

Tumor sincrónico: cáncer de colon y liposarcoma

Synchronous tumor: colon cancer and liposarcoma

Himerón Limaylla¹, Alejandro Alfaro², Miguel León³

¹ Jefe del Servicio de Cirugía I-4, Hospital Nacional 2 de Mayo, Lima, Perú.

² Medico Anatomopatólogo, Hospital Nacional 2 de Mayo, Lima, Perú.

³ Residente de Cirugía General, Hospital Nacional 2 de Mayo, Lima, Perú.

Resumen

Se presenta el caso clínico de un paciente varón de 58 años, natural de Junín, que ingresó por Emergencia, referido de un hospital provincial por un cuadro de obstrucción intestinal, con un tiempo de enfermedad de 7 días, caracterizado por dolor abdominal tipo cólico difuso, náuseas y vómitos y distensión abdominal. Por dos meses presentaba dolor abdominal intermitente intenso, 3 a 4 episodios por mes, que cedía en forma espontánea, pero progresivamente aumentó su frecuencia y se asoció con ingesta de alimentos, disminuyó el apetito y perdió peso aproximadamente 6 a 7 kilos; no presentaba antecedentes patológicos ni quirúrgicos de importancia. Durante su hospitalización en nuestro nosocomio se obtuvo una tomografía (TAC) abdominal que mostró la presencia de dos tumoraciones, una en colon ascendente y otra en región retroperitoneal, que fueron extraídas en cirugía electiva. El resultado de la anatomía patológica fue adenocarcinoma bien diferenciado de colon y liposarcoma dediferenciado del tumor retroperitoneal; ambos presentaron bordes quirúrgicos libres de neoplasia. La coincidencia de ambas patologías no ha sido descrita en la literatura médica.

Palabras clave: Cáncer de colon, liposarcoma de colon, obstrucción intestinal.

Abstract

This is a case report of a 58 year-old male born in Junín. Patient was referred to the emergency room from a rural hospital and was admitted with the diagnosis of intestinal obstruction. He had colicky type diffuse abdominal pain, abdominal distention, nausea and vomiting for 7 days. He had presented abdominal pain off and on for the past 2 months. Pain was severe at least 3 to 4 times a week, improved spontaneously but returned with increased frequency, exacerbated by food ingestion, and associated with decreased appetite and 6 to 7 kg weight loss. Patient did not have any significant past medical or surgical history. During hospitalization abdominal CT showed two tumors, one in the ascending colon and the other in the retroperitoneal region. These were surgically removed. Pathology result reported well differentiated colon adenocarcinoma and dedifferentiated liposarcoma, both with surgical borders clean of neoplasia. Simultaneous finding of these tumors has not been described in the medical literature.

Key words: Colon adenocarcinoma, colon liposarcoma, intestinal obstruction.

An Fac med. 2013;74(2):149-52

INTRODUCCIÓN

La presencia de tumores primarios múltiples (TPM) en un mismo paciente constituye una condición clínica que es diagnosticada con cierta frecuencia en la actualidad. Llamamos TPM a las neoplasias que se presentan en un mismo sujeto simultánea o sucesivamente, siempre que respondan a los siguientes criterios de Warren y Gates ⁽¹⁾:

- Cada tumor debe tener un definido patrón de malignidad.
- Se debe excluir cuidadosamente que uno no constituya metástasis de otro.
- Se espera que cada tumor presente una histología diferente y si ambos

son similares dentro del mismo órgano, que no se pueda demostrar conexión alguna entre ellos.

La descripción de neoplasias primarias múltiples data de fines del siglo XIX. Warren y Gates establecieron los criterios anatomoclínicos para su diagnóstico. La frecuencia de presentación clínica es de 1,5 % a 5,4% de los cánceres y de 5 % a 11 % en autopsias. En los últimos años se ha observado un aumento de diagnósticos tempranos de segundos tumores, debido quizás a la estadificación, mejor seguimiento de los pacientes y a la mejoría en la sobrevida desde el diagnóstico del tumor primario ⁽²⁾.

La incidencia y prevalencia del cáncer aumenta con la edad hasta los 95 años. Dado que la edad es un factor de riesgo para el desarrollo de un cáncer, puede ser también un factor de riesgo para el desarrollo de neoplasias malignas múltiples ^(3,4). Según algunos autores, los pacientes que presentaron un tumor primario tienen riesgo de 8,5% de desarrollar segundos tumores ⁽⁵⁾.

Del análisis de los registros, desde 1986 a 1995, del *Cancer Institute Hospital* de Estados Unidos, de un total de 24 498 casos, 5,2% fueron cánceres múltiples y 1,9% se localizaron en el mismo órgano. De esta serie, los más frecuentes fueron cánceres gástricos o colorrectales. La mayoría se desarrolló

a los 3 años del primer diagnóstico, pero algunos lo hicieron después de los 5 años. Debe tomarse cuidadosa atención de la aparición de un segundo tumor en los pacientes con cáncer, para su detección temprana ⁽⁶⁾.

Se entiende por neoplasia sincrónica a la diagnosticada al mismo tiempo que la neoplasia índice y metacrónica aquella que aparece tras el diagnóstico de la neoplasia índice; pero, no hay una unanimidad de criterios en el intervalo de tiempo entre el diagnóstico del cáncer índice y el de la segunda neoplasia, variando notablemente de unos a otros. Hay autores que fijan dicho intervalo en 6 meses ⁽⁷⁾, 1 año ⁽⁸⁾, 2 años ⁽⁹⁾, e incluso los hay ⁽¹⁰⁾ que consideran que dicho intervalo debe ser superior a 3 años, ya que en intervalos menores el porcentaje de neoplasias sincrónicas que han pasado desapercibidas puede ser elevado ⁽¹¹⁾.

El presente caso constituye una presentación conjunta de dos tumores de estirpe histológica diferente y cuya asociación no ha sido descrita hasta el momento, como es un adenocarcinoma de colon y un liposarcoma dediferenciado.

REPORTE DE CASO

Paciente varón de 59 años, procedente de Junín, que ingresó por emergencia referido de un hospital provincial, con cuadro obstructivo intestinal; había estado hospitalizado en dicho establecimiento por 7 días, por dolor abdominal tipo cólico difuso, náuseas y vómitos y distensión abdominal, ausencia de deposiciones; no eliminaba flatos y la evolución era tórpida.

Así mismo, por dos meses presentaba dolor tipo cólico difuso, de 3 a 4 episodios por mes, que remitía en forma espontánea. Este dolor aumentaba en intensidad y frecuencia posterior a la ingesta de alimentos, por lo que disminuyó el apetito; refirió pérdida de peso de 6 a 7 kg. No presentaba antecedente patológico relevante o algún antecedente quirúrgico.

Al examen físico se encontraba adelgazado, en aparente regular estado general, despierto, orientado; la piel y mucosas estaban moderadamente pálidas, no había ictericia, no tenía adenopatías cervicales, axilares ni inguinales. En el examen de tórax, pulmones y aparato cardiovascular no existían hallazgos significativos. El abdomen estaba blando, depresible, con distensión leve, sin circulación colateral; a la palpación se encontró una tumoración de 10 x 10 cm en hipocondrio izquierdo, de superficie regular, consistencia dura, fija al plano profundo, dolorosa a la palpación; no visceromegalia. No hubo otros hallazgos significativos en el examen.

Los exámenes de laboratorio estaban dentro de los valores normales. La ecografía mostraba masa heterogénea paraórtica izquierda encapsulada, asociada a imagen hiperecogénica heterogénea a nivel del espacio esplenorenal, compatible con proceso inflamatorio intestinal del colon descendente asociado a incremento de volumen del mesenterio, de distribución periférica. La radiografía de tórax no evidenció ensanchamiento de mediastino; los campos pulmonares estaban radiolúcidos, los senos costofrénicos se encontraban libres.

La tomografía abdominal (figuras 1 y 2) mostraba un tumor en colon ascendente que ocasionaba un cuadro obstructivo y un segundo tumor en región retroperitoneal; no evidenciaba lesión hepática alguna.

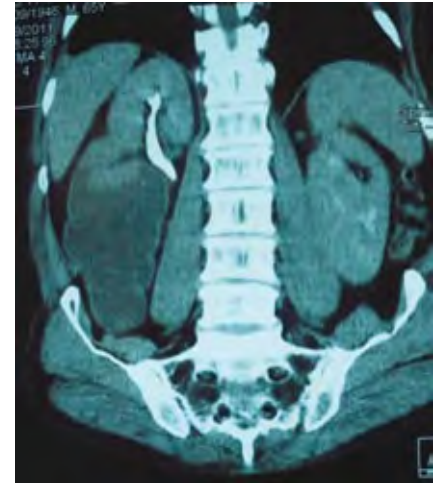

Figura 1. Engrosamiento de aspecto patológico de 5,8 x 5 cm en sus diámetros trasverso y anteroposterior, a nivel de colon ascendente, en forma circunferencial, que condiciona estenosis de la luz, asociado a dilatación preestenótica del ciego y asas intestinales delgadas con niveles hidroaéreos, en relación a proceso neofornativo de colon que condiciona signos de obstrucción intestinal.

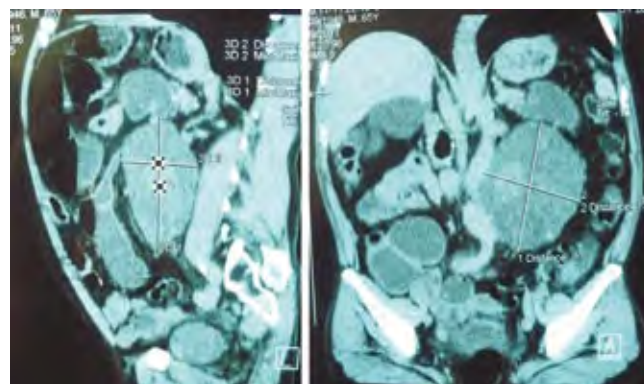


Figura 2. Tumor retroperitoneal de 10,2 x 7,6 x 13,6 cm, hipodensa, de contornos parcialmente definidos, que presenta componente sólido que capta la sustancia de contraste, y componente graso de localización retroperitoneal paraórtica izquierda que engloba aorta en un 40% y está íntimamente en contacto en el riñón; es sugestivo de un sarcoma de partes blandas; considerar liposarcoma. Riñón izquierdo mal rotado y descendido.

Se realizó una colonoscopia, la cual solo ingresó hasta el ángulo hepático por presencia de lesión proliferativa infiltrativa mamelonada que ocupaba el 90% de la luz; se observaba divertículos en colon trasverso. El colon descendente se mostraba espástico (++). Había pólipos múltiples en el colon sigmoides. Se tomó biopsias de tumor y colon que dieron por resultado: Fragmentos de adenoma veloso de colon con displasia de bajo grado; pólipos adenomatosos incipientes de colon sin atipia y colitis crónica inespecífica.

El hallazgo intraoperatorio fue una primera formación tumoral a 6 cm del ciego, que medía 8 x 5 cm en sus diámetros mayores y que ocupaba el 85% de la luz, de consistencia dura, con ganglios mesentéricos; apéndice cecal de

10 x 1 cm y dilatación de asas delgadas (figura 3).

La anatomía patológica de esta pieza operatoria fue descrita como adenocarcinoma bien diferenciado, con componente mucinoso en adenoma túbulo veloso del colon, infiltrante hasta la muscular propia; permeación vascular y linfática no evidente; bordes quirúrgicos libres; ganglios linfáticos comprometidos 1/2 (figura 4).

También se halló una segunda formación tumoral retroperitoneal izquierda, bien delimitada, pardo amarillenta, de consistencia elástica, que pesaba 450 gramos. Medía 10 x 9 x 6,5 cm en sus diámetros mayores; al corte, color blanco amarillento, de aspecto mixomatoso, con áreas de aspecto adiposo adherida a la aorta abdominal (figura 5).

El informe anatomopatológico describió esta tumoración como liposarcoma dediferenciado (figura 6).

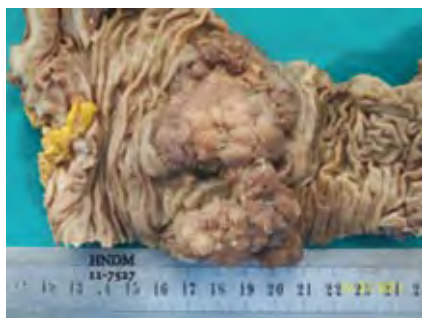

Figura 3. Al corte del colon ascendente se aprecia tumoración de aspecto veloso que protruye a la luz intestinal.

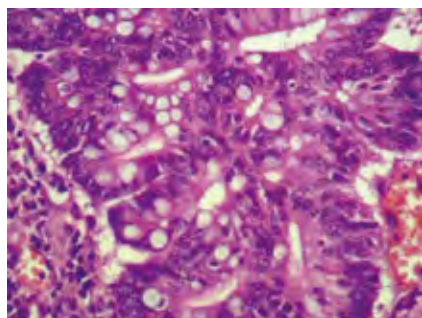


Figura 4. Se observa el aspecto veloso característico, debiendo notarse la alteración arquitectural y la hiper cromasia nuclear; cambios histológicos en relación a adenocarcinoma bien diferenciado de colon, el que tuvo como sustrato a un adenoma veloso.

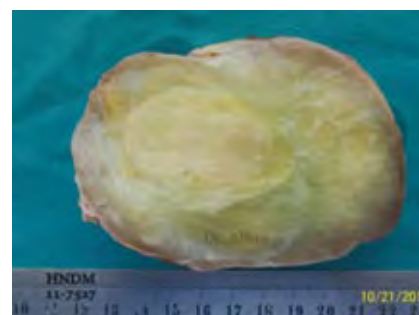

Figura 5. Formación tumoral en la que se observa un doble componente, destacando áreas de aspecto adiposo entremezcladas con áreas densas de aspecto fibrocolagenoso.

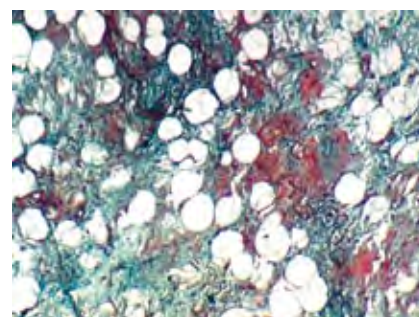


Figura 6. La coloración tricrómica de Masson permite diferenciar el tejido conectivo (verde) del tejido muscular (rojo), lo que orienta a los componentes dediferenciados del tumor lipomatoso retroperitoneal.

DISCUSIÓN

Las neoplasias primarias múltiples, como hemos definido, tienen diferente histología y sitio de origen. Pueden ser sincrónicas o metacrónicas, según el intervalo entre una y otra sea menor o mayor de 6 meses, respectivamente, siendo más frecuente la última presentación. La revisión de la literatura y el análisis bibliográfico recopilado desde 1984 hasta la fecha, nos permiten establecer una incidencia variable, de entre 1 y 8% de los pacientes oncológicos, según los autores ⁽²⁾.

Poco más de 37% resultan ser tumores multicéntricos en el mismo órgano. Los órganos únicos afectados por tumores multicéntricos han sido mama, vejiga, pulmón, colon, melanomas, estómago, hígado, riñón, tiroides y esófago, en ese orden de frecuencia. El resto lo constituyen asociaciones de dos o más tumores independientes en órganos diferentes del mismo paciente: 56% presentan dos TPM; un 6% presentan 3 TPM; y poco más del 0,5% hasta 4 o más TPM ⁽¹²⁾.

Las asociaciones de órganos comúnmente involucrados y sus porcentajes relativos son:

- 53% mama, endometrio, ovario y colon.
- 14% orofaringe, laringe, pulmón, vejiga y esófago.
- 26% otras asociaciones estadísticamente significativas, pero de menor frecuencia, involucran a linfomas, mielodisplasias, leucemias, sarcomas, tumores de pulmón, mama, vejiga, tiroides, retinoblastomas, neuroblastomas, carcinoides, neoplasias endocrinas múltiples, tumores pelvianos.

Los sarcomas de partes blandas son neoplasias que derivan de las células mesenquimáticas; constituyen 1% de todos los tumores en el ser humano; 10

Tabla 1. Subtipos de liposarcoma*.

Bien diferenciado	Incluye el lipoma atípico El más frecuente (50% del total de los liposarcomas) Grado bajo de agresividad (no metastatiza, pero puede recaer localmente) Puede dediferenciarse
Mixoide	Grado intermedio de agresividad Incluye, como subtipo de grado más alto la variante denominada 'de células redondas' Es el subtipo más frecuente en niños Existe riesgo de metástasis, especialmente en la variante de células redondas
Pleomórfico	El más infrecuente (5 a 10% de los liposarcomas) Agresividad de grado alto Puede simular un fibrohistiocitoma maligno o, incluso, un carcinoma o un melanoma Riesgo alto de recidiva local y de metástasis
Dediferenciado	Es un sarcoma de grado alto (tipo fibrohistiocitoma maligno, fibrosarcoma u otros) originado sobre un liposarcoma bien diferenciado Más frecuente en lesiones del retroperitoneo Riesgo alto de metástasis

* Compilación de los trabajos de Peterson 2003, Dei Tos 2000, Coffin 1997, Enzinger 1995 y Weiss 1992.

a 15% se ubican en el retroperitoneo; de este grupo de sarcomas retroperitoneales, los liposarcomas son los más frecuentes y constituyen entre 12 y 40% del total. Un 35% de los liposarcomas retroperitoneales se origina en el tejido adiposo perirrenal; no tienen manifestaciones clínicas específicas y los síntomas son secundarios al crecimiento tumoral, generalmente silenciosos y con frecuencia derivan de la compresión de las vísceras intrabdominales; por este motivo, el diagnóstico es tardío y se presentan cuando el tumor ha alcanzado un gran tamaño⁽¹³⁾.

La Organización Mundial de la Salud (OMS) admite actualmente cuatro tipos de liposarcoma: 1) bien diferenciado (o lipoma atípico); 2) mixoide;

3) pleomórfico; y, 4) dediferenciado (Christopher 2002). Aunque estas categorías representan varios hitos de un mismo espectro de enfermedad, cada uno de ellos constituye una entidad con características propias y distintivas. En la tabla 1 se incluye una descripción simplificada de cada uno de los subtipos antes mencionados⁽¹⁴⁾.

El tratamiento es controversial, siendo el más utilizado el quirúrgico. En el caso del liposarcoma dediferenciado retroperitoneal, es recomendable realizar radioterapia y/o quimioterapia, dada la posibilidad de recidiva, su limitada reseabilidad anatómica, adherencia a grandes vasos y si el tamaño supere los 10 cm.

REFERENCIAS BIBLIOGRÁFICAS

- Warren S, Ehrenreich T. Multiple primary malignant tumors. A survey of the literature and statistical study. *Am J Cancer*. 1932;16:1358-414.
- Santander G, Lombardo K, Rodríguez R. Tumores múltiples. Análisis de 25 años. *Salud Militar*. 2006;28(1):73-8.
- Yancik RM, Ries L. Aging and cancer in America. Demographic and epidemiologic perspectives. *Hematol Oncol Clin North Am*. 2000;14:17-23.
- Luciani A, Balducci L. Multiple primary malignancies. *Semin Oncol*. 2004;31:264-73.
- Dong C, Hemminki K. Second primary neoplasms in cancer patients in Sweden 1958-1996. *Int J Cancer*. 2001;93(2):155-61.
- Ueno M, Muto T, Oya M, Ota H, Azekura K, Yamaguchi T. Multiple primary cancer: an experience at the Cancer Institute Hospital with especial reference to colorectal cancer. *Int J Clin Oncol*. 2003;8(3):162-7.
- Barlow AP, Thompson MH. Colonoscopy follows up after resection for colorectal cancer: a selective policy. *Br J Surg*. 1993;80:781-4.
- Fegiz G, Ramacciato G, Barillori P, de Angelis R, Gazzo P, Indinnimeo M, et al. Surgical treatment of metachronous colorectal cancer. *Int Surg*. 1988;73:16-8.
- Tomsqvist A, Ekelund G, Leandroer L. Early diagnosis of metachronous colorectal carcinoma. *Aust NZ J Surg*. 1981;51:442-5.
- Luchtefeld MA, Ross DS, Zander JD, Folse J. Late development of metachronous colorectal cancer. *Dis Colon Rectum*. 1987;30:180-4.
- Cuquerella J, Ortí E, Canelles P, Quiles F, Pamos S y col. Cáncer colorrectal, concepto de neoplasias sincrónicas y metacrónicas. *Rev Sdad Val Patol Dig*. 2000;19(2):57-60.
- Aydiner A, Karadeniz A, Uygun K, Tas S, Tas F, Disci R, et al. Multiple primary neoplasms at a single institution: differences between synchronous and metachronous neoplasms. *Am J Clin Oncol*. 2000;23(4):364-70.
- Michel B, Torres E, Llanos O, Valencia I, Gonzales S. Liposarcoma retroperitoneal: Experiencia clínica y revisión de la literatura. *Rev Chil Cir*. 2004;56(1):40-5.
- Gebhardt M, Buecker P. Liposarcoma. *Electronic Sarcoma Update Newsletter*. 2010;7(4).

Artículo recibido el 2 de noviembre de 2012 y aceptado para publicación el 17 de diciembre de 2012.

Correspondencia:

Dr. Himerón Limaylla

Correo electrónico: hlimaylla@hotmail.com