

Enfermedad de Kawasaki en un lactante de dos meses

Kawasaki Disease in an infant of two months of age

Ana María del Pilar Flores Chávez¹

¹ Médico pediatra del Servicio de Medicina B del Instituto Nacional de Salud del Niño, Lima - Perú.

An Fac med. 2017;78(4):435-8 / <http://dx.doi.org/10.15381/anales.v78i4.14267>

Correspondencia

Ana María del Pilar Flores Chávez

Direcc. Av. Brasil 600, Breña. Lima, Perú.

maripili_aqp@hotmail.com

Recibido: 12 de mayo 2017.

Aceptado: 19 de septiembre 2017.

Conflictos de interés: La autora declara no tener conflicto de interés.

Financiamiento: Autofinanciado.

Citar como: Flores Chávez AMP. Enfermedad de Kawasaki en un lactante de dos meses. An Fac med. 2017;78(4):435-8
DOI: <http://dx.doi.org/10.15381/anales.v78i4.14267>

Resumen

Se presenta el caso de un lactante de 2 meses con Enfermedad de Kawasaki (KD), que tuvo criterios clínicos incompletos al inicio de la enfermedad, evidenciándose como complicación final dilatación de las arterias coronarias. Se realiza una revisión actualizada de la literatura sobre dicha patología. A pesar de que esta enfermedad es poco frecuente en este grupo etario, es de suma importancia pensar en esta patología ya que el tratamiento precoz disminuye la incidencia de complicaciones cardíacas. En conclusión, el diagnóstico diferencial de todo lactante febril menor de 6 meses sin foco aparente debe incluir la Enfermedad de Kawasaki, así no cumpla los criterios necesarios.

Palabras clave: Enfermedad de Kawasaki; Síndrome mucocutáneo linfonodular; Lactante; Fiebre.

Abstract

We present a case of a 2 months old infant with Kawasaki Disease (KD), who had an incomplete clinical presentation at the onset of the disease, as a final complication dilatation of the coronary arteries. An updated review of the literature on this pathology is made. Although this disease is rare in this age group, it is important to think of this disease because early treatment reduces the incidence of cardiac complications. In conclusion, the differential diagnosis of all febrile infants younger than 6 months with no apparent focus should include Kawasaki's disease, thus failing to meet the necessary criteria.

Keywords: Kawasaki disease; Mucocutaneous Lymph Node Syndrome; Fever; Infant.

INTRODUCCIÓN

La enfermedad de Kawasaki es una vasculitis aguda, de etiología incierta que ocurre predominantemente en niños ⁽¹⁾. Es en la actualidad la primera causa de enfermedad cardíaca adquirida en niños procedentes de países desarrollados ⁽²⁾. Es marcadamente más prevalente en Japón, con una incidencia anual de 112 casos por 100 000 niños menores de 5 años; en Latinoamérica, sin embargo, se desconoce la epidemiología, carga de enfermedad, morbilidad y aspectos genéticos en niños de la región ⁽³⁾. En nuestro país el primer caso presentado fue en noviembre de 1992 en la ciudad de Trujillo ⁽⁴⁾, desde esa fecha la incidencia es de 1,6 casos por año con tendencia a aumentar ⁽⁵⁾. Castillo ⁽⁶⁾ reportó 13 casos entre los años 1993 a 2013 y La Torre ⁽⁵⁾ reportó 17 casos del 2000 al 2007 en el Instituto Nacional de Salud del Niño. Culqui ⁽⁷⁾ reportó 42 casos entre los años 2000 al 2012 en el Hospital Edgardo Rebagliatti Martins y Guillermo Almenara Yrigoyen. Esta enfermedad es muy poco frecuente en lactantes menores de 6 meses reportándose una incidencia del 2 al 10% del total de casos en ese grupo etario ⁽⁸⁾, con una presentación clínica por lo general incompleta o atípica, por lo que el diagnóstico en este tipo de pacientes constituye un verdadero reto. A esto se suma una mayor incidencia de complicaciones cardíacas y mortalidad debido a la instauración tardía del tratamiento. Es por esto que ante la presentación de esta enfermedad en un grupo etario tan inusual se decidió reportar el caso clínico y revisar literatura actualizada.

CASO CLÍNICO

Niño de 2 meses, sin antecedentes de importancia, con un tiempo de enfermedad de 6 días, caracterizado por fiebre, aumento de volumen en región submaxilar derecha e irritabilidad. Cuatro días antes del ingreso, se agrega deposiciones líquidas con moco sin sangre (5 cámaras al día), rinorrea y tos. En el examen físico: temperatura de 37°C, piel pálida, eritema del área del pañal, se palpa tumoración en región submaxilar derecha de 2 cm aproximadamente con leve eritema en



Figura 1. Exantema en tórax.

región central y dolorosa a la palpación, irritabilidad. Se inicia cobertura antibiótica por sepsis probable con ceftriaxona y ampicilina. En la analítica sanguínea se encuentra: hemograma con leucocitosis 17440/mm³, eosinofilia de 9%, plaquetas 334000/mm³. Se observa anemia normocítica (hemoglobina 7,7 g/dL, hematocrito 23%, VCM 85,2 fL, HCM 30 pg). Examen de orina: proteínas 1+, esterase leucocitaria 1+, leucocitos 20-25 x campo. Velocidad de sedimentación globular (VSG) 52 mm/h/w, proteína C reactiva 17,85 mg/dl. Se descarta infección reciente por citomegalovirus, Epstein Barr y rubeola. HIV negativo, VDRL negativo, bilirrubina total 0,15 mg/dL, bilirrubina indirecta 0,04, proteínas totales 4,8 g/dL, albúmina 2,6 g/dL, TGP 3U/L, TGO 12 U/L. En LCR: leucocitos 151/mm³ mononucleares 100%, citoquímico: proteínas 185 mg/dL, glucosa 30 mg/dL, test de ADA negativo, ENTHERPEX (HSV-1, HSV-2, VZV, CMV, EBV, HHV-6, HHV-7, HHV-8, enterovirus) negativo. El paciente permanece afebril por 2 días, luego vuelve a presentar picos de 38 a 38,5 °C. Cultivo de LCR, coprocultivo, coprofuncional y hemocultivo negativos. Ecografía abdominal normal, ecografía de partes blandas: adenitis cervical a predominio derecho, no mencionan signos de absesificación. En el día 4 de hospitalización se evidencia rash en muslo derecho y edema en ma-

nos y pies +/+++; persiste irritable y febril. El día 6 control de hemoglobina 5,8 g/dL, hematocrito 18%, se realiza transfusión de paquete globular. El día 7 de hospitalización presenta micropapulas eritematosas en rostro, tórax y muslos (Figura 1), edema persiste en pies, eritema conjuntival en ojo derecho. El día 8 se realiza tomografía de cráneo de resultado normal y control de punción lumbar (leucocitos 11, mononucleares 100%, proteínas 122 y glucosa 32) y se solicita ecocardiograma. El día 9 persiste febril, se agrega descamación periungueal y fisuras en labios (Figura 2 y 3); por lo que se decide el paso de inmunoglobulina. El día 10 se realiza la ecocardiografía: dilatación de coronaria derecha 6 mm e izquierda 5 mm, dilatación leve de cavidades izquierdas, derrame pericárdico leve, cpk-mb 12U/L cpk-ck 13U/L. Luego del paso de inmunoglobulina endovenoso no volvió a presentar fiebre no rash, ni irritabilidad. 5 meses después se realizó una ecocardiografía control, encontrando la coronaria derecha 2,2 mm e izquierda 3 mm.

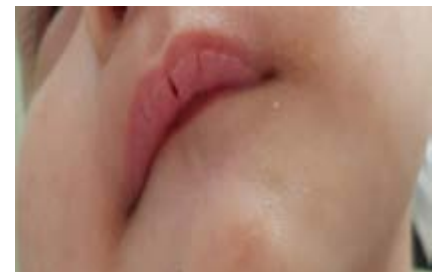

Figura 2. Fisuras en labios.

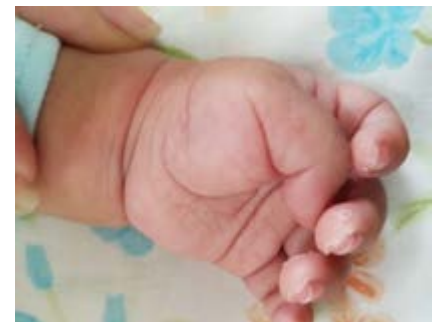

Figura 3. Descamación periungueal en manos.

DISCUSIÓN

La enfermedad de Kawasaki es una vasculitis aguda, autolimitada, de etiología incierta ⁽¹⁾, es más común en invierno, más prevalente en varones con una relación de 1,7:1, y 76% son menores de 5 años; es muy poco frecuente en lactantes menores de 6 meses reportándose una incidencia del 2 al 10% del total de casos en ese grupo etáreo ⁽⁸⁾. El porcentaje de mortalidad es de 0,08% en Japón, 0,17% en Estados Unidos; el pico de mortalidad ocurre entre el día 15 a 45 de inicio de la fiebre, generalmente producida por complicaciones cardíacas ⁽¹⁾.

La etiología de la enfermedad de Kawasaki permanece desconocida, la hipótesis sobre una toxina bacteriana superantigénica ha sido sugerida pero aún permanece controversial ⁽¹⁾.

El diagnóstico está basado en la presencia de 5 o más días de fiebre, exclusión de otras enfermedades con hallazgos similares y 4 de los 5 criterios siguientes ⁽¹⁾:

- Inyección conjuntival bilateral no supurada
- Cambios en la mucosa oral: eritema y sequedad de labios, lengua aframbuesada, eritema orofaríngeo
- Cambios en las extremidades: eritema palmoplantar, edema indurado o descamación periungueal de manos y/o pies
- Exantema polimorfo

- Adenopatía cervical $\geq 1,5$ cm usualmente unilateral

En nuestro paciente, todas las características clínicas no estuvieron presentes en un inicio, y al ingreso se enfocó como un lactante con sepsis probable, la pleocitosis y bioquímica del líquido cefalorraquídeo hizo sospechar una meningitis bacteriana (Tabla 1). Un factor confusor en este caso fue que la fiebre en un inicio fue intermitente, haciendo pensar que la antibioticoterapia estaba siendo efectiva parcialmente, pero al tener los cultivos negativos y la aparición del rash con descamación periungueal es que se sospechó en Enfermedad de Kawasaki.

Se han reportado casos raros de Enfermedad de Kawasaki sin fiebre ⁽⁹⁾, por lo que en los criterios japoneses la duración de la fiebre es solo un criterio opcional ⁽¹⁰⁾. Por otro lado, la AHA refiere que los pacientes con fiebre durante 5 días y menos de 4 características principales pueden ser diagnosticados con enfermedad de Kawasaki cuando la enfermedad coronaria se detecta mediante ecocardiografía o angiografía coronaria.

El término “enfermedad de Kawasaki incompleto” se ha utilizado para describir a pacientes que no cumplen todos los criterios de la enfermedad, la prevalencia de presentación entre los pacientes con KD es de 15 a 36,2%, siendo relativamente mayor en niños en los extremos del espectro de edad (menores de 1 año y entre 5 a 9 años) ⁽¹⁰⁾. Debido a que los lactantes pueden presentarse con fiebre

y muy pocos criterios principales, la realización de ecocardiografía debe ser considerada en cualquier infante de 6 meses o menos con fiebre de 7 o más días de duración, evidencia laboratorial de inflamación sistémica, y no otra explicación para la fiebre ⁽¹⁾ (Ver Algoritmo). Ninguna otra característica demográfica además de la edad, ha sido descrita para diferenciar la presentación completa e incompleta de esta enfermedad. No se hallaron diferencias significativas en los estudios de laboratorio sin embargo se reportó que en la presentación incompleta había bajos niveles de transaminasas, GGT y menos frecuencia de hiponatremia y piuria ⁽¹¹⁾.

La mayor mortalidad e incidencia de lesiones de la arteria coronaria en pacientes con presentación incompleta de la enfermedad, como ocurrió en nuestro caso, podría estar sesgada por el uso de ecocardiografía en el proceso de diagnóstico, y al retraso en el tratamiento debido a las dificultades para definir el cuadro ⁽¹²⁾. La mortalidad es del 1 al 2,8%. Hasta el 10-20 % de los pacientes padecen secuelas, desde una ectasia asintomática hasta el desarrollo de aneurismas coronarios gigantes con trombosis, infarto de miocardio y muerte súbita. El pronóstico es peor en lactantes, sobre todo en los menores de 6 meses, debido a una mayor incidencia de aneurismas coronarios y a una mayor mortalidad, ya que el diagnóstico y el tratamiento suelen demorarse ⁽¹³⁾.

Los pacientes deben ser tratados con IVIG 2 g/kg dosis única, junto con aspirina. Esta terapia debe ser instaurada dentro de los primeros 10 días de la enfermedad; aunque su administración posterior es recomendada en aquellos que tienen fiebre persistente sin otra explicación, aneurismas e inflamación sistémica, manifestada por VSG o PCR elevada ⁽¹⁾. En la fase aguda, aspirina es administrada de 80 a 100 mg/kg por día en 4 dosis, reduciendo la dosis (3 a 5 mg/kg/día) después que el niño permanece afebril 48 a 72 horas, manteniéndola entre 6 a 8 semanas, hasta que el paciente no tiene evidencia de cambios coronarios. Para los niños que desarrollaron alteraciones coronarias, la aspirina puede ser dada indefinidamente.

Tabla 1. Otros hallazgos clínicos y de laboratorio en la Enfermedad de Kawasaki: ⁽¹⁾

Hallazgos cardiovasculares: insuficiencia cardíaca congestiva, miocarditis, pericarditis, regurgitación valvular, anormalidades de las arterias coronarias, aneurismas de arterias no coronarias de mediano calibre, fenómeno de Raynaud, gangrena periférica.
Sistema musculoesquelético: artritis, artralgia.
Tracto gastrointestinal: diarrea, vómito, dolor abdominal, disfunción hepática, dilatación o hidropesía de la vesícula biliar.
Sistema nervioso central: irritabilidad extrema, meningitis aséptica, pérdida auditiva neurosensorial.
Sistema genitourinario: uretritis, meatitis.
Otros hallazgos: eritema e induración del sitio de inoculación del Bacilo Calmette Guerin (BCG), uveítis anterior, erupción descamativa en la ingle.
Hallazgos de laboratorio: leucocitosis con neutrofilia y formas inmaduras, elevación de la VSG, elevación de PCR, anemia, alteración de lípidos plasmáticos, hipoalbuminemia, hiponatremia, trombocitosis, piuria estéril, elevación de las transaminasas, elevación de la gama glutamil transpeptidasa, pleocitosis en líquido céfalo raquídeo, leucocitosis en líquido sinovial

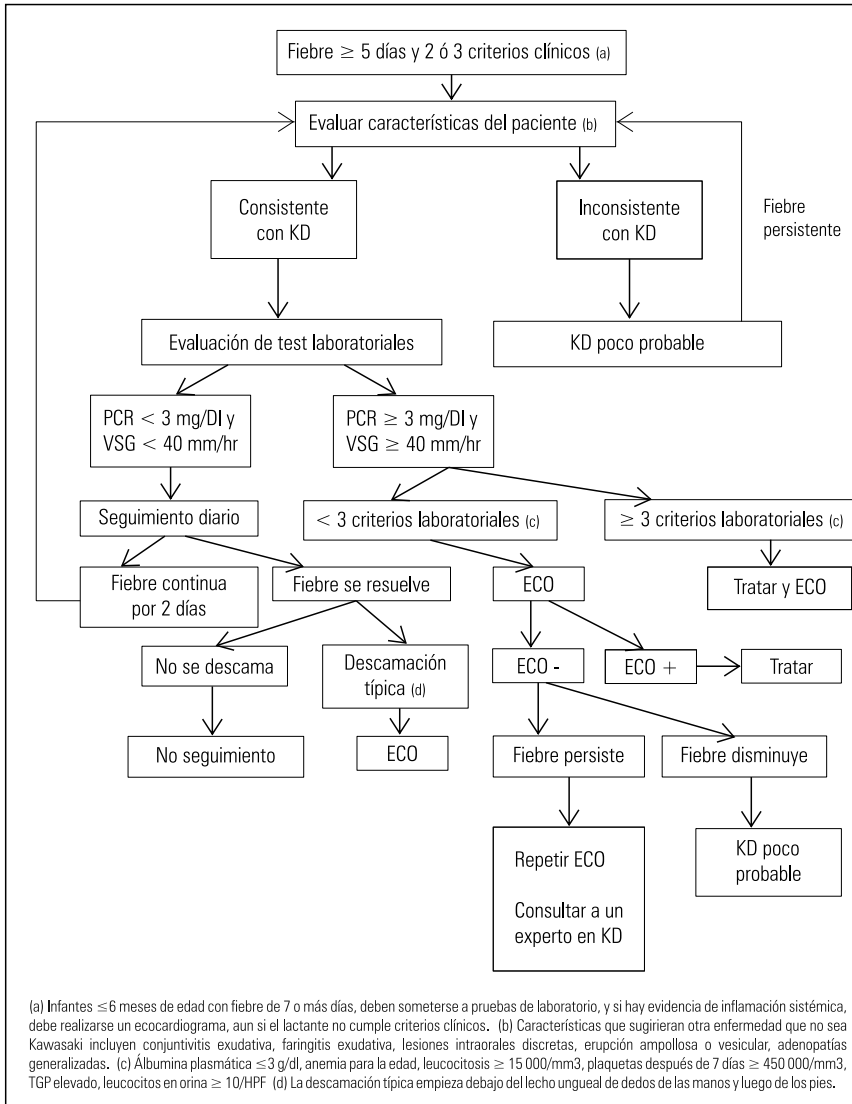


Figura 4. Algoritmo para evaluación ante sospecha de Enfermedad de Kawasaki atípico ⁽¹⁾.

REFERENCIAS BIBLIOGRÁFICAS

1. Newburger JW, Takahashi M, Gerber MA, Gewitz MH, Tani LY, Burns JC, et al. Committee on Rheumatic Fever, Endocarditis and Kawasaki Disease; Council on Cardiovascular Disease in the Young; American Heart Association; American Academy of Pediatrics. Diagnosis, treatment, and long-term management of Kawasaki disease: a statement for health professionals from the Committee on Rheumatic Fever, Endocarditis and Kawasaki Disease, Council on Cardiovascular Disease in the Young, American Heart Association. *Circulation*. 2004;110(17):2747-71. DOI: 10.1161/01.CIR.0000145143.19711.78
2. Rowley A, Shulman S. Síndrome de Kawasaki. *Clin Pediatr Norteam*. 1999; 2: 341-59. DOI: https://doi.org/10.1016/S0031-3955(05)70120-6
3. González-Mata A, Ulloa R, Brea J. Orígenes e importancia de la Red de Enfermedad de Kawasaki

- en América Latina (REKAMLATINA). *Rev Chilena Infectol*. 2013; 30 (4): 402-404
4. <http://dx.doi.org/10.4067/S0716-10182013000400008>
5. Tincopa O, Albuquerque P, Mora J. Enfermedad de Kawasaki, los primeros casos en el norte peruano. *Resúmenes del VI Congreso Peruano de Dermatología*. CL8, pág. 59. Nov. 1996.
6. La Torre E. Hallazgos clínicos en paciente con Enfermedad de Kawasaki en el Instituto Nacional de Salud del Niño durante el periodo 2000-2007. *Universidad Nacional Mayor de San Marcos. Facultad de Medicina 2009, Biblioteca San Fernando, Lima, Perú*
7. Castillo O. Enfermedad de Kawasaki. Reporte de casos en el Instituto Especializado de Salud del Niño, enero de 1993 a diciembre del 2003. *Universidad Nacional Mayor de San Marcos. Facultad de Medicina, 2004; 34. Biblioteca San Fernando, Lima, Perú.*

8. Culqui K, Ávila C, Moisés C. Enfermedad de Kawasaki: Comportamiento Clínico y Complicaciones Cardiovasculares en Niños Hospitalizados en dos Centros Hospitalarios de IV Nivel, 2000-2012; *Rev. Perú. pediatr*. 2013; 66 (4):215-222.
9. Burns JC, Wiggins JW Jr, Toews WH, Newburger JW, Leung DY, Wilson H, Glodé MP. Clinical spectrum of Kawasaki disease in infants younger than 6 months of age. *J Pediatr*. 1986;109(5):759-63. [https://doi.org/10.1016/S0022-3476\(86\)80689-8](https://doi.org/10.1016/S0022-3476(86)80689-8)
10. Rodríguez AL, Rivas FE, Hernández VM, Yamazaki MA. Fever is not always present in Kawasaki disease. *Rheumatol Int*. 2012;32(9):2953-4. doi: 10.1007/s00296-011-2123-4.
11. Japan Kawasaki Disease Research Center, Japan Kawasaki Disease Research Committee [Internet]. Tokyo: Japan Kawasaki Disease Research Center, Japan Kawasaki Disease Research Committee; c2012 [cited 2001 Jan 9]. Diagnostic guidelines of Kawasaki disease. Available from: <http://kawasaki-disease.org/diagnostic/>.
12. Yu JJ. Diagnosis of incomplete Kawasaki disease. *Korean J Pediatr*. 2012;55(3):83-87. DOI: 10.3345/kjp.2012.55.3.83
13. Sudo D, Monobe Y, Yashiro M, Mieno MN, Uehara R, Tsuchiya K, et al. Coronary artery lesions of incomplete Kawasaki disease: a nationwide survey in Japan. *Eur J Pediatr*. 2012;171(4):651-6. DOI: 10.1007/s00431-011-1630-3.
14. Maya S, Cols M, Ros J.B. Enfermedad de Kawasaki en un lactante de 3 meses. *An Pediatr*. 2004;61(3):270-2. DOI: 10.1016/S1695-4033(04)78809-8.