

Asociación VACTERL con poliquistosis renal en un recién nacido: reporte de caso

Joshuan J. Barboza* ^{1,2}; Edwin A. Aguilar-Sánchez ³; Norma del Carmen Gálvez-Díaz ⁴; David R. Rodríguez-Díaz ³

RESUMEN

Las malformaciones son causas importantes de mortalidad infantil, enfermedad crónica y discapacidad en muchos países, y ocasionan 3,2 millones de discapacidades al año. La asociación VACTERL involucra defectos vertebrales, atresia anal, fístula traqueoesofágica y displasia renal, así como anomalías en las extremidades. Nuestro objetivo es describir las características generales de la asociación VACTERL y realizar un acercamiento a otros casos en la literatura. Nuestro caso trata de una recién nacida a las 35 semanas con grave dificultad respiratoria, que ingresa a la UCI neonatal por descompensación hemodinámica. Tiene un antecedente de poliquistosis renal bilateral a las 25 semanas dado por ecografía. En el examen físico se evidencia agenesia de órganos sexuales y ano imperforado, y en la radiografía se observa patrón atelectásico, cardiomegalia y posición dextrógira de la silueta cardíaca. La paciente fue diagnosticada con asociación VACTERL y ano imperforado. Sufrió un paro respiratorio y falleció luego de dos días.

Palabras clave: Malformaciones anorrectales; Fístula traqueoesofágica; Enfermedades renales poliquísticas (Fuente : DeCS BIREME).

VACTERL association with polycystic kidney disease in a newborn: a case report

ABSTRACT

Malformations are important causes of infant mortality, chronic disease and disability in many countries, causing 3.2 million disabilities per year. The VATERL association includes vertebral defects, anal atresia, tracheoesophageal fistula and renal dysplasia, as well as limb abnormalities. This case report aims to provide the general characteristics of the VACTERL association and discuss other cases found in the medical literature. This is the case of a female newborn delivered at 35 weeks of pregnancy with severe respiratory distress, who was admitted to the neonatal ICU due to hemodynamic decompensation. She had a history of bilateral polycystic kidney disease found by ultrasound at 25 weeks of pregnancy. A physical examination showed vaginal agenesis and imperforate anus. Atelectasis, cardiomegaly and dextroposition of the cardiac silhouette were observed in a radiography. The patient was diagnosed with VACTERL association and imperforate anus. She died 2 days after a respiratory arrest.

Keywords: Anorectal malformations; Tracheoesophageal fistula; Polycystic kidney diseases (Source: MeSH NLM).

1 Universidad Señor de Sipán, Escuela de Medicina. Chiclayo, Perú.

2 Tau Research Group. Trujillo, Perú.

3 Universidad César Vallejo, Facultad de Medicina. Trujillo, Perú.

4 Universidad Señor de Sipán, Escuela de Enfermería. Chiclayo, Perú.

*Autor corresponsal.

INTRODUCCIÓN

Una malformación congénita es la alteración de un tejido causada por una anomalía genética que afecta directamente a los genes involucrados en su desarrollo ⁽¹⁾. Son ocasionadas por factores genéticos, ambientales o mixtos, y comprenden todo defecto en la constitución de un órgano, o conjunto de órganos, que ocasione una anomalía morfológica estructural y funcional. Las malformaciones congénitas se clasifican como aisladas o asociadas, físicas o mentales, y simples o múltiples ⁽¹⁾.

Entre 2 a 3 % de todos los neonatos presentan algún defecto que es evidente al nacer; sin embargo, en más de la mitad de los casos no se pueden establecer la causa definitiva ⁽²⁾.

La asociación VACTERL es una malformación poco común. VACTERL (siglas del inglés *vertebral defects, anal atresia, cardiac defects, tracheo-esophageal fistula, renal anomalies, y limb abnormalities*) es una entidad caracterizada por defectos vertebrales, atresia anal, fístula traqueoesofágica y displasia renal, así como anomalías en las extremidades ^(3,4).

Si bien no se puede explicar la asociación como un fenómeno de desarrollo aislado, se ha determinado que, en conjunto, puede tener cierta asociación genética; sin embargo, es posible describir su fisiopatología de manera individual para llegar a conclusiones generales luego de su comparación. Por ejemplo, el estudio de Piro et al. ⁽⁵⁾ describe la asociación de anomalías genéticas y su correlación con atresia esofágica con o sin fístula gastroesofágica en casos de VACTERL. En la investigación se observa que existe un 9,7 más riesgo de mortalidad en los pacientes con VACTERL y atresia esofágica comparados con aquellos sin VACTERL y otras alteraciones. Además, se describe que alrededor de la mitad de los casos se asocian con otras malformaciones, y hasta un 10 % se encuentra en trastornos cromosómicos específicos o de un solo gen. Las anomalías cromosómicas asociadas incluyen trisomías, síndromes de microdelección de 22q, 13q, 17q, 16q 24 y síndrome de Opitz.

Rollins et al. ⁽⁶⁾ examinaron las anomalías de desarrollo en recién nacidos con fístula rectoperineal y su asociación con otras malformaciones, y demostraron que existe una

relación entre ellas y otras anomalías (cardíacas, renales y de columna vertebral). Sin embargo, Teo et al. ⁽⁷⁾ refieren que las anomalías congénitas asociadas a malformaciones rectales aisladas, como la agénesis de Müllerian, tienen una poca relación con la asociación VACTERL. Es así, que el objetivo de este trabajo es describir las características generales de la asociación VACTERL y realizar un acercamiento a los reporte de otros casos en la literatura.

CASO CLÍNICO

Recién nacida por parto eutócico a las 35 semanas de edad gestacional y con un peso de 1760 g. El nacimiento ocurrió el 29 de noviembre del 2018 a las 10:45 horas. El APGAR fue de 1 al minuto, y 7 a los 5 minutos con dificultad respiratoria, la oximetría mostró una saturación de 81 %, se le proporcionó O₂ a flujo de 3 L/min, con una leve mejoría de la cianosis. Luego se observa una cianosis generalizada con 56 % de saturación (oximetría), por lo que es trasladada a la Unidad de Cuidados Intensivos Neonatales (UCIN), donde se hospitaliza a las 11:15 horas. Recibe inotrópicos, alcanza una saturación de 88 %, frecuencia cardíaca de 94 latidos por minuto y temperatura de 34,8 ° C, con marcada dificultad respiratoria. Durante el traslado estuvo conectada a ventilación mecánica con tubo endotraqueal, pero se extubó en la UCIN, se mantuvo con presión positiva y luego por casco cefálico. A las 11:45 horas la paciente presenta episodio de apnea y bradicardia, sin respuesta a estimulación táctil, por lo que se inicia maniobras de RCP avanzado, se logra intubar y se administra oxígeno por bolsa de reanimación conectada a bolsa de reservorio y adrenalina, con lo que se logra conseguir una frecuencia cardíaca de 105 latidos por minuto. Se inicia administración por infusión continua de dobutamina (10 mcg/kg/min) y mejora el pulso periférico.

En la evaluación física general, la recién nacida estaba hipoactiva, con la fontanela anterior normotensa, coloración pálida de piel, con reflejos pupilares normales al exponerse a la luz, conectada a tubo endotraqueal de 3 F, paladar íntegro y sin lesiones, cuello simétrico, sin adenopatías, asimetría torácica. Se observa agenesia de órganos sexuales y ano imperforado (Figura 1).

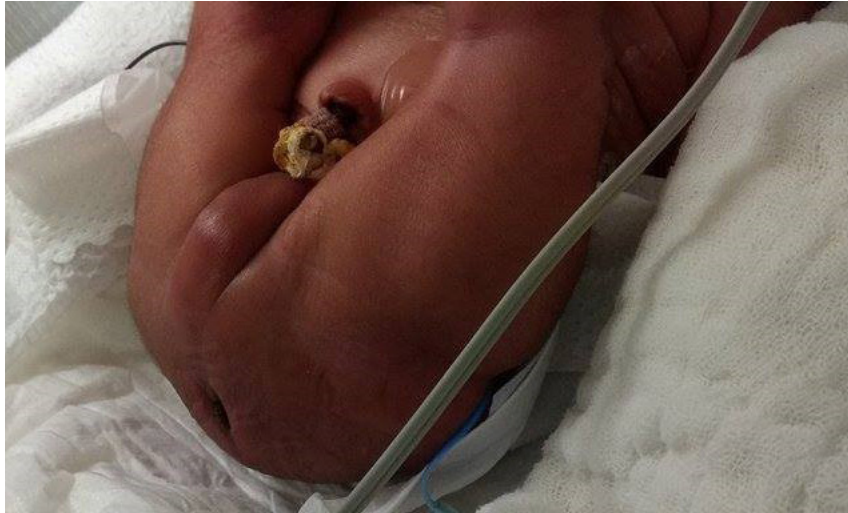

Figura 1. Región perineal de la recién nacida con anomalía de genitales (agenesia) y ano imperforado

La madre niega antecedentes patológicos y hereditarios de importancia, no consume tabaco ni alcohol; además, niega alergias, pero refiere que a las 11 semanas de gestación presentó infección de las vías urinarias (IVU) que fue tratada exitosamente.

En la historia clínica prenatal, se encuentra un diagnóstico ecográfico compatible con poliquistosis renal bilateral a las 25 semanas y que fue confirmado a las 32 semanas por ultrasonografía. En el examen radiográfico tomado el 29 de noviembre, se observa un área de consolidación

en el pulmón derecho y atelectasias en ambos campos pulmonares, cardiomegalia y posición dextrógira de la silueta cardiaca (Figura 2). El hemograma muestra leucocitosis con desviación a la izquierda, hemoglobina en 15,1 g/dL, hematocrito de 46,2 % y plaquetopenia (124 000/uL), y el grupo sanguíneo es B Rh+. En el examen de gasometría arterial del 29 de noviembre se obtiene pH = 7,07, PCO₂ = 63 mmHg, PO₂ = 20 mmHg, HCO₃ = 18,3 mEq/L, Ca⁺⁺ = 0,37 mEq/L, Na⁺ = 144 mEq/L y lactato = 1,1 mg/dL.

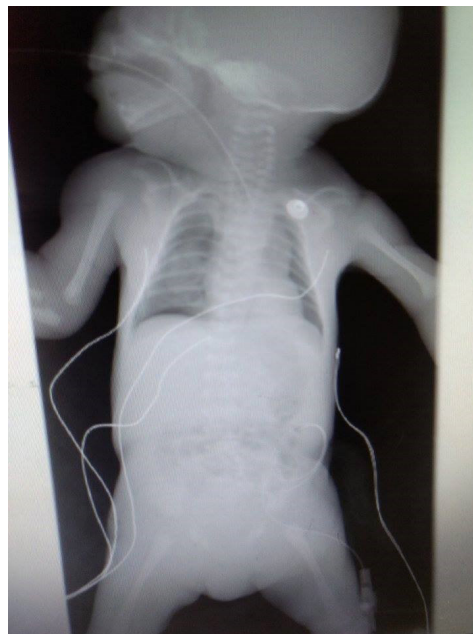

Figura 2. Radiografía que muestra la cardiomegalia y la posición dextrógira de la silueta cardiaca

Por los datos prenatales y por el cuadro clínico, se concluye que el diagnóstico es de síndrome dismórfico con asociación de VACTERL, ano imperforado, con mal pronóstico para la vida. El resultado del examen cariotípico correspondía al sexo femenino. El 1 de diciembre del 2018 a las 19:30 horas la paciente sufre una parada respiratoria, sin respuesta a maniobras de reanimación avanzada, y fallece a las 19:40 horas.

DISCUSIÓN

La asociación VACTERL es un conjunto de malformaciones congénitas que aparece en varias combinaciones, por lo que se cataloga como una asociación de alta frecuencia y por ello no puede ser llamado síndrome. Entre las anomalías congénitas se encuentran las malformaciones vertebrales, la atresia anal, las anomalías cardiovasculares, la fístula traqueoesofágica, la atresia esofágica, las malformaciones renales y la displasia de las extremidades ⁽⁸⁾. Dentro de las características clínicas, la anomalía cardíaca más común en la asociación VACTERL es el defecto del septoventricular ⁽⁹⁾, los defectos renales o urológicos se ven en el 50 % de los casos ⁽¹⁰⁾. En nuestro estudio, la recién nacida cumple con tres de los criterios: atresia anal, anomalía cardiovascular y malformación renal (ACR).

Uno de los aspectos clínicos relevantes en el caso fue la marcada dificultad respiratoria que se presentó desde el nacimiento. La hipoxemia en nuestra paciente pudo estar relacionada con los defectos cardíacos que aparecen en esta asociación VACTERL. La recién nacida presentó cardiomegalia y posición dextrógiro de la silueta cardíaca.

El estudio de Cunningham et al. ⁽¹¹⁾ refiere que la anomalía cardíaca más común de la asociación VACTERL es el defecto del tabique ventricular; sin embargo, también indica que no existe una asociación estadística entre las anomalías cardíacas congénitas y la frecuencia de VACTERL o cualquiera de sus componentes, por lo que puede considerarse que los hallazgos en las malformaciones cardíacas sean fenómenos aislados.

En este caso se reporta agenesia de órganos sexuales y ano imperforado. El estudio de Totonelli et al. ⁽¹²⁾ describe que la fístula rectoperineal es el principal hallazgo relacionado a la asociación VACTERL, y existe un 67 % menos de riesgo de fracaso operatorio cuando se presenta ano imperforado o fístulas rectoperineales aisladas de la asociación VACTERL ⁽¹³⁾.

Con frecuencia, las malformaciones anorrectales están asociadas a anomalías genitourinarias y son reportadas en el 55 % de los individuos. En nuestro caso, la paciente presentó poliquistosis renal bilateral, un signo no típico de la asociación. Como señalan Kanasugi et al. ⁽¹⁴⁾, las alteraciones urinarias y renales son muy raras, ya que

ocurren en 0,3 de cada 1000 nacimientos.

En conclusión, a pesar de la determinación ecográfica prenatal de la asociación VACTERL, este diagnóstico tiene un mal pronóstico en el recién nacido. Las medidas de soporte respiratorio y hemodinámico son prioritarias a fin de asegurar la vida del recién nacido, a expensas del resultado. La posibilidad de realizar estudios genéticos es complicada por la capacidad resolutoria del hospital y el factor costo-beneficio para el tratamiento del paciente.

Contribuciones de los autores: Joshuan J. Barboza, Edwin A. Aguilar-Sánchez, Norma del Carmen Gálvez-Díaz, y David R. Rodríguez-Díaz participaron en la concepción y diseño del artículo, recolección de resultados, análisis e interpretación de datos, redacción y revisión crítica del artículo, aprobación de la versión final y en el aporte de pacientes o material de estudio.

Exención de responsabilidad: Los autores confirman que el contenido clínico, diagnóstico y terapéutico del reporte de caso son producto del escrutinio médico aplicado a la paciente y son responsabilidad estrictamente de los profesionales involucrados en la publicación de este reporte de caso.

Fuentes de financiamiento: El artículo ha sido financiado por los autores.

Conflicto de interés: Los autores declaran no tener ningún conflicto de interés.

REFERENCIAS BIBLIOGRÁFICAS

1. Solomon BD, Baker LA, Bear KA, Cunningham BK, Giampietro PF, Hadigan C, et al. An approach to the identification of anomalies and etiologies in neonates with identified or suspected VACTERL (vertebral defects, anal atresia, tracheo-esophageal fistula with esophageal atresia, cardiac anomalies, renal anomalies, and limb anomalies) association. *J Pediatr.* 2014; 164(3): 451-7.e1.
2. Hatemi AC, Gursoy M, Ceviker K, Tongut A, Cetin G, Celebi S, et al. Ventricular septal defect closure in a patient with VACTERL syndrome: anticipating sequelae in a rare genetic disorder. *Tex Heart Inst J.* 2008; 35(2): 203-5.
3. Endoh N, Igawa HH, Sugihara T. VACTERL association with a cleft hand. *Congenit Anom (Kyoto).* 2003; 43(3): 180-3.
4. Bhagat M. VACTERL association-type anomalies in a male neonate with a Y-chromosome abnormality. *Oxf Med Case Reports.* 2015; 2015(1): 164-6.
5. Piro E, Mandy Schierz IA, Giuffré M, Cuffaro G, La Placa S, Antona V, et al. Etiological heterogeneity and clinical variability in newborns with esophageal atresia. *Ital J Pediatr.* 2018; 44(1): 19.
6. Rollins MD, Russell K, Schall K, Zobell S, Castillo RF, Eldridge L, et al. Complete VACTERL evaluation is needed in newborns with rectoperineal fistula. *J Pediatr Surg Case Rep.* 2014; 49(1): 95-8.
7. Teo XL, Narasimhan KL, Yiing Chua JH. Mullerian agenesis in the presence of anorectal malformations in female newborns: a diagnostic challenge. *Singapore Med J.* 2015; 56(5): e82-4.
8. Watanagana T, Grunebaum A, Chervenak F, Wielgos M. Delivery

- modes in case of fetal malformations. *J Perinat Med.* 2017; 45(3): 273-9.
9. Poryo M, Paes LA, Pickardt T, Bauer UMM, Meyer S, Wagenpfeil S, et al. Somatic development in children with congenital heart defects. *J Pediatr.* 2018; 192: 136-43.e4.
 10. Al-Lawati TT. Fibropolycystic disease of the liver and kidney in Oman. *Arab J Gastroenterol.* 2013; 14(4): 173-5.
 11. Cunningham BK, Khromykh A, Martinez AF, Carney T, Hadley DW, Solomon BD. Analysis of cardiac anomalies in VACTERL association. *Birth Defects Res A Clin Mol Teratol.* 2014; 100(10): 801-5.
 12. Totonelli G, Catania VD, Morini F, Fusaro F, Mosiello G, Iacobelli BD, et al. VACTERL association in anorectal malformation: effect on the outcome. *Pediatr Surg Int.* 2015; 31(9): 805-8.
 13. Totonelli G, Morini F, Catania VD, Schingo PM, Mosiello G, Iacobelli BD, et al. Anorectal malformations associated spinal cord anomalies. *Pediatr Surg Int.* 2016; 32(8): 729-35.
 14. Kanasugi T, Kikuchi A, Haba G, Sasaki Y, Isurugi C, Oyama R, et al. Vesico-amniotic shunting for lower urinary tract obstruction in a fetus with VACTERL association. *Congenit Anom (Kyoto).* 2016; 56(5): 237-9.

Correspondencia:

Joshuan J. Barboza-Meca.

Dirección: Calle Juan del Corral 937. Trujillo, Perú.


Teléfono: +51 992108520

Correo electrónico: jbarbozameca@relaped.com

Recibido: 13 de mayo de 2020


Evaluado: 16 de junio de 2020

Aprobado: 19 de agosto de 2020


© La revista. Publicado por Universidad de San Martín de Porres, Perú.
 Licencia de Creative Commons Artículo en acceso abierto bajo términos de Licencia Creative Commons Atribución 4.0 Internacional. (<http://creativecommons.org/licenses/by/4.0/>)

ORCID iDs

Joshuan Barboza Meca  <https://orcid.org/0000-0002-2896-1407>

Edwin A. Aguilar Sánchez  <https://orcid.org/0000-0003-4729-4141>

Norma Gálvez-Díaz  <https://orcid.org/0000-0002-6975-0972>

David R. Rodríguez Díaz  <https://orcid.org/0000-0002-9203-3576>