

Caso de hipoglicemia severa posterior a desviación gástrica en una mujer con enfermedad por esteatosis hepática no alcohólica (EHGNA)

Gonzalo Miranda Manrique* ^{1,2,a,b}

RESUMEN

La hipoglucemia posterior a la desviación gástrica se caracteriza por hipoglucemia posprandial con hipertrofia de las células de los islotes pancreáticos en pacientes tras someterse a una cirugía bariátrica, en quienes la EHGNA, la obesidad y la secreción alterada de la insulina y del glucagón pueden predisponerlos a presentar hipoglucemia.

Se presenta el caso de una paciente de 44 años con obesidad y EHGNA sometida a una desviación gástrica en Y de Roux, quien años después presentó hipoglucemia severa. Fue diagnosticada de hipoglicemia por hiperinsulinismo endógeno con histología de hiperplasia de células beta.

La hipoglicemia posterior a una desviación gástrica es un escenario que se afrontará más a menudo, por tal razón, es importante tenerla en cuenta para un tratamiento oportuno.

Palabras clave: Hipoglicemia; Bypass Gástrico; Obesidad; Hígado Graso (Fuente: DeCS BIREME).

A case of severe hypoglycemia after gastric bypass surgery in a woman with non-alcoholic fatty liver disease (NAFLD)

ABSTRACT

Post-gastric bypass hypoglycemia is characterized by postprandial hypoglycemia with pancreatic islet-cell hypertrophy in patients who have undergone a bariatric surgery and may be prone to hypoglycemia due to NAFLD, obesity, and impaired insulin and glucagon secretion.

We present the case of a 44-year-old obese woman with NAFLD who underwent a Roux-en-Y gastric bypass and years later presented with severe hypoglycemia. She was diagnosed with endogenous hyperinsulinemic hypoglycemia and beta-cell hyperplasia.

Post-gastric bypass hypoglycemia is a scenario that will be faced more often; therefore, it is important to take it into account for a timely treatment.

Keywords: Hypoglycemia; Gastric Bypass; Obesity; Fatty Liver (Source: MeSH NLM).

1 Hospital Nacional Dos de Mayo. Lima, Perú.

2 Universidad de San Martín de Porres, Facultad de Medicina Humana. Lima, Perú.

a Médico asistente de endocrinología, exresidente de endocrinología.

b Magister en Docencia e Investigación, docente.

* Autor corresponsal.

INTRODUCCIÓN

La hipoglucemia posterior a la desviación gástrica se caracteriza por hipoglucemia posprandial con hipertrofia de las células de los islotes pancreáticos, junto con pruebas de ayuno negativas con investigaciones de imágenes negativas para insulinoma, pero con pruebas de estimulación con gluconato de calcio positivas. Generalmente, los resultados histopatológicos tienen similitud con lo observado en lactantes y en recién nacidos con hipoglucemias hiperinsulinémicas persistentes.

Existen factores predisponentes en estudios que pueden favorecer la aparición de hipoglucemia severa en este escenario, como son la presencia de obesidad o enfermedad por esteatosis hepática no alcohólica (EHGNA), así como la hiperinsulinemia, que son comunes de encontrar en forma previa a realizar una cirugía bariátrica ⁽¹⁾.

La razón de presentar este caso es ilustrar lo que se hará más recurrente con el advenimiento de las cirugías bariátricas, con el fin de ahondar en el conocimiento y la prevención de los efectos de estos procedimientos novedosos para el tratamiento de este tipo de pacientes.

CASO CLÍNICO

Se trata de una paciente con sobrepeso desde la niñez, mantenido hasta los 18 años (58 kg); posteriormente, incrementó su peso de manera progresiva hasta alcanzar los 118 kg a la edad de 44 años. Fue diagnosticada inicialmente de obesidad de tipo III y de EHGNA.

Luego de una valoración en el Hospital Lazarte de Trujillo, se efectuó una cirugía bariátrica según la técnica de Larrad hace 10 años, en la que se realizó una resección gástrica

subcardial de 4/5 junto con la creación de un canal biliopancreático corto con una medida de 50 a 75 cm, un canal común de 50 cm y un canal alimentario largo de 300 cm, con lo cual se logró en 1 año una disminución total en su peso de 45 kg.

Cuatro años después de la cirugía, la paciente desarrolló sudoración esporádica, palpitaciones, visión borrosa, parestesias, por lo que ingería bebidas azucaradas con lo cual sus síntomas fueron aliviados. Persistió la sintomatología indicada y se presentaron dos crisis tónico-clónicas junto con la pérdida de la conciencia.

Por tal razón, la paciente fue sometida a una evaluación médica por parte de Medicina Interna en Trujillo; posteriormente, fue derivada al Hospital Nacional Essalud “Guillermo Almenara Irigoyen” de Lima, donde se tomó la decisión de proceder a la hospitalización, ya que se evidenció hipoglucemias en ayunas y predominantemente posprandiales severas. Esto se catalogó como un cuadro de hiperinsulinismo endógeno de etiología por hipoglucemia posterior a la desviación gástrica.

Se indicó un fraccionamiento de la dieta, aunque los síntomas no cedieron, por lo cual se procedió a tratarla con octreótido durante 3 meses, pero sin ninguna mejora. En junta médica, se programó una esplenectomía y pancreatectomía corporal-caudal ante hallazgos ecoendoscópicos negativos para insulinoma con un test de estimulación intraarterial con gluconato de calcio positivo con gradiente superior a 2 en segmentos correspondientes a la arteria esplénica, mesentérica superior y gastroduodenal, así como por investigaciones negativas por imágenes (Tabla 1 y Figura 1).

Tabla 1. Resultados de test de estimulación con gluconato de calcio intraarterial

	0	30	60	120	Relación
	segundos				
Arteria gastroduodenal	12	25	26	25	2,23
Arteria esplénica	24	27	82	86	3,48
Arteria mesentérica superior	14	25	28	25	2,01

Caso de hipoglicemia severa posterior a desviación gástrica en una mujer con enfermedad por esteatosis hepática no alcohólica (EHGNA)

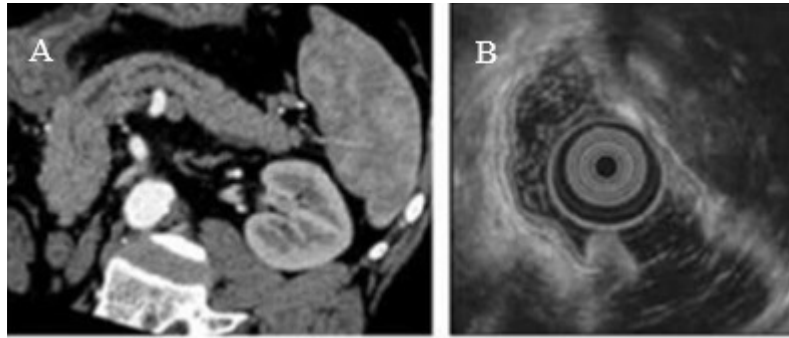


Figura 1. Estudios por imágenes de páncreas

A: Resonancia magnética de páncreas sin evidenciar lesiones focales

B: Ecoendoscopia negativa

No hubo complicaciones en la cirugía. El informe de histopatología postoperatoria reportó hiperplasia de islotes pancreáticos (Figura 2).

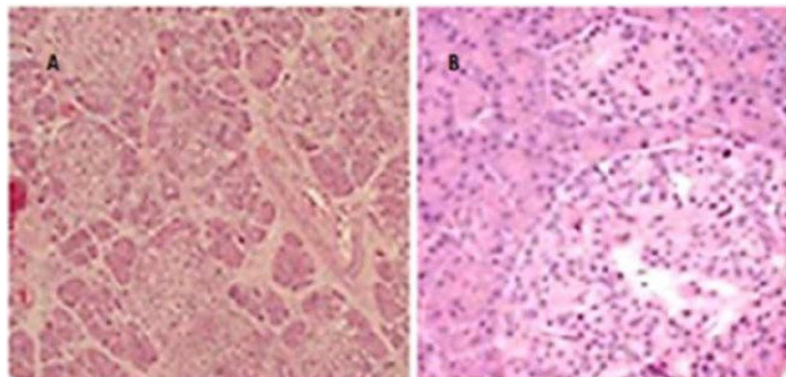


Figura 2. Informe de histopatología postoperatoria de páncreas

A: Hiperplasia difusa de islotes pancreáticos

B: Células pancreáticas pleomórficas con abundante citoplasma, hipertrofia y nucléolo prominente

Actualmente, la paciente ha mejorado parcialmente su sintomatología, ya que no ha presentado episodios de hipoglicemia y su seguimiento continúa por consulta externa.

DISCUSIÓN

Se expone el caso de una paciente diagnosticada con EHGNA y obesidad tipo III, quien cursó con hipoglicemias posprandiales, por lo cual desarrolló un cuadro de hiperinsulinismo endógeno por hipoglicemias relacionadas a la desviación gástrica.

A menudo, los pacientes con EHGNA tienen trastornos metabólicos que incluyen resistencia a la insulina (RI). En particular, se considera que la RI representa uno de los factores con mayor relevancia en la progresión de la EHGNA.

El desarrollo de hipoglicemia posprandial en pacientes con EHGNA es frecuente y, como en el presente caso y según estudios previos, depende de la elevación temprana de la concentración de glucosa posprandial, bajos niveles de insulina de ayuno e hiperinsulinemia tardías posprandiales⁽²⁾. En estudios previos han reportado la asociación de hipoglicemia severa y EHGNA, sobre todo en mujeres⁽³⁾.

El hígado es muy importante para la generación de glucosa mediante la gluconeogénesis y glucogenólisis, que también sirven como mecanismos de defensa si los niveles de glucosa plasmática caen por debajo del rango fisiológico.

Los posibles mecanismos que explican la asociación de la EHGNA con la hipoglucemia grave incluyen el metabolismo alterado de la glucosa en la EHGNA. Se explicaría ello debido a que el nivel de glucagón aumenta en presencia de la EHGNA, y la hiper glucagonemia podría inducir una disminución en la acción sobre el receptor de glucagón hepático y atenuar la respuesta contrarreguladora a los eventos hipoglucémicos en la producción hepática de glucosa. Además, la EHGNA puede estar asociada con una mayor variabilidad glucémica a través del aumento del estrés oxidativo, que es un determinante fundamental de la hipoglucemia ⁽⁴⁾.

Después de una desviación gástrica, se ha propuesto que el aumento persistente del tamaño de la masa de células B que se desarrolla en el contexto de la EHGNA, la obesidad y la secreción alterada de la insulina y del glucagón posiblemente predispone a los pacientes a la hipoglucemia ⁽⁵⁾.

Aunque las características patológicas subyacentes del “síndrome de hipoglucemia pancreatogénica no insulinoma” (SHPNI) así como de la hipoglucemia posterior a la cirugía bariátrica pueden ser similares, la hipoglucemia posterior a la cirugía bariátrica se considera una entidad clínica separada que ocurre después de una desviación gástrica en Y de Roux o de procedimientos similares que interrumpen la regulación del vaciamiento gástrico.

El diagnóstico de hipoglucemia posterior a una desviación gástrica está basado en la exclusión de un insulinoma y del síndrome de dumping, junto con pruebas de laboratorio y análisis histopatológicos del páncreas ⁽⁶⁾.

La hipoglicemia posterior a la desviación gástrica y el SHPNI tienen algunas características en común, tales como hipoglucemias hiperinsulinémicas posprandiales, estudios radiológicos negativos, pero con pruebas de estimulación de calcio positivas y hallazgos histológicos de nesidioblastosis como la hiperplasia de células de los islotes pancreáticos. Sin embargo, estas son enfermedades distintas y sus diferencias principales son las siguientes ⁽⁷⁾:

- El SHPNI es mucho menos usual que la hipoglucemia posterior a la desviación gástrica.
- Los pacientes con SHPNI nunca se han sometido a la desviación gástrica y, por lo general, son hombres, a diferencia del predominio femenino para la hipoglucemia posterior a la desviación gástrica como en nuestra paciente ⁽⁸⁾.
- Los pacientes con SHPNI nunca tienen insulinoma y, prácticamente, nunca tienen hipoglucemia en ayunas, lo cual puede observarse en la hipoglucemia posterior a la desviación gástrica. En nuestro paciente se presentaron algunos episodios de hipoglicemia en ayunas.

En la paciente del presente caso se observó hiperinsulinemia endógena a lo largo de episodios de hipoglucemia posprandial y estudios del páncreas por imágenes negativos. Además, se pudo excluir el insulinoma.

Por otro lado, el SHPNI y la hipoglicemia posterior a la desviación gástrica podrían confundirse con el síndrome de dumping, en el que se desarrollan síntomas como mareos, sudoración y debilidad, por un espacio de 15 a 30 minutos luego de las comidas, y donde la glucosa plasmática puede ser normal cuando los síntomas están presentes, lo cual no corresponde con el escenario clínico del presente caso ⁽⁹⁾.

Los resultados por histología de hipertrofia de células beta del páncreas con núcleos pleomórficos son los principales rasgos que suelen acompañar a los pacientes con hipoglicemia posterior a la desviación gástrica ^(7,10). Esta paciente tenía cada una de las características de la hipoglicemia posterior a la desviación gástrica a nivel histológico. Se han propuesto diversas hipótesis sobre el motivo de la hiperplasia de las células de los islotes posterior a una desviación gástrica, como la presencia de una alteración hormonal asociada a un nivel elevado de GLP-1 y una reducción de la ghrelina inducida por la pérdida acelerada de peso, así como de una elevación en los niveles de insulina ⁽¹¹⁾.

En cuanto al tratamiento de esta afección, gran parte de los pacientes con síntomas moderados a leves de hipoglucemia pueden responder ante una modificación en la dieta ⁽⁶⁾. Los pacientes que no responden favorablemente a una dieta baja en hidratos de carbono de fácil absorción pueden tratarse con verapamilo, diazóxido o inhibidores de la alfa-glucosidasa ⁽¹²⁾. Cuando este tratamiento médico no causa mejoría como en el presente caso y existen síntomas severos, se recomienda una pancreatectomía total o parcial ^(6,7,10).

A partir del caso presentado podemos concluir que la hiperinsulinemia poscirugía bariátrica e hipoglucemia pueden conducir a una alteración de la absorción de nutrientes y a una hiperfunción de las células beta pancreáticas. Además, el aumento persistente del tamaño de la masa de células B que se desarrolla en el contexto previo a una cirugía metabólica relacionado a la presencia de EHGNA, la obesidad y la secreción alterada de la insulina y del glucagón posiblemente predispone a los pacientes a presentar hipoglucemia luego de una desviación gástrica, por lo que es necesario prever esta condición y sus efectos metabólicos ⁽¹³⁾.

Asimismo, actualmente existen alternativas de tratamiento ante hipoglucemias luego de una desviación gástrica, tales como la gastrostomía y otros procedimientos quirúrgicos en estudio que pueden revertir este estado, los cuales deben ser evaluados y ameritarán mayor investigación a futuro ⁽¹⁴⁾.

Caso de hipoglicemia severa posterior a desviación gástrica en una mujer con enfermedad por esteatosis hepática no alcohólica (EHGNA)

Contribuciones de los autores: GMM participó en la conceptualización, investigación, metodología, recursos y redacción del borrador original.

Fuentes de financiamiento: Este artículo ha sido financiado por el autor.

Conflicto de intereses: El autor declara no tener ningún conflicto de intereses.


REFERENCIAS BIBLIOGRÁFICAS

1. Craig CM, McLaughlin TL. Defining clinically important hypoglycemia in patients with postbariatric hypoglycemia. *Surg Obes Relat Dis.* 2021; 17(11): 1865-72.
2. Oki Y, Ono M, Hyogo H, Ochi T, Munekage K, Nozaki Y, et al. Evaluation of postprandial hypoglycemia in patients with nonalcoholic fatty liver disease by oral glucose tolerance testing and continuous glucose monitoring. *Eur J Gastroenterol Hepatol.* 2018; 30(7): 797-805.
3. Lee JY, Kim Y, Han K, Han E, Lee BW, Kang ES, et al. Analysis of severe hypoglycemia among adults with type 2 diabetes and nonalcoholic fatty liver disease. *JAMA Netw Open.* 2022; 5(2): e220262.
4. Honka H, Salehi M. Postprandial hypoglycemia after gastric bypass surgery: from pathogenesis to diagnosis and treatment. *Curr Opin Clin Nutr Metab Care.* 2019; 22(4): 295-302.
5. Wong M, Conway L, Cooper C, Sinha A, Nandi N. Nesidioblastosis in an adult with short gut syndrome and type 2 diabetes. *AAACE Clin Case Rep.* 2019; 5(6): e375-9.
6. Salehi M, Vella A, McLaughlin T, Patti ME. Hypoglycemia after gastric bypass surgery: current concepts and controversies. *J Clin Endocrinol Metab.* 2018; 103(8): 2815-26.
7. Bernard B, Kline GA, Service FJ. Hypoglycemia following upper gastrointestinal surgery: case report and review of the literature. *BMC Gastroenterol.* 2010; 10: 77.
8. Ritz P, Hanaire H. Post-bypass hypoglycaemia: a review of current findings. *Diabetes Metab.* 2011; 37(4): 274-81.
9. Deitel M. The change in the dumping syndrome concept. *Obes Surg.* 2008; 18(12): 1622-4.
10. Perez-Montes de Oca A, Pellitero S, Puig-Domingo M. Hypoglycemia after bariatric surgery: importance of exhaustive hormonal study. *Endocrinol Diabetes Metab Case Rep.* 2021; 2021: 20-0131
11. Costa ACC, Furtado MCMB, Godoy EP, Pontes ERJC, Tognini JRF, Ivo ML. Perda insuficiente de peso e ou ausência de remissão da diabetes melito tipo 2 após a derivação gástrica em Y-de-Roux: fatores que podem influenciar os resultados insatisfatórios. *Arq Bras Cir Dig.* 2013; 26(2): 112-6.
12. Fischer LE, Wolfe BM, Fino N, Elman MR, Flum DR, Mitchell JE, et al. Postbariatric hypoglycemia: symptom patterns and associated risk factors in the Longitudinal Assessment of Bariatric Surgery study. *Surg Obes Relat Dis.* 2021; 17(10): 1787-98.
13. Jammah AA. Endocrine and metabolic complications after bariatric surgery. *Saudi J Gastroenterol.* 2015; 21(5): 269-77.
14. Sampaio-Neto J, Branco-Filho AJ, Nassif LS, Nassif AT, Masi FDD, Ximenez DR. Proposal of a revisional surgery to treat non-insulinoma hyperinsulinemic hypoglycemia postgastric bypass. *Arq Bras Cir Dig.* 2015; 28(4): 278-81.


Correspondencia:

Gonzalo Francisco Miranda Manrique
Dirección: Avenida Salaverry 2180 dpto. 202, Jesús María.
Lima, Perú.
Teléfono: + 51 959655844
Correo electrónico: sith1685@hotmail.com

Recibido: 22 de junio de 2022
Evaluado: 11 de julio de 2022
Aprobado: 14 de julio de 2022

© La revista. Publicado por la Universidad de San Martín de Porres, Perú.
 Licencia de Creative Commons. Artículo en acceso abierto bajo términos de Licencia Creative Commons. Atribución 4.0 Internacional. (<http://creativecommons.org/licenses/by/4.0/>)

ORCID iDs

Gonzalo Miranda Manrique  <https://orcid.org/0000-0003-0162-1952>