

# Múltiples osteomas en región cráneo maxilofacial. Reporte de dos casos

## Osteomas multiple in the craniofacial región. Report of two cases

Maritza Mayta-Jiménez<sup>1,a</sup>, Franklin Palomeque-Blacutt<sup>1,a</sup>, Oldrin Avilés-Escalera<sup>1,a</sup>, Jhonny Neme-Amusquivar<sup>1,a</sup>

### RESUMEN

Los osteomas son lesiones benignas de crecimiento lento, progresivo, asintomáticas (salvo que por su tamaño afecten a estructuras adyacentes), localizadas frecuentemente en el esqueleto cráneo facial, de etiología poco clara, presentes a cualquier edad y sin predilección de género. Suelen ser solitarios o múltiples, a menudo asociados al Síndrome de Gardner. Para el diagnóstico se requiere de una evaluación clínica, imagenológica e histopatológica, su tratamiento dependerá de los problemas estéticos o funcionales que causen, el cual consiste en la remoción quirúrgica y la osteotomía modeladora. El propósito de este reporte, es dar a conocer dos casos de pacientes de diferente género y edad, que acudieron a la Unidad de Estomatología y Cirugía Buco-Maxilofacial del Hospital de Clínicas Universitario (La Paz-Bolivia), quienes presentaron osteomas múltiples en la región craneomáxilofacial, sin evidencia clínica (al momento del examen) de manifestaciones intestinales y cutáneas por lo que se estableció que no estuvieron asociados al *Síndrome de Gardner*. El tiempo de evolución, la poca frecuencia de reportes de lesiones múltiples en nuestro país (Bolivia), la alteración estética y funcional debido a las grandes dimensiones alcanzadas, ya que requirieron una intervención quirúrgica para su resolución, nos lleva a la presentación de estos casos.

**PALABRAS CLAVE:** Osteoma, osteogénesis, *Síndrome de Gardner*. (DeCS, BIREME)

<sup>1</sup> Unidad de Estomatología y Cirugía Buco-Maxilofacial, Hospital de Clínicas Universitario. La Paz, Bolivia.

<sup>a</sup> Especialista en Cirugía Maxilofacial.

## SUMMARY:

*The osteomas are a group of slow growth, progressive and asymptomatic benign lesions (except for its size affect adjacent structures), these lesions are located in the skull and facial bones, of unclear etiology, they can appear at any age without gender predilection. They can be found alone or can be multiple, frequently associated Gardner Syndrome. To make a correct diagnostic requires clinical, imaging and histopathological assessment. Treatment depends on the aesthetic or functional problems that may cause, consisting in surgical removal and styling osteotomy. The purpose of this report is to present two patient cases of different gender and age, attending the Stomatology and Oral and Maxillofacial Surgery Unit of the Hospital Clinicas (La Paz-Bolivia) with multiple osteomas at craniomaxillofacial region, without clinical manifestations when intestinal and cutaneous evidence therefore states that it is not associated with Gardner syndrome; time evolution, infrequently reported multiple injuries in our country, esthetic and functional alteration due to the large size reached, requiring surgical intervention for resolution, leads to the presentation of these cases.*

**KEYWORDS:** *Osteoma, osteogenesis, Gardner syndrome. (MeSH-NLM)*

## INTRODUCCIÓN

Los osteomas son neoplasias óseas benignas de crecimiento lento y progresivo, su presencia está limitada a la región craneomaxilofacial, están formados por tejido óseo de aspecto normal (1).

En la región facial se presentan como excrescencias nodulares exofíticas de hueso cortical denso, sobre o dentro de la mandíbula o el maxilar superior, en localizaciones distintas de las ocupadas por los torus (2).

Estas lesiones osteogénicas están caracterizadas por la proliferación de tejido óseo compacto y esponjoso, que pueden ser centrales o endostales, periféricos o periostales (3). Los centrales están localizados más frecuentemente en el hueso frontal y etmoides, mientras que los periféricos afectan a los senos paranasales (4,5,6). En la articulación temporomandibular los osteomas son los segundos en frecuencia de los tumores benignos, que afectan esta región (7), es raro que se evidencien osteomas periféricos en la escotadura mandibular, con frecuencia estos surgen del cóndilo, apófisis coroides, cuerpo o ángulo mandibular (8).

Los osteomas se presentan a cualquier edad y no tienen predilección de género, pueden ser solitarios o múltiples, clínicamente asintomáticos a menos que por su tamaño presionen sobre un nervio sensitivo o invadan áreas adyacentes (9).

La etiología es poco clara, pero existen factores que predisponen su aparición tales como: trauma, proceso inflamatorio, causas endocrinas, congénitas, disturbios del desarrollo y respuesta a infección (10). La aparición de múltiples osteomas a menudo se asocia al Síndrome de Gardner o Síndrome de la osteomatosis-poliposis intestinal de Gardner. Que es un trastorno hereditario con un patrón autosómico dominante, cuyo gen se localiza en 5q21-22. Esta patología fue descrita por primera vez en 1936 por Thoma, pero recién en 1953-1954 Gardner lo describe como un Síndrome que consta de: pólipos intestinales múltiples con potencial maligno, osteomas múltiples en la región facial, quistes y fibromas de la piel, dientes normales y supernumerarios no erupcionados (11,12,13,14).

Histológicamente cada lesión está formada por hueso cortical denso con un patrón laminar, este hueso es esclerótico y relativamente avascular, la capa perióstica suele ser más activa en el osteoma que en los torus (2).

El diagnóstico definitivo requiere una evaluación clínica, histopatológica y radiográfica. Las lesiones centrales se observan en la radiografía como imágenes radiopacas bien definidas, que presentan una cortical y un núcleo de hueso trabecular con densidad similar al resto de hueso, estas lesiones centrales cuando alcanzan grandes dimensiones causan deformaciones en el hueso, pero no el desplazamiento de las piezas dentarias cuando se presentan en los maxilares; en

cambio las lesiones periféricas se observa como imágenes radiopacas muy densas de forma irregular o lobulada, pueden ser pediculadas o sésiles con base amplia, siendo estas características de las lesiones periféricas (3).

La tomografía computarizada es más sensible y específica que las radiografías simples, y muestra en forma más precisa el desarrollo de la lesión, si es a partir de la cortical o del hueso medular o una combinación de ambas; determina su localización exacta, su extensión y su compromiso con estructuras anatómicas (7,15).

Los diagnósticos diferenciales deben incluir: exostosis asociadas a procesos inflamatorios o traumáticos cuyas características clínicas se basan en el crecimiento limitado de la lesión, de igual forma se deben determinar diferencias con aquellos crecimientos óseos con peculiaridades clínicas neoplásicas benignas como la displasia fibrosa, osteoblastoma, osteocondroma, cementomas, odontoma y la enfermedad de Paget (3).

Estas lesiones óseas sólo se tratan si plantean problemas para el paciente, debido a su gran proporción, causando asimetrías que afectan la estética y la función (9). El procedimiento quirúrgico incluye exéresis de la lesión y osteotomía modeladora ya que tiene baja tendencia a recidiva.

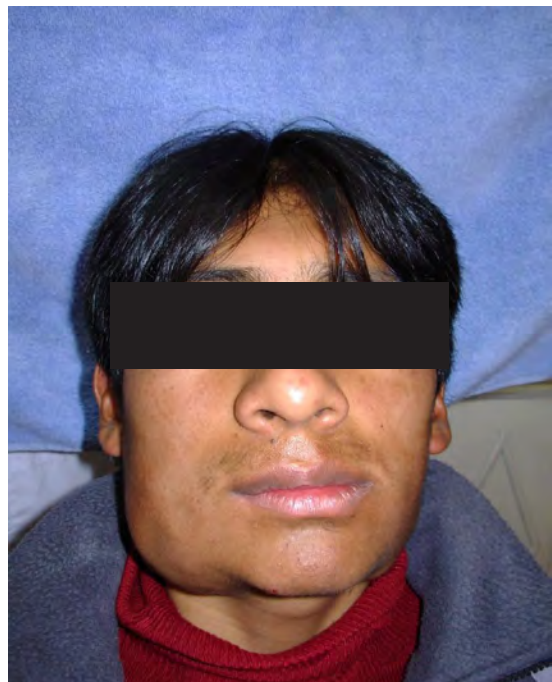Se reportan dos casos de pacientes de diferente género y edad, que acuden a la Unidad de Estomatología y Cirugía Buco Maxilofacial del Hospital de Clínicas Universitario (La Paz-Bolivia), presentando múltiples osteomas en la región craneomáxilofacial, los mismos que causaban problemas funcionales y estéticos debido al crecimiento considerable que presentaban, por lo que fue necesario una intervención quirúrgica para el retiro de las masas tumorales. Previo a este procedimiento, se realizaron interconsultas médicas pertinentes y la solicitud de estudios complementarios necesarios, que determinaron el diagnóstico de osteomas múltiples no asociado a *Síndrome de Gardner*, debido a que no se evidenció presencia de manifestaciones intestinales ni cutáneas. Cabe señalar que ambos pacientes acuden a controles periódicos con el gastroenterólogo.

## REPORTE DE CASO

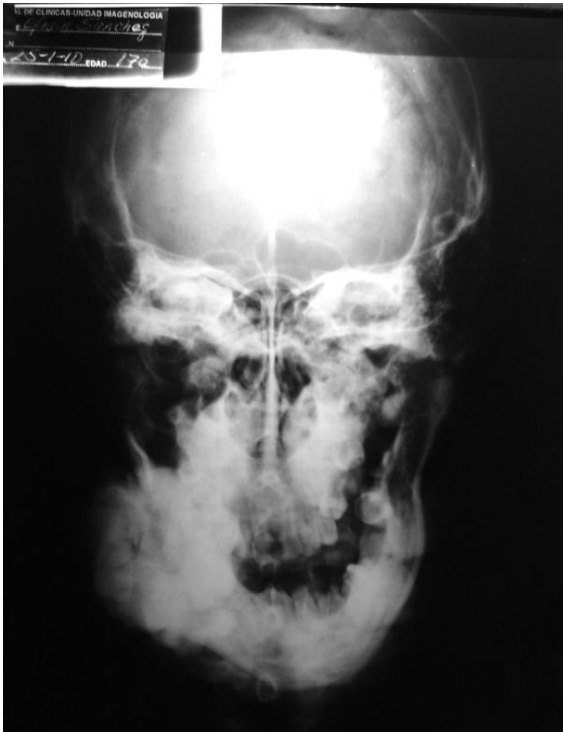### Caso 1

Paciente de sexo masculino de 17 años de edad, presenta múltiples masas tumorales, localizadas en la región cráneo facial, de crecimiento lento y sin ninguna sintomatología, excepto la asimetría facial. A la anamnesis manifiesta que dicho cuadro se inició cuando tenía 9 años de edad aproximadamente.

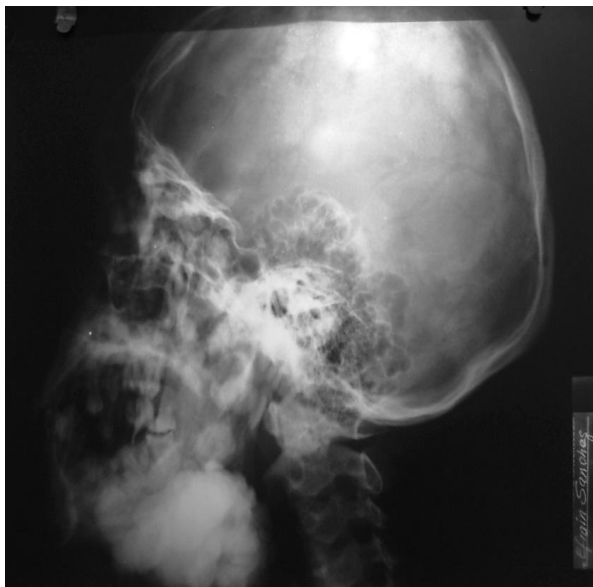Al examen clínico de la cabeza se evidencia múltiples masas tumorales en la región frontal, parietal y temporal izquierda, de diferentes dimensiones que no exceden los 3 cm de diámetro, a la palpación las lesiones son fijas y de consistencia dura. En el examen clínico extraoral se aprecia una deformación del tercio inferior de la cara, más acentuada en el lado derecho, debido a la presencia de masas tumorales en la región maseterina que se extienden a la región submaxilar, de 8 cm x 6 cm de diámetro, la lesión izquierda posee un tamaño de 4 cm x 3 cm de diámetro; a la palpación se evidencian lesiones fijas, multilobuladas y de consistencia dura (Figura 1).



**Figura 1.** Aumento de volumen que involucra la región maseterina y submaxilar del lado derecho. En el lado izquierdo, discreto aumento de volumen en región submaxilar.



**Figura 2.** Radiografía posteroanterior de cara. Lesión radiopaca multilobulada que compromete cuerpo, ángulo y rama mandibular de lado derecho. En cuerpo mandibular izquierdo se visualiza lesión radiopaca de bordes definidos.



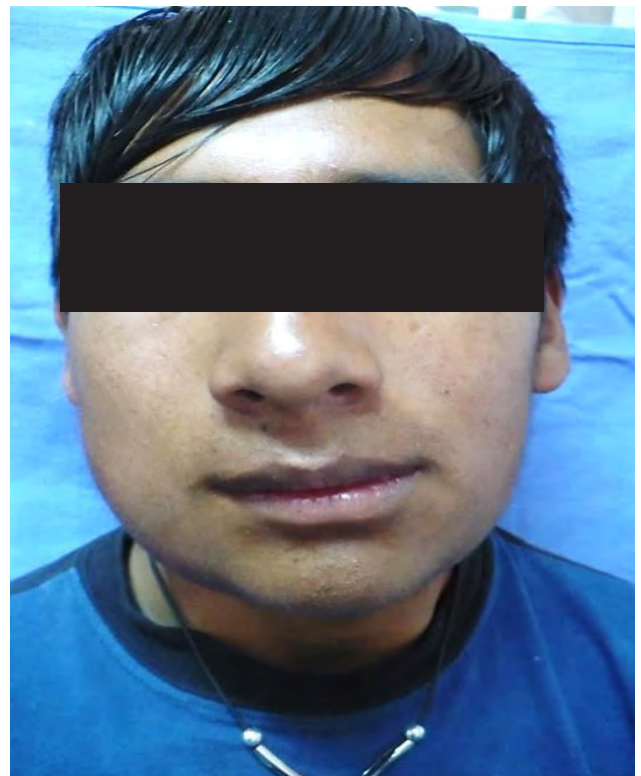**Figura 3.** Radiografía lateral de cara, se visualiza lesión radiopaca multilobulada que compromete cuerpo y ángulo mandibular derecho.

Los exámenes radiográficos, muestran imágenes radiopacas; la de mayor tamaño compromete cuerpo, ángulo y parte de la rama mandibular derecha de

características multilobulada. Se observa también, otra imagen radiopaca de bordes definidos en cuerpo mandibular izquierdo de menor tamaño (Figuras 2 y 3).

El paciente fue sometido a una intervención quirúrgica bajo anestesia general, abordaje extraoral submandibular (abordaje de Risdon) derecho e izquierdo, se descubre la lesión y se realiza la osteotomía con ayuda de la sierra de Gigli, cincel y martillo. Una vez retirada la masa tumoral se procede a realizar el remodelado de la región comprometida con instrumental rotatorio de baja velocidad e irrigación constante con solución fisiológica. El espécimen quirúrgico retirado se envía a estudio anatómopatológico para su diagnóstico histopatológico, el cual reporta presencia de hueso cortical denso con patrón laminar y espacios medulares escasos, concluyendo con el diagnóstico de Osteoma eburneo.

En la Figura 4, se observa al paciente en su 5to día postoperatorio con signos de edema inflamatorio en hemicara derecha en remisión y herida postoperatoria en proceso de reparación sin signos de infección.

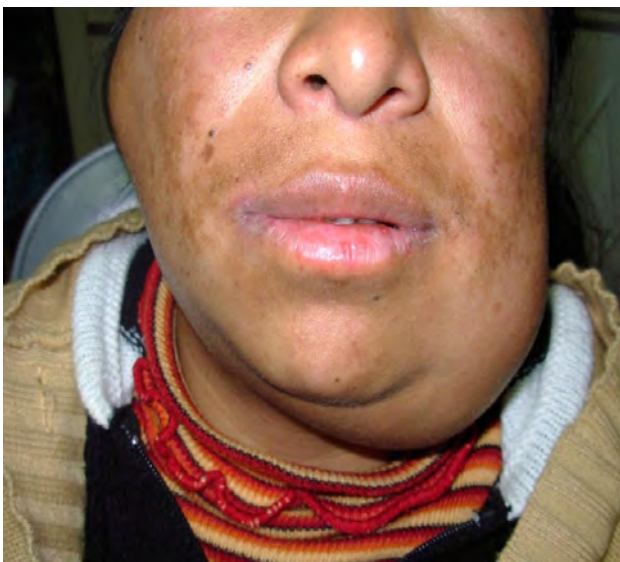

**Figura 4.** Control al 5to día postoperatorio, se observa aumento de volumen producto del edema inflamatorio postquirúrgico que afecta la región geniana, maseterina y submaxilar derecho.

## Caso 2

Paciente femenino de 30 años de edad, con un cuadro clínico de 15 años de evolución, caracterizado por múltiples masas tumorales localizadas en la región cráneo facial de crecimiento lento y progresivo. A la anamnesis la paciente refiere que acudió hace 6 años atrás, a consulta médica en un centro de salud de primer nivel en la provincia Sebastián Pagador del Departamento de Oruro, donde le indicaron que debería acudir al Hospital de Clínicas del departamento de La Paz, para ser evaluado por especialistas y someterse a una intervención quirúrgica. La paciente no acude por temor al procedimiento quirúrgico ya que tenía una hija de 1 año de edad, además de no contar con el apoyo familiar y económico. Seis años después de su primera vista médica, acude a un centro hospitalario de 3er nivel, para la valoración por la especialidad, contando en ésta oportunidad con apoyo económico de una fundación cristiana.

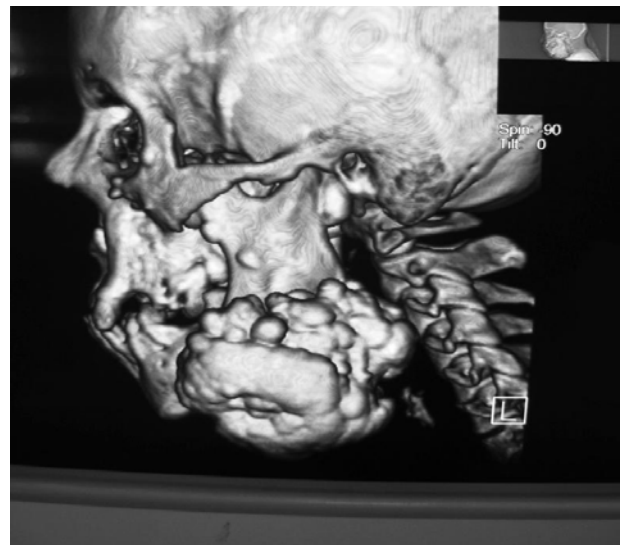
Al examen clínico de cara se evidencia asimetría facial, debido a la presencia de 3 masas tumorales, la de mayor tamaño localizada en la región maseterina que se extiende a la región submaxilar izquierda de 7 cm x 6,5 cm de diámetro. Otras 2 lesiones de menor tamaño localizadas en la región preauricular y ángulo mandibular derecho de 3 cm de diámetro. A la palpación las lesiones son fijas, de consistencia dura



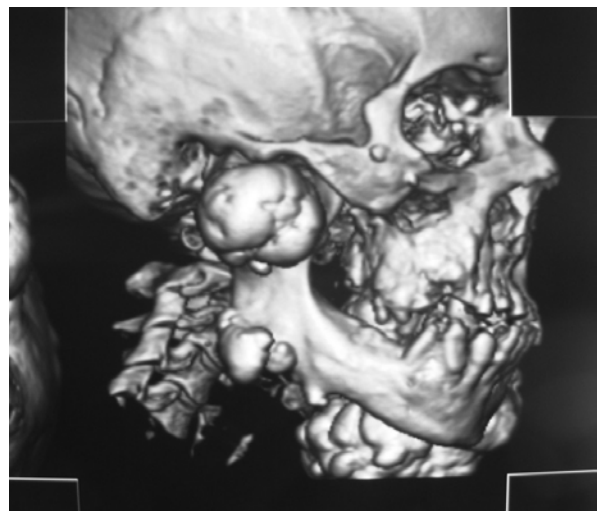
**Figura 5.** Asimetría facial. Aumento de volumen de gran tamaño que involucra la región maseterina y submaxilar del lado izquierdo. En el lado derecho, aumento de volumen en región preauricular.

y la de mayor diámetro de superficie multilobulada (Figura 5). Al examen intraoral se observó: apertura bucal limitada a 2,5 cm, lesiones cariosas y restos radiculares en sector posterior superior e inferior bilateral, presencia de tártaro dentario a predominio del sector anteroinferior y mala higiene bucal.

La tomografía computarizada con reconstrucción 3D, muestra: *múltiples lesiones osteofíticas* en la

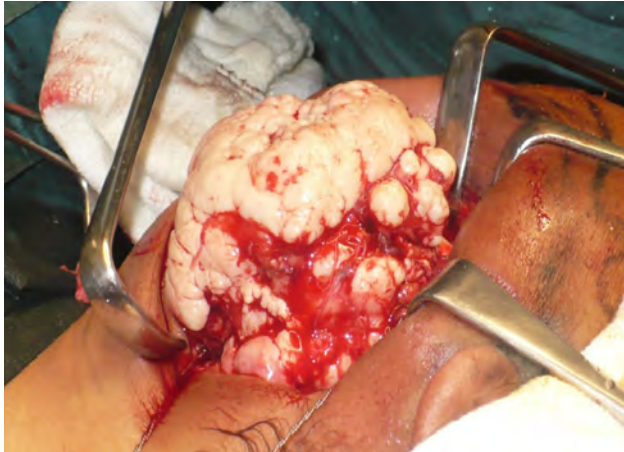

**Figura 6.** Tomografía computarizada con reconstrucción 3D. Vista lateral derecha. Lesión osteofítica de gran tamaño que involucra cuerpo, ángulo y parte de la rama mandibular, de característica multilobular.

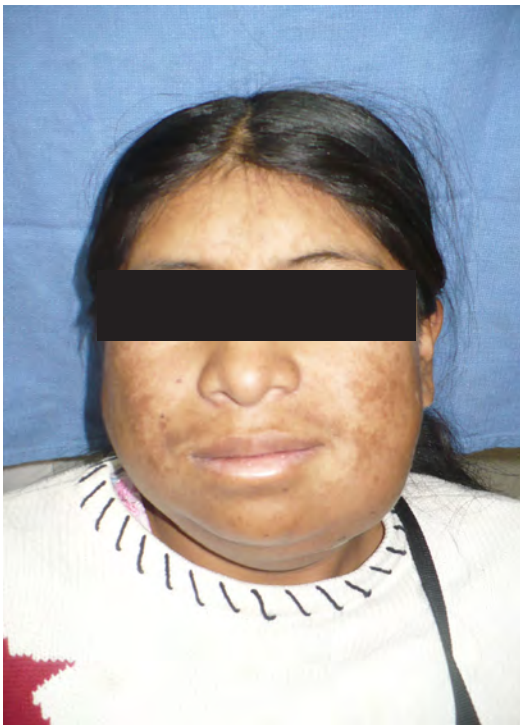

**Figura 7.** Tomografía computarizada con reconstrucción 3D. Vista lateral izquierda. Se visualizan dos lesiones osteofíticas, la de mayor tamaño involucra cóndilo, apófisis coronoides y escotadura sigmoidea; la lesión de menor tamaño compromete ángulo mandibular.

región medial del cuerpo, ángulo y rama mandibular izquierda; en el lado derecho se visualiza lesión osteofítica que involucra cóndilo, apófisis coronoides y escotadura sigmoidea. Se aprecia otra lesión de menor tamaño en la parte media de *ángulo* mandibular (Figuras 6 y 7).



**Figura 8.** Remoción quirúrgica de masa tumoral, donde se visualiza la característica multilobulada de la lesión. Abordaje submandibular izquierdo.



**Figura 9.** Control al 5to día postoperatorio, se observa aumento de volumen bilateral del edema inflamatorio postquirúrgico.

Los cortes axiales de la tomografía axial computarizada (TAC) muestran una imagen hiperdensa en cuerpo mandibular derecho con una dimensión de 6,04 cm x 6,90 cm de diámetro y otra localizada en cóndilo mandibular de 3,49 cm x 3,27 cm de diámetro.

La paciente fue sometida a una intervención quirúrgica bajo anestesia general por un equipo de 4 profesionales para trabajo simultáneo en ambos lados con el fin de disminuir el tiempo quirúrgico. Se realizaron dos abordajes quirúrgicos extraorales, el primero fue submandibular izquierdo (abordaje de Risdon); y el segundo retromandibular. Se descubrieron las lesiones y se realizaron las osteotomías. En el lado izquierdo se usó la sierra de Gigli, cincel y martillo y en el lado derecho una sierra oscilante. Una vez retiradas las masas tumorales se procedió a realizar el remodelado de las regiones comprometida con instrumental rotatorio de baja velocidad e irrigación constante con solución fisiológica (Figura 8). Todos los especímenes quirúrgicos fueron enviados a estudio anatómo-patológico para diagnóstico histopatológico que reportó la presencia de hueso cortical denso, esclerótico, espacios medulares reducidos, osteocitos en el interior de osteoblastos.

En la Figura 9, se observa a la paciente en su 5to día postoperatorio, con presencia *aún* de edema inflamatorio bilateral a predominio de lado izquierdo en proceso de remisión. No se evidencia signos de parálisis facial en hemicara derecha, herida postoperatoria en proceso de reparación sin signos de infección.

## DISCUSIÓN

El osteoma es una neoplasia verdadera a diferencia de otras lesiones óseas como las exostosis que son hamartomas, pero que muchas veces son erróneamente llamados osteomas. Es importante determinar el periodo de crecimiento de las lesiones, ya que los osteomas van aumentando de tamaño a lo largo de la vida y no así las exostosis que detiene su crecimiento en la pubertad (2,3), esto concuerda con los casos reportados ya que ambos pacientes fueron adultos, que refirieron el continuo crecimiento de las lesiones por muchos años.

Rara vez afectan huesos largos, siendo los huesos del cráneo y la cara los más comprometidos, en especial el hueso mandibular a nivel de cuerpo y ángulo. En la literatura se sostiene que el lado lingual es el predilecto para estas lesiones (5). En los casos reportados se evidencia múltiples osteomas que se originan en la cara vestibular.

La etiología y patogenia de la lesión todavía permanecen inciertas, siendo muchos los factores que pueden originarlos. Los osteomas pueden afectar a todos los grupos de edad, no tiene predilección de género; son clínicamente asintomáticos hasta que alcanzan grandes dimensiones afectando la estética y funcionalidad (3,8,9), tal como se demuestra en el reporte donde los pacientes acudieron a la atención por presentar lesiones de gran tamaño.

La presencia de osteomas solitarios son comunes en la población y en el caso de osteomas múltiples, la mayor parte están relacionados con el Síndrome de Gardner, por lo que es importante el trabajo interdisciplinario con el gastroenterólogo, dermatólogo, genetista y cirujano maxilofacial, en busca de la triada típica de este *síndrome*: osteomas múltiples cráneo-maxilofaciales, tumores cutáneos y pólipos intestinal. Una vez detectados los osteomas, cuya aparición es frecuente, incluso desde la infancia, se deben buscar los otros componentes y mantener una vigilancia continua del paciente, estudiando también a sus familiares, dada la transmisión genética de esta enfermedad hereditaria autosómica dominante.

Los osteomas, quistes sebáceos o tumores fibrosos usualmente son los primeros en ser diagnosticados por el estomatólogo cuando comprometen la *región* craneomáxilofacial, lo cual llevará a un diagnóstico precoz del *Síndrome de Gardner* y la necesidad de solicitar valoración multidisciplinaria de otras especialidades, la más importante la evaluación por el Gastroenterólogo, en busca de manifestaciones intestinales como la presencia de pólipos adenomatosos en el colon y el recto, que como indica la literatura son de presentación tardía y de riesgo elevado de transformación maligna (11,12,13,14). En los casos reportados se realizó una anamnesis detallada de la historia familiar, la misma que determinó que no existieron antecedentes previos de osteomas en el resto de la familia. El examen clínico y complementario nos llevó a descartar las

manifestaciones cutáneas e intestinales del *Síndrome de Gardner*, por lo que se llegó al diagnóstico de osteomas múltiples no asociado a esta entidad patológica.

Las radiografías tradicionales y tomografías computarizadas muestran a los osteomas como masas radiopacas, con formato ovalado, bien definidas y circunscritas, unidas por una amplia base o pedículo implantado hacia la cortical ósea. La TAC en sus diferentes cortes nos revela mejor el desarrollo de las lesiones, si son centrales, periféricas o mixtas; además, establecen con claridad la posición de la lesión y el compromiso de estructuras adyacentes (14,15).

La elección del tratamiento quirúrgico dependerá del tamaño de la lesión y que afecte la estética o funcionalidad de las estructuras comprometidas, en cuyos casos el cirujano mantendrá un enfoque conservador a la hora de la remoción quirúrgica y se mantendrá al paciente bajo observación periódica en busca de recidivas (1,3,6). En el presente reporte se decide la intervención quirúrgica debido a: la deformación facial que producía y la alteración funcional de la mandíbula. Se vienen realizando controles periódicos anuales en ambos pacientes, en busca de recidivas de las lesiones *óseas* o de la aparición de manifestaciones intestinales o cutáneas. Hasta el momento no se evidencia ninguno de los signos mencionados, manteniéndose el diagnóstico inicial.

## CONCLUSIONES

Los osteomas son entidades patológicas que se presenta de manera esporádica en la región cráneo facial, pueden ser únicos o múltiples, afectando la estética y funcionalidad de los pacientes. Cuando alcanzan tamaños considerables causan grandes deformaciones. En casos de lesiones múltiples, es importante indagar en la historia médica familiar a fin de descartar un componente sindrómico.

En los casos reportados, el tratamiento fue conservador, devolviendo la estética y funcionalidad a los pacientes. En sus controles anuales, no se evidencia ningún tipo de recidiva, ni presencia de manifestaciones intestinales o cutáneas; manteniéndose hasta el momento el diagnóstico

de osteomas múltiples no asociado al *Síndrome de Gardner*.

### Correspondencia:

Maritza Mayta-Jiménez  
Hospital de Clinicas Universitario. Unidad de  
Estomatología y Cirugía Buco-Maxilofacial  
Av. Saavedra N° 2245 - Zona Miraflores. La Paz,  
Bolivia.  
Correo electrónico: marimaxilofacial@gmail.com,  
cbucomaxilofacial.lapaz@gmail.com

### REFERENCIAS BIBLIOGRÁFICAS

1. Sander O. Tratado de cirugía oral y maxilofacial-introducción básica a la enseñanza. 1<sup>ra</sup> ed. Madrid: AMOLCA; 2007.
2. Sapp JP, Eversole LR, Wysocki GP. Patología oral y maxilofacial contemporánea. 2<sup>da</sup> ed. Madrid: Elsevier-Mosby; 2005.
3. Licéaga-Escalera CJ, Del Bosque-Méndez J, Aldape-Barrios BC, Montoya-Pérez LA, Morelos-Patiño E, González-Olmedo VM. Osteoma gigante en mandíbula. Reporte de Caso. Rev Estomatol Herediana. 2013; 23(4):206-9.
4. Sánchez MLS, Rivera RM. Osteoma de cornete inferior manifestado por cefalea y obstrucción nasal. An Orl Mex. 2011; 56(1):47-51.
5. Mehta R, Yadav A, Bansal SP, Deshpande MD. Solitary periosteal osteoma of the mandible: a case report. Sultan Qaboos Univ Med J. 2014; 14(1):45-8.
6. Borumandi F, Lukas H, Yousefi B, Gaggl A. Maxillary sinus osteoma: from incidental finding to surgical management. J Oral Maxillofac Pathol. 2013; 17(2):318. DOI: 10.4103/0973-029X.119786.
7. López Davis A, Martín Granizo R. Cirugía Oral y Maxilofacial. 3<sup>ra</sup> ed. España: Publicaciones Panamericana; 2012.
8. Iwai T, Izumi T, Baba J, Maegawa J, Mitsudo K, Tohnai I. Peripheral osteoma of the mandibular notch: report of a case. Iran J Radiol. 2013; 10(2):74-6.
9. Gundewar S, Kothari DS, Mokhal NJ, Ghalme A. Osteomas of the craniofacial region: a case series and review of literature. Indian J Plast Surg. 2013; 46(3):479-85.
10. Rodríguez YB, Rizzo S, Fiandrino G, Lupi S, Galioto S. Mandibular traumatic peripheral osteoma: a case report. Oral Surg Oral Med Oral Pathol Oral Radiol Endod. 2011; 112(6):44-8.
11. Castelino RL, Subhas BG, Shishir R, Kumuda Arvind Rao HT. Multiple craniofacial osteomas: an isolated case. Arch Orofac Sci. 2011; 6(1):32-6.
12. Restrepo JP, Molina MDP. Osteomas múltiples faciales asociados a *Síndrome de Gardner*. Rev Colomb Reumatol. 2012; 19(3):190-3.
13. Lew D, DeWitt A, Hicks RJ, Marcelo GP, Cavalcanti M. Osteomas of the condyle associated with Gardner's Syndrome causing limited mandibular movement. J Oral Maxillofac Surg. 1999; 57(8):1004-9.
14. Baykul T, Heybeli N, Oyar O, Dogru H. Multiple huge osteomas of the mandible causing disfigurement related with Gardner's syndrome: case report. Auris Nasus Larynx. 2003; 30(4):447-51.
15. Saati S, Nikkerdar N, Golshah A. Two huge maxillofacial osteoma cases evaluated by computed tomography. Iran J Radiol. 2011; 8(4):253-7.

Recibido: 25/11/2014  
Aceptado: 08/02/2015