

Evaluación anatómica del piso de boca mediante resonancia magnética

Floor of mouth anatomical assessment by magnetic resonance

Magaly Quispe Huarcaya^{1a}, Abell Sovero Gaspar^{1b}, Fredy Gutiérrez Ventura^{1c}

RESUMEN

El presente artículo de revisión fue realizado para reconocer las estructuras anatómicas del piso de boca mediante imágenes de resonancia magnética; esta es una de las regiones más delicadas de la cavidad oral, constituida solamente por tejidos blandos, muchos de ellos vasculares, glandulares y nerviosos, carece de reparos anatómicos óseos siendo susceptible a patologías que deben ser diagnosticadas por el estomatólogo. Se considera a la resonancia magnética el estudio de elección para los tejidos blandos pues permite conocer la anatomía, límites y contenido presentes en el piso de boca; sin embargo su uso es óptimo cuando se requiera evaluar el disco articular. El presente trabajo consistió en una revisión bibliográfica mediante búsqueda de artículos en bases de datos e internet. La resonancia magnética es útil porque evita las radiaciones ionizantes, se puede aplicar en la mayoría de los casos excepto cuando existan elementos ferromagnéticos. Dicha técnica es adecuada para el estudio de la anatomía del piso de boca, a pesar de existir algún grado de dificultad en la interpretación es considerada por los radiólogos como la prueba diagnóstica del futuro.

PALABRAS CLAVE: Imagen por Resonancia magnética, piso de boca, anatomía, músculos.

SUMMARY

To recognize anatomical structures mouth floor by magnetic resonance imaging is one of the most sensitive regions of the oral cavity, constituted only by soft tissues, many vascular and nervous secretory lacks bony anatomic landmarks being susceptible to diseases to be diagnosed by the dentist. It considers MRI study of choice for soft tissue because it allows to know the anatomy, boundaries and content present on the floor of mouth; however its use is optimal when required to assess the articular disc. We conducted a literature review using search in databases and Internet. MRI is useful because it prevents ionizing radiation, can be applied in most cases unless there are ferromagnetic elements. This technique is suitable for the study of the anatomy of the floor of the mouth, although there is some difficulty in interpretation is considered by radiologists as the diagnostic test of the future.

KEY WORDS: *Magnetic Resonance Imaging, mouth floor, anatomy, muscles.*

¹ Facultad de Estomatología Roberto Beltrán, Universidad Peruana Cayetano Heredia. Lima, Perú.

^a Residente de la Especialidad de Radiología Bucal y Maxilofacial.

^b Especialista en Radiología Oral y Maxilofacial.

^c Especialista en Cirugía Oral y Maxilofacial y Ortodoncia.

INTRODUCCIÓN

La resonancia magnética es uno de los avances tecnológicos más importantes alcanzados en el campo del diagnóstico por imágenes, desde que ésta fue usada por primera vez para evaluar a un paciente en Aberdeen, Scotland; es una técnica que consiste en generar imágenes internas del cuerpo a partir del magnetismo. Se ha convertido en la primera opción para la investigación de lesiones en cabeza y cuello, no sólo por usar radiación no ionizante sino debido a su capacidad para distinguir claramente tejido blando sano de lesiones que se presenten en el área maxilofacial; asimismo juega un rol importante en la evaluación y diagnóstico de la articulación temporomandibular.

El piso de boca constituido solo por tejidos blandos y carentes de planos de referencia ósea, representa una de las regiones más delicadas de la cavidad oral. Es en realidad un espacio que contiene a las glándulas salivales sublinguales, conducto excretor de la glándula submaxilar, así como elementos vasculares y nerviosos muy importantes. Los planos anatómicos son más difíciles de identificar, por lo tanto un conocimiento muy preciso de la anatomía local resulta indispensable.

La técnica de imagen tiene un papel crítico en la evaluación de la extensión de la enfermedad para el manejo terapéutico y pronóstico, es por ello que la resonancia magnética constituye la técnica de elección para el estudio del piso de boca puesto que permite obtener una gran resolución anatómica; un estudio con resonancia magnética de esta región debe incluir secuencias en T1, T2 y STIR.

RESONANCIA MAGNÉTICA

La resonancia magnética (RM) es un medio de diagnóstico, una técnica no invasiva la cual utiliza radiación no ionizante, tiene la capacidad de obtener imágenes de tejidos blandos con mayor nitidez que otras técnicas (1). Las principales ventajas sobre otros métodos de imagen son:

Capacidad multiplanar, con la posibilidad de obtener cortes o planos primarios en cualquier dirección del espacio. Elevada resolución de contraste, que es cientos de veces mayor que en cualquier otro método de imagen. Ausencia de efectos nocivos conocidos al no utilizar radiaciones ionizantes.

Amplia versatilidad para el manejo del contraste.

La resonancia magnética está basada en el magnetismo natural que es inducido en el cuerpo humano cuando éste es colocado en el campo magnético, la fuerza de este magnetismo depende de la densidad del protón de los tejidos y este es dependiente del número de átomos de hidrógeno en los tejidos (2). Su eficacia se basa en que los tejidos blandos son ricos en protones y están compuestos en un 70 a 90 % de agua que está concentrada por núcleos de hidrógeno (3,4). Los protones nucleares tienen un movimiento continuo de giro sobre sí mismo (SPIN) y por lo tanto generan un pequeño campo magnético (magnetismo nuclear) (5). Los fluidos y el tejido graso tienen alta densidad de protón y el contraste entre estos será pobre a menos que se use supresión grasa (6,7).

Las imágenes por resonancia magnética se obtienen midiendo la rapidez con la que los núcleos de hidrógeno de diferentes tejidos regresan a sus estados de relajación después de haber sido excitados por un fuerte campo magnético. Los protones magnetizados en el campo magnético (CM), en estado de relajación, adquieren dos orientaciones: de baja y alta energía o paralelos y antiparalelos respectivamente (8).

Las propiedades y cantidad de agua dentro de un tejido se pueden alterar drásticamente con la presencia de lesión o enfermedad, por lo tanto es una modalidad de diagnóstico muy sensible (9). Además estas muestran una mejor definición entre la lesión y el tejido normal adyacente que otras técnicas debido a que detecta cambios sutiles en el magnetismo de núcleos atómicos. En resonancia magnética el aire y el hueso parecen tener una imagen negra porque tienen pocos protones y no dan ninguna señal a diferencia de las estructuras como los músculos, ligamentos, tejido graso que si darán señal (10).

Todas las imágenes en resonancia magnética son producidas usando una secuencia de pulso la cual es almacenada en el scanner de la computadora. Las secuencias utilizadas son T1 Y T2 (tiempo de relajación) de las cuales la secuencia en T1 es utilizada para evaluar la anatomía normal mientras que la secuencia en T2 permite detectar alguna patología. Todas las secuencias son dependientes de dos valores de sincronización tiempo de eco y tiempo de repetición (11).

SECUENCIA T1: Es el tiempo que tarda la magnetización longitudinal en recuperar el 63% de su estado de equilibrio; depende de la relación entre el protón y el medio, es útil para evaluar la anatomía (Figura 1). La grasa presenta un T1 corto y aparece brillante (hiperintensa) en las imágenes de RM ponderadas en T1 (12).

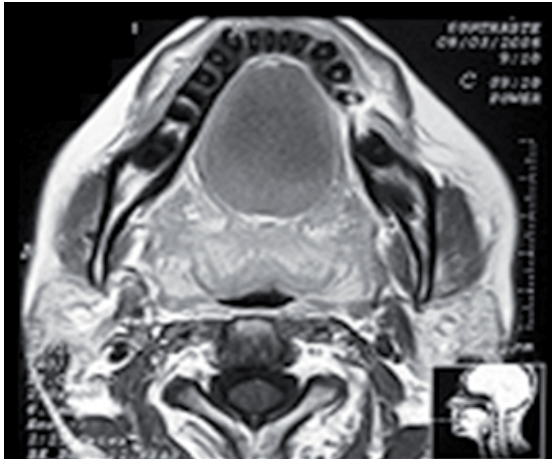


Figura 1. RM corte axial secuencia ponderada en T1 muestra una señal hipointensa en el piso de la boca. Tomado de: Santana L, Ferreira A, Martins C, Faria R, Carvalho A, Francisco de Mendoza E. Epidermoid cyst: highlights on diagnosis and magnetic resonance imaging features. *Rev. odonto ciênciã.* 2010; 25(2):204-7.

SECUENCIA T2: Es el tiempo que tarda la magnetización transversal en descender en un 63% de su fuerza máxima; depende de la relación entre el protón y otros protones vecinos, usado en el estudio de patologías (Figura 2). El agua pura y otros líquidos y aparecen brillantes en las imágenes ponderadas en T2. En cambio, la imagen de la grasa es de menor señal (hipointensa) (12).

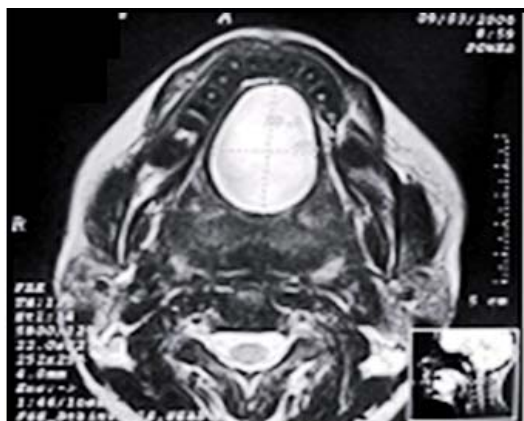

Figura 2. RM corte axial secuencia ponderada en T2 con supresión grasa muestra una señal hiperintensa en el piso de la boca. Tomado de: Santana L, Ferreira A, Martins C, Faria R, Carvalho A, Francisco de Mendoza E. Epidermoid cyst: highlights on diagnosis and magnetic resonance imaging features. *Rev. odonto ciênciã.* 2010; 25(2):204-7.

Agentes de contraste: La intensidad de señal emitida por un tejido puede ser modificada mediante la inyección endovenosa de un medio de contraste para RM. En los maxilares se utiliza medio de contraste para estudiar el realce interior de una lesión o para analizar el límite de un tejido patológico como puede ser un tumor o un quiste (Figura 3). El medio de contraste utilizado es el gadolinio que acorta los tiempos de relajación T1 y se concentrará selectivamente en los tejidos patológicos (tumor o inflamación). El gadolinio es inocuo y por ello no posee contraindicaciones (14).

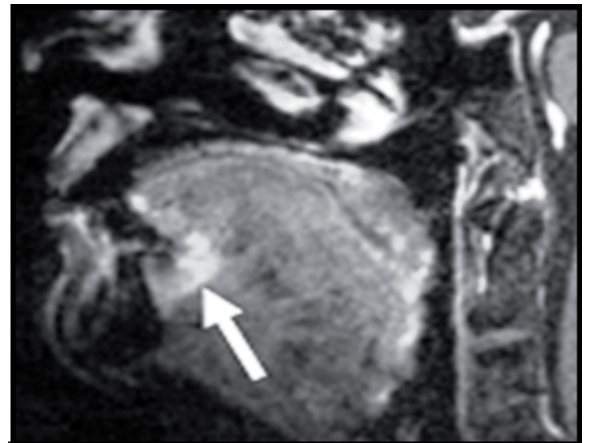


Figura 3. RM en corte sagital con gadolinio muestra imagen hiperintensa en el piso de boca. Tomado de: Law P, Chandra R, Hoang J, Phal P. Imaging the oral cavity: key concepts for the radiologist. *The British Journal of Radiology.* 2011; 84(1006):944-57.

Supresión o saturación de la grasa: La supresión de la señal de la grasa es especialmente útil cuando se utiliza el gadolinio (Figura 4). Como la grasa presenta una intensidad de señal elevada en las imágenes ponderadas en T1, la supresión de ella permite incrementar la certeza de que una señal hiperintensa representa sólo el realce obtenido por el uso del contraste (15).

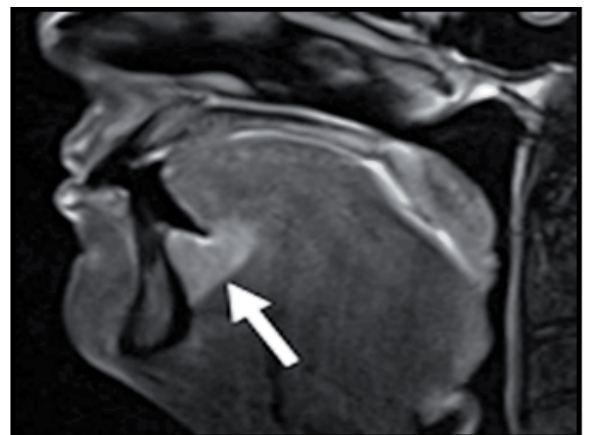


Figura 4. RM en corte sagital con supresión grasa muestra imagen hiperintensa que compromete al músculo geniogloso. Tomado de: Law P, Chandra R, Hoang J, Phal P. Imaging the oral cavity: key concepts for the radiologist. *The British Journal of Radiology.* 2011; 84(1006):944-57.

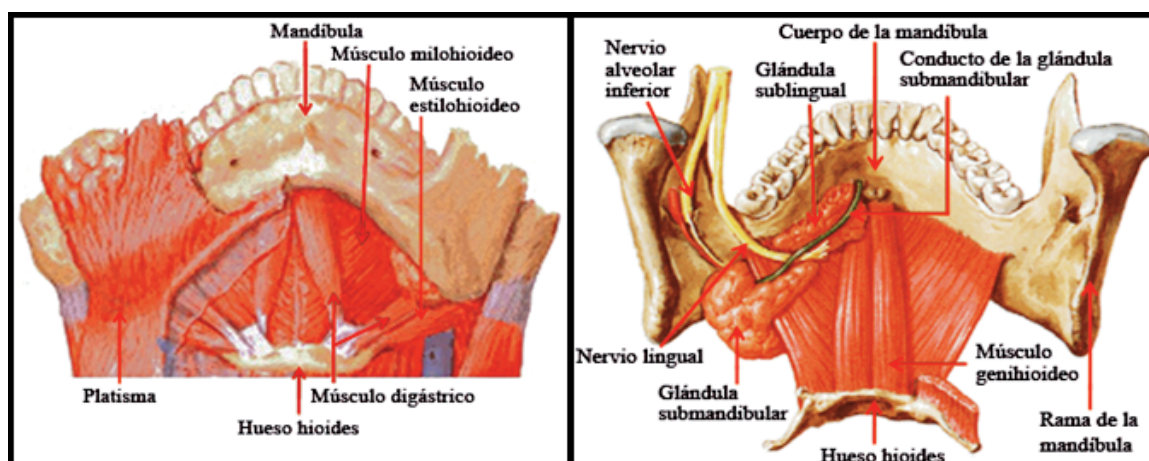


Figura 5. Ilustración del piso de boca. Tomado de: *Camponiani F, Bachá Y. Anatomía aplicada a la estomatología. La Habana: Editorial Ciencias Médicas; 2012.*

Piso de la boca

Es una región impar en forma de herradura, constituida principalmente por tejidos blandos (Figura 5). Pueden distinguirse un plano mucoso, submucoso y muscular representados por los músculos genioglosos y milohioideos que delimitan un espacio denominado zona sublingual en la cual están contenidas estructuras anatómicas importantes (16).

Sus límites están formados hacia abajo por el músculo milohioideo, hacia arriba por la mucosa bucal, hacia adelante y afuera por la cara profunda del cuerpo de la mandíbula encima de la línea milohioidea, y hacia atrás y adentro por los músculos geniogloso, hiogloso y lingual inferior; el piso de boca se comunica con el espacio submaxilar por un intersticio situado entre el

borde posterior del milohioideo y la cara externa del hipogloso denominado hiato posterior (17).

Una amplia gama de procesos patológicos puede afectar la región por debajo de la lengua cuyo estudio mediante resonancia magnética requiere de puntos de referencia anatómicos. En un corte axial de RM del piso de boca se observan los músculos milohioideos, que nacen en todo el reborde milohioideo de la superficie interna de la mandíbula y se extiende desde la sínfisis mandibular, por delante, hasta el último molar, por detrás. Las fibras posteriores discurren hacia abajo para insertarse en el cuerpo del hioides. Las demás fibras mediales y anteriores se insertan en el rafe fibroso medio que discurre entre la sínfisis mandibular y el hioides, y se unen con fibras del lado opuesto

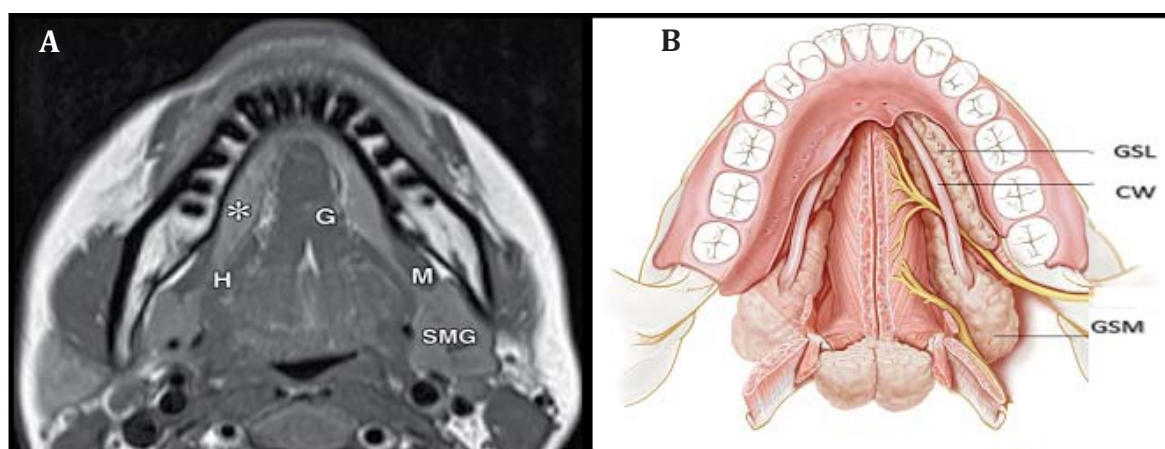


Figura 6. A. RM en T1 corte axial muestra a los músculos geniogloso (G), hiogloso lateral (H), milohioideo (M), así como las glándulas sublingual (*) y la glándula submandibular (SMG). Tomado de: *La'Porte S, Juttla J, Lingam R. Imaging the Floor of the Mouth and the Sublingual Space. RadioGraphics. 2011;31(5):1215-30.* **B.** Ilustración de la glándula sublingual (GSL), conducto de warthon (CW) y glándula submaxilar (GSM). Tomado de: *Chiapasco M. Procedimientos de cirugía oral respetando la anatomía. Caracas: Editorial Amolca; 2009.*

para formar el suelo muscular de la boca, en forma de U, a manera de “asa o hamaca” muscular (Figura 6) (18). El milohioideo constituye una barrera entre el espacio sublingual y submandibular, sin embargo es discontinuo y en estas áreas de discontinuidad puede contener grasa, vasos sanguíneos, tejido salival o combinaciones que pueden ser confundidas con anomalías patológicas (19).

El músculo geniogloso desplegado en forma de abanico sobre la cara lateral del septum lingual, se encuentra ubicado en la línea media por encima del geniioideo separando las glándulas sublinguales. Posterior a estas estructuras encontraremos las glándulas submandibulares y los músculos intrínsecos de la lengua. Dependiendo del corte se identifica mejor la anatomía de esta región (20). Existen diversas lesiones que afectan la región submaxilar y sublingual como son los quistes dermoides, ránulas, lipomas y abscesos que comprometen estructuras importantes (Figura 7).

En la línea media de un corte coronal RM del piso de boca sin evidencia de alteración siempre encontraremos desde caudal a craneal los músculos geniioideos, genioglosos y el tabique lingual que constituyen la pared posterointerna (Figura 8). En esta vista se observa mejor el “asa o hamaca” muscular conformada por la confluencia de las fibras mediales de ambos músculos milohioideos y debajo de éstos se encontrará el vientre anterior del digástrico (bilateralmente)

(21). Un defecto del músculo milohioideo (“ojal”) es una variante anatómica común en el suelo de la boca y a través del mismo la glándula sublingual se hernia al espacio submandibular adyacente, manifestándose como una protrusión palpable. Vasos, glándulas salivales menores y grasa también pueden atravesar este defecto muscular (22).

Posteriormente existe un hiato en el borde libre del músculo milohioideo que permite la libre comunicación entre el suelo de la boca y el espacio submandibular, es por este hiato que se produce la diseminación de ciertos procesos infecciosos hacia los demás espacios anatómicos. Algunas patologías incluyen a las glándulas sublinguales ubicadas en cortes anteriores entre el cuerpo mandibular y el tabique lingual (23). Conocer la anatomía orientará al estomatólogo en la ubicación de las estructuras del piso de boca (24).

Los tejidos blandos, estructuras glandulares y elementos óseos están en estrecha relación por ello se requiere una buena comprensión de la anatomía (15,25). Cabe recordar que los músculos genioglosos (GG) se extienden desde las apófisis geni superiores hasta el borde superior del hueso hioides a la lengua. Por debajo de éstos encontramos a los músculos geniioideos que van desde las apófisis geni inferiores hasta la cara anterior del cuerpo del hioides (26). En vistas coronales se observan al músculo lingual superior que sumado a los genioglosos y geniioideos forman el tabique lingual (Figura 9) separando así

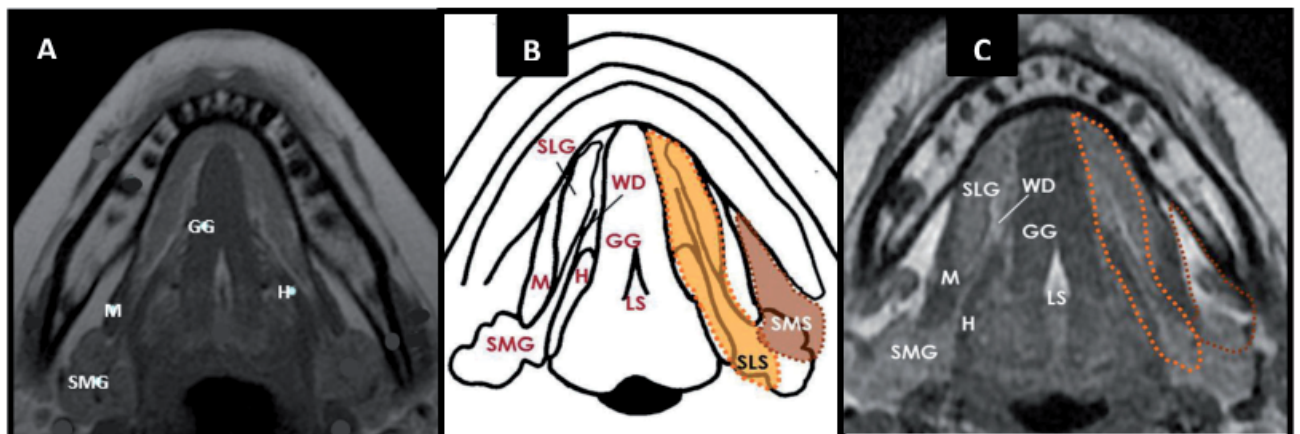


Figura 7. A. RM en T1 corte axial del piso de boca. Tomado de: Sempere Durá T. Atlas de anatomía por la imagen seccional [CD-ROM]. Primera Edición. Barcelona: Editorial Química Farmacéutica Bayer; 2009. B. Diagrama esquemático muestra la glándula sublingual (SLG), glándula submandibular (SMG), milohioideo (M), hiogloso (H), geniogloso (GG), conducto de wharton (WD), espacio sublingual (naranja) y espacio submandibular (marrón). C. RM en T1 corte axial del piso de boca. Tomado de; Law P, Chandra R, Hoang J, Phal P. Imaging the oral cavity: key concepts for the radiologist. The British Journal of Radiology. 2011;84(1006):944-57.

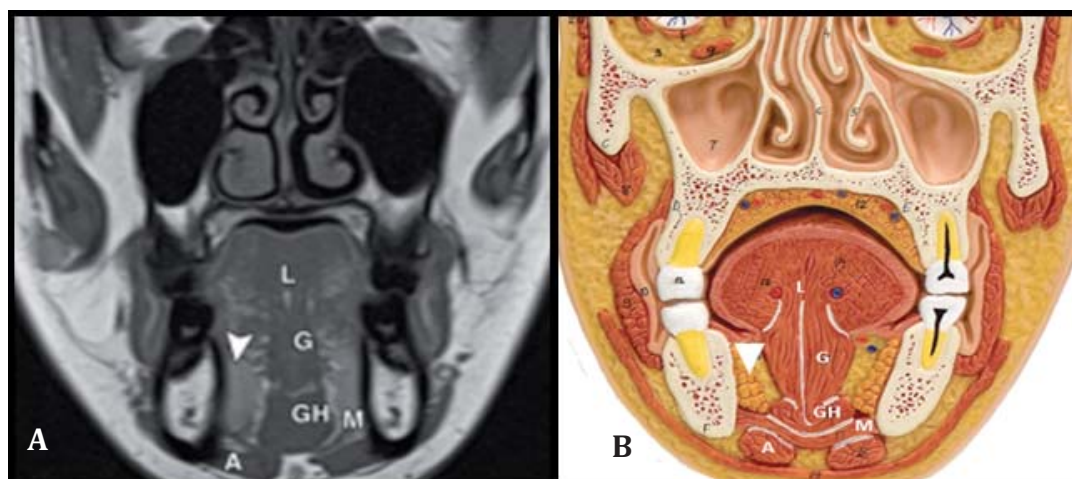


Figura 8. A. RM en T1 corte coronal muestra el tabique lingual (L), geniogloso (G), geniioideo (GH), milohioideo (M), el vientre anterior del músculo digástrico (A) y las glándulas sublinguales (punta de flecha). *Tomado de: La'Porte S, Juttla J, Lingam R. Imaging the Floor of the Mouth and the Sublingual Space. RadioGraphics. 2011;31(5):1215–30. B.* Ilustración del piso de boca. *Tomado de: Chiapasco M. Procedimientos de cirugía oral respetando la anatomía. Caracas: Editorial Amolca; 2009.*

dos espacios denominados celdas sublinguales; también se aprecia bilateralmente el hiogloso, por debajo de éste el milohioideo que constituye una “barrera” entre los espacios sublinguales y submandibulares, y más caudalmente el vientre anterior del digástrico (27). El quiste lateral dermoide y la ectopia glandular submandibular son patologías cuya localización en el piso de boca es puede afectar generalmente al geniogloso y desplazar otras estructuras de la zona (13,28).

Las glándulas sublinguales forman parte del contenido de las celdas sublinguales, se localizan en dirección anteroposterior y bilateralmente contra la cara profunda de la mandíbula (15). Su cara interna se aplica contra el geniogloso, su extremo anterior se pone en contacto con el tabique mediano y su extremo superior alcanza hacia atrás a la prolongación anterior de la glándula submaxilar. Se encuentra superior al músculo milohioideo y medialmente se separa del geniogloso por la mitad distal del conducto

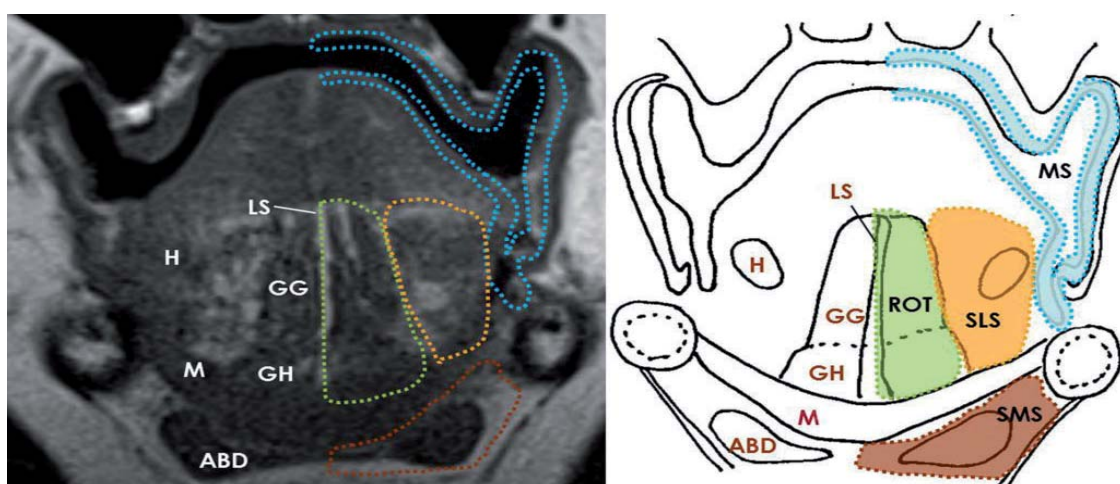


Figura 9. RM en T1 corte coronal y diagrama esquemático que muestra el músculo hiogloso (H), milohioideo (M), geniogloso (GG), geniioideo (GH), lingual superior (LS), vientre anterior del digástrico (ABD), espacio masticatorio (MS), espacio sublingual (SLS), espacio submaxilar (SMS). *Tomado de; Law P, Chandra R, Hoang J, Phal P. Imaging the oral cavity: key concepts for the radiologist. The British Journal of Radiology. 2011;84(1006):944-57.*

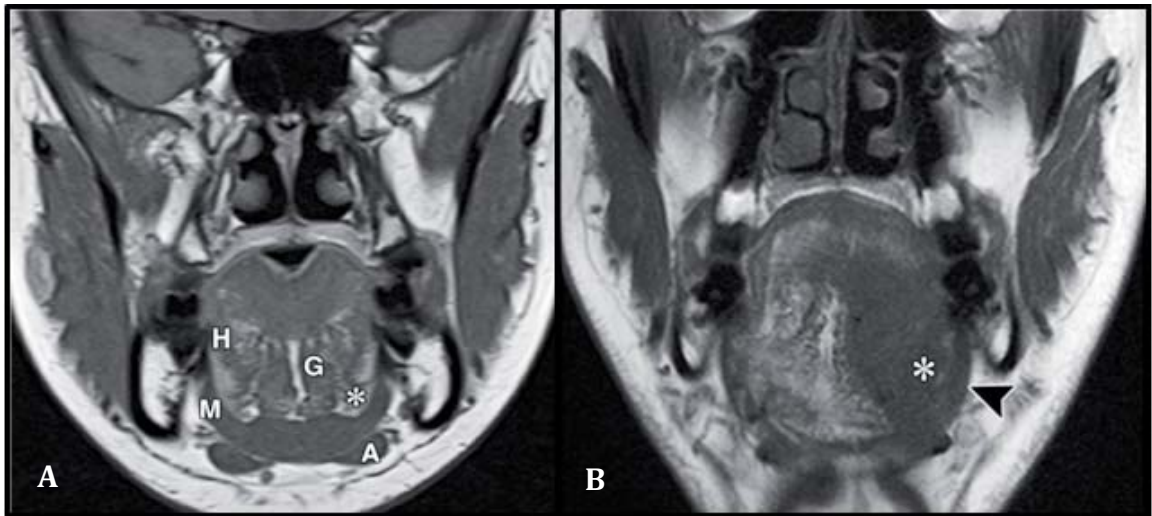


Figura 10. A. RM en T1 corte coronal muestra el músculo hiogloso (H), geniogloso (G), milohioideo (M) y el espacio sublingual (asterisco) B. RM en T1 corte coronal muestra una imagen hipointensa (*) de bordes irregulares que invade los músculos hiogloso y geniogloso sin afectar al milohioideo (punta de la flecha). Tomado de: La'Porte S, Juttla J, Lingam R. *Imaging the Floor of the Mouth and the Sublingual Space. RadioGraphics. 2011;31(5):1215–30.*

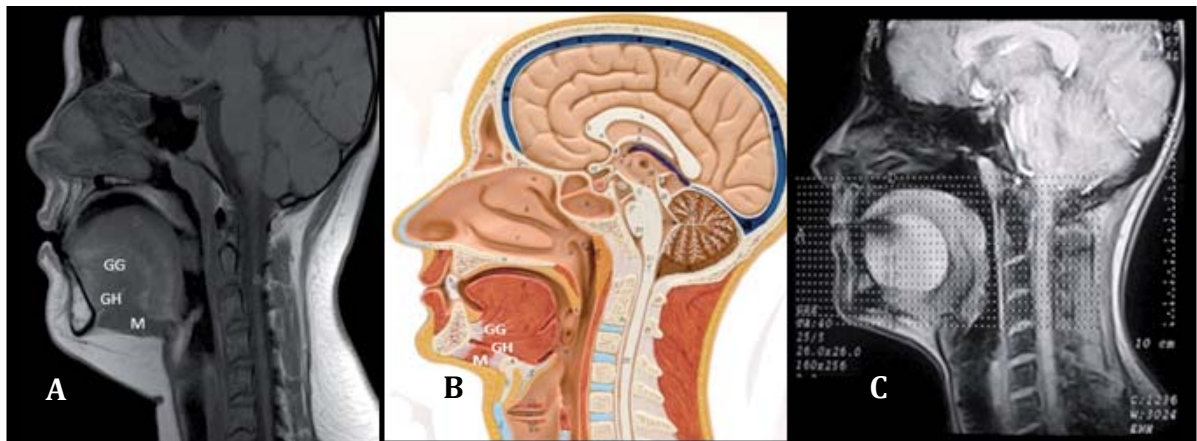


Figura 11. A. RM en T1 corte sagital que muestra el músculo geniogloso (GG), geniioideo (GH) y milohioideo (M). Tomado de: Sempere Durá T. *Atlas de anatomía por la imagen seccional [CD-ROM]. Primera Edición. Barcelona: Editorial Química Farmacéutica Bayer; 2009.* B. Ilustración del piso de boca. Tomado de: Chiapasco M. *Procedimientos de cirugía oral respetando la anatomía. Caracas: Editorial Amolca; 2009.* C. Imagen hiperintensa ovoide de límites definidos localizada en el piso de boca. Tomado de: Santana L, Ferreira A, Martins C, Faria R, Carvalho A, Francisco de Mendonza E. *Epidermoid cyst: highlights on diagnosis and magnetic resonance imaging features. Rev. odonto ciência. 2010; 25(2):204-7.*

de Wharton y el nervio lingual. La presencia de lesiones inflamatorias, de desarrollo o malignas puede comprometer puntos de referencia anatómicos usados en RM (30)(29); en presencia de una carcinoma de células escamosas de lengua los músculos principalmente afectados son el hiogloso y geniogloso (Figura 10) (31)(30).

Asimismo la prolongación anterior de la glándula

submaxilar, que se insinúa en la cara externa del hiogloso y el milohioideo, y el conducto de Wharton que se introduce entre la glándula sublingual y el geniogloso, forman parte del contenido del piso de boca (18). El conducto de Wharton está situado entre la prolongación anterior de la glándula submaxilar hacia afuera y el hiogloso hacia adentro. Se observará entre la sublingual hacia afuera y el lingual inferior y geniogloso hacia adentro (27).

En caso de ciertas patologías resulta ciertamente difícil reconocer las estructuras anatómicas anteriormente mencionadas. El espacio lingual se comunica libremente con el espacio para faríngeo y la región posterior del espacio submandibular, de forma que los procesos patológicos pueden extenderse libremente entre estos espacios (31)(33). Las infecciones en el suelo de la boca con compromiso del espacio sublingual e incluso del espacio submandibular se deben en la mayoría de los casos a infecciones dentales, a manipulación de los dientes o incluso a estenosis y cálculos en la luz de los conductos de las glándulas salivales (32). Las estructuras anatómicas presentes en el piso de la boca vistas en un corte sagital desde caudal a craneal serán fácilmente distinguibles, así tenemos al milohioideo que separa la región sublingual de la suprahioidea, superior a éste músculo encontraremos al geniioideo desde la cara interna de la mandíbula a la lengua (Figura 11). El músculo que se observará como un gran abanico, siempre superior al geniioideo, es el geniogloso. Diversos estudios por imágenes pueden no evidenciar lesiones; sin embargo las imágenes por resonancia magnética nos dan una mayor nitidez del área maxilofacial y permiten delimitar mejor la extensión de la patología presente (34).

DISCUSIÓN

La resonancia magnética es un examen imaginológico que utiliza imanes y ondas de radio potentes para crear imágenes del cuerpo permitiendo la evaluación, en nuestro caso, del macizo facial. Este método es utilizado no solo por la información anatómica y funcional que aporta, sino porque es una técnica que evita las radiaciones ionizantes. Sus limitaciones incluyen artefactos producidos por los movimientos deglutatorios y por las amalgamas dentales metálicas. El conocimiento de la anatomía en el piso de la boca y la capacidad de identificar puntos de referencia anatómicos de la región en imágenes por resonancia magnética son necesarios para localizar y caracterizar las eventuales anormalidades en proyección de imagen, independientemente de la modalidad utilizada. Sin embargo identificar las estructuras del piso de boca resulta difícil si no se conoce su anatomía.

Por todo lo anteriormente mencionado la resonancia magnética es el estudio de elección en presencia de patologías que afectan esta región, sea en adultos o niños, ya que proporciona mejor resolución de tejidos

blandos que otras técnicas imaginológicas y es útiles en la delimitación de la extensión de la enfermedad a través de múltiples espacios anatómicos.

CONCLUSIONES

La resonancia magnética es importante porque evita las radiaciones ionizantes, sus indicaciones son muy variadas. En el campo de la odontología es un instrumento excelente para valorar el resultado de las intervenciones en la articulación temporomandibular, estudiar la anatomía del piso de boca y determinar la extensión de una patología hacia los tejidos blandos adyacentes; a pesar de existir algún grado de dificultad en la interpretación es considerada por los radiólogos como la prueba diagnóstica del futuro.

Correspondencia

Magaly Lizbet Quispe Huarcaya

Correo electrónico: magaly.quispe.h@upch.pe

REFERENCIAS BIBLIOGRÁFICAS

1. Reiser M, Semmler W. Magnetic resonance tomography. 3a ed. Berlin: Editorial Springer; 2002.
2. Brown M, Semelka R. MR Imaging abbreviations, definitions, and descriptions: A review. *Radiology* 1999;213(3):647-62.
3. Balter S. An introduction to the physics of magnetic resonance imaging. *Radiographics* 1987;7(2):371-83.
4. Flores A. Resonancia magnética nuclear (RMN) en odontología. *Rev Act Clin Med* 2013;38:1892-6.
5. Runge V, Nitz W, Schmeets S, et al. The physics of clinical MR taught through images. Third edition. New York: Thieme; 2005.
6. Pooler R. Fundamental physics of MR imaging. *Radio Graphics* 2005;25:1087-99.
7. Cañellas R, Ramos D. Actualización SERAM, Radiología de cabeza y cuello. Buenos Aires: Editorial Médica Panamericana; 2010.
8. Elster A, Burdette J. Questions and answers in magnetic resonance imaging. Second edition. St Louis: Mosby; 2001.
9. Wolbarst AB. Magnetic resonance imaging I: nuclear magnetic resonance of stable hydrogen nuclei in the water molecules of tissues. In: Wolbarst AB (edit). *Physics of radiology*. Second edition. Madison, Wis: Medical Physics; 2005. p. 128-38.
10. Bitar R, Perng R, Tadros S, et al. MR pulse sequences: What every radiologist wants to know but is afraid to ask. *Radiographics* 2006; 26(2):513-37.

11. Chavhan G, Babyn P, Thomas B, Shroff M, Haacke E. Principles, techniques, and applications of T2*-based MR imaging and its special applications. *Radiographics* 2009;29(5):1433-49.
12. Han MC, Kim CW. Cortes anatómicos correlacionados con TC y RM. Tercera edición. Madrid, España: Editorial Marban; 1998.
13. Santana L, Ferreira A, Martins C, Faria R, Carvalho A, Francisco de Mendonza E. Epidermoid cyst: highlights on diagnosis and magnetic resonance imaging features. *Rev odonto ciência* 2010;25(2):204-7.
14. Law P, Chandra R, Hoang J, Phal P. Imaging the oral cavity: key concepts for the radiologist. *Br J Radiol* 2011;84(1006):944-57.
15. Moeller TB, Reif E. Pocket atlas of sectional anatomy, computed tomography and magnetic resonance imaging. Third edition. Stuttgart: Thieme; 2007
16. Bouchet A, Cuilleret J. Anatomía descriptiva, topográfica y funcional. Buenos Aires: Editorial Médica Panamericana; 1979.
17. Camponiani F, Bachá Y. Anatomía aplicada a la estomatología. La Habana: Editorial Ciencias Médicas; 2012.
18. Chiapasco M. Procedimientos de cirugía oral respetando la anatomía. Caracas: Editorial Amolca; 2009.
19. La'Porte S, Juttla J, Lingam R. Imaging the floor of the mouth and the sublingual space. *RadioGraphics* 2011;31(5):1215-30.
20. White K, Christian H, Ric H, Haller J, Kamy A. Accessory salivary tissue in the mylohyoid Boutonnière: A clinical and radiologic pseudolesion of the oral cavity. *AJNR Am J Neuroradiol* 2001;22:406-12.
21. Agarwal A, Kanekar S. Submandibular and sublingual spaces: Diagnostic imaging and evaluation. *Otolaryngol Clin North Am* 2012;45(6):1311-23.
22. Otonari M, Nakajima K, Tsuji Y, et al. Imaging of the mylohyoid muscle: Separation of submandibular and sublingual spaces. *AJR Am J Roentgenol* 2010;194(5):431-8
23. Abdullah A, Srinivasan A. Imaging of the salivary glands. **Semin Roentgenol** 2013;48(1):65-74.
24. Alba de Caceres I, Paniagua A, et al. Review of imaging anatomy and pathology of the floor of the mouth. Coruña: 2010 Congreso Nacional SERAM. p. 2012.
25. Mafee M, Valvassori G, Becker M, Lewin J. Imaging of the head and neck. Second edition. Stuttgart: Thieme; 2005.
26. Hatnakir A. CT and MR findings of bilateral submandibular gland aplasia associated with hypertrophied symmetrical sublingual glands herniated through mylohyoid defects. *Dentomaxillofac Radiol* 2012;41(1):79-83.
27. Tan M, Singh B. Difficulties in diagnosing lesions in the floor of the mouth-report of two rare cases. *Ann Acad Med Singapore* 2004;33(4):72-6.
28. Hansmann A, Lingam R. Submandibular gland ectopia associated with atrophy of floor of mouth muscles. *J Laryngol Otol* 2011;125(1):96-8.
29. Baliga M, Shenoy N, Poojary D, Mohan R, Naik R. Epidermoid cyst of the floor of the mouth. *Natl J Maxillofac Surg* 2014;5(1):79-83.
30. Fujita M, Matsuzaki H, Yanagi Y, et al. Diagnostic value of MRI for odontogenic tumours. *Dentomaxillofac Radiol* 2013;42(5):20120265.
31. Lenz M, Greess H, Baum U, Dobritz M, Kersting-Sommerhoff B. Oropharynx, oral cavity, floor of the mouth: CT and MRI. *Eur J Radiol* 2000;33:203-15.
32. Arijji Y, Gotoh M, Naitoh M, et al. Magnetic resonance imaging assessment of tumorous lesions in the floor of the mouth: case reports and review of the literature. *Oral Radiol* 2006;22(1):18-26.
33. Arya S, Chaukar D, Pai P. Imaging in oral cancers. *Indian J Radiol Imaging* 2012;22(3):195-208.
34. Sempere Durá T. Atlas de anatomía por la imagen seccional [CD-ROM]. Primera Edición. Barcelona: Editorial Química Farmacéutica Bayer; 2009.

Recibido : 20/10/2015
Aceptado: 16/12/2015