

Overdenture na reabilitação de paciente desdentado

Overdenture in the rehabilitation of toothless patient

Rodrigo Lorenzi Poluha ^{1,a}, Clóvis Lamartine De Moraes Melo Neto ^{1,b}, Bruna Milhomens De Sousa ^{1,c}, Luisa Moura Fialho ^{2,d}, Sérgio Sábio ^{3,e}.

RESUMO

As overdentures implanto-retidas mucosa-suportadas são eficazes para reabilitação de pacientes edêntulos, sendo uma alternativa menos invasiva e menos onerosa em comparação as próteses fixas. O presente trabalho objetiva mostrar um caso clínico, de uma paciente de 65 anos, gênero feminino, desdentada, que se apresentou com 03 implantes na região anterior de mandíbula. A terapia reabilitadora proposta combinou uma prótese total convencional maxilar e um overdenture barra-clip mandibular. Conclui-se que as peças protéticas confeccionadas foram eficazes para alcançar o sucesso clínico esperado pela paciente. A análise e o planejamento de cada etapa clínica de cada caso, é fundamental para obtenção do melhor resultado possível.

PALAVRAS-CHAVE: Implantes dentários, prótese dentária, revestimento de dentadura.

SUMMARY

The mucosa-supported implant-retained overdentures are effective for rehabilitation of edentulous patients, a less invasive and less expensive alternative compared to fixed prostheses. This paper aims to show a clinical case of a 65-year-old patient, female, toothless, that presented with 03 implants in the anterior region of mandible. The proposal rehabilitative therapy combined maxillary conventional denture and overdenture mandibular clip bar. It is concluded that the prosthetic pieces made were effective in achieving clinical success expected by the patient. The analysis and planning of each clinical stage of each case, it is essential to obtain the best possible result.

KEY WORDS: *Dental implants, dental prosthesis, dental prosthesis, overdenture.*

¹ Universidade Estadual de Maringá. Paraná, Brasil.

² Universidade Federal do Maranhão. Sao Luis no Maranhão, Brasil.

³ Departamento de Odontologia, Universidade Estadual de Maringá. Paraná, Brasil.

^a Cirurgião Dentista; Especialista em Prótese Dentária; Mestrando em Odontologia Integrada.

^b Cirurgião Dentista; Mestrando em Odontologia Integrada.

^c Cirurgiã Dentista; Mestranda em Odontologia Integrada.

^d Cirurgiã Dentista .

^e Professor Adjunto.

INTRODUÇÃO

Pacientes edêntulos enfrentam dificuldades na adaptação as próteses totais convencionais, as queixas são relacionadas ao desconforto, pouca adaptação e falha na retenção, especialmente no arco inferior (1). Nesse cenário o uso de implantes endósseos vem permitir a confecção de reabilitações de maior sucesso clínico (2).

Embora haja preferência pela modalidade de próteses implanto suportadas fixas, elas se apresentam por vezes como uma opção demasiadamente onerosa, com processo de confecção delicado, além de exigirem um maior cuidado e atenção aos processos de higiene diários (3). Como alternativa, as overdentures são opções reabilitadoras eficazes, definidas como próteses totais ou parciais removíveis que se encaixam sobre raízes residuais ou implantes osseointegrados (4,5).

A overdenture é considerada um tratamento de baixa invasividade, custo reduzido e de fácil manuseio em comparação aos trabalhos fixos. É uma modalidade que contribui para a preservação do osso alveolar por um maior período de tempo e aumento da eficiência mastigatória (6).

O presente trabalho objetiva expor um caso clínico no qual foi empregado a combinação de uma prótese total maxilar e uma overdenture barra-clip em mandíbula como terapêutica reabilitadora, discutindo e analisando a importância de cada etapa para obtenção do sucesso clínico.

Caso clínico

Paciente de 65 anos de idade, gênero feminino, melanoderma, normoreativa a todas questões sistêmicas indagadas, procurou a Clínica de Odontologia da Universidade Estadual de Maringá, solicitando reabilitação protética. No exame clínico e radiográfico odontológico, a maxila apresentava-se desdentada, com rebordo consistente, dentro dos padrões de normalidade; utilizava há 30 anos a mesma prótese total que estava desadaptada, com acentuado desgaste dentário e lhe era motivo de insatisfação funcional e estética (Figura 1).

No arco mandibular, a paciente não fazia uso de qualquer prótese a alguns anos por alta instabilidade; na

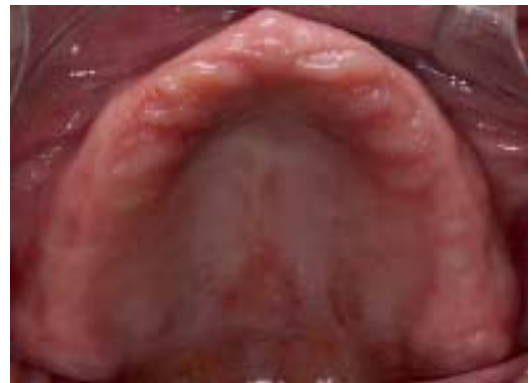

Figura 1. Arco Maxilar.

região anterior foi constatado a presença de 3 implantes (Neodent®, Curitiba, PR, Brasil), plataforma de hexágono externo (HE), diâmetro de 4,1mm e 10mm de comprimento, que haviam sido instalados há 120 dias em um curso de especialização em implanto-dontia. No histórico cirúrgico levantado, todos os implantes apresentaram ótima estabilidade primária, com torque de inserção acima de 40Ncm, sem intercorrências também no pós-operatório. Os implantes, não apresentavam bolsas, sangramento a sondagem, qualquer grau mobilidade ou perda óssea significativa na radiografia panorâmica (Figura 2).

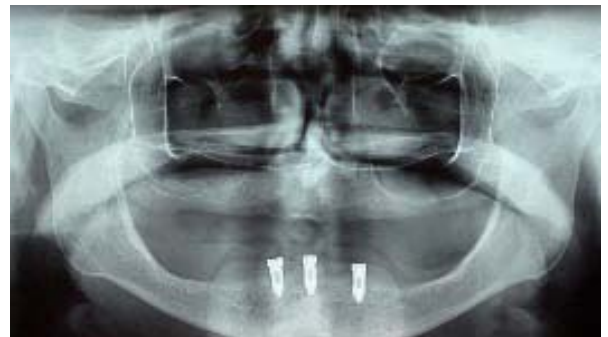

Figura 2. Rx panorâmico inicial.

A paciente não desejava se submeter a nenhum outro procedimento cirúrgico e ansiava por uma reabilitação protética estável, funcional, esteticamente agradável e com custo reduzido. Baseado nisso, o plano de tratamento proposto incluía a confecção de uma nova prótese total superior e uma prótese overdenture barra-clip inferior. Após os esclarecimentos sobre as terapias e a concordância ao plano, deu-se início ao tratamento.

No arco maxilar, foi realizado uma moldagem com alginato (Cavex®, Haarlem, DV, Holanda), vazado em gesso tipo III (Asfer®, São Paulo, SP, Brasil), para confecção de uma moleira individualizada; em seguida a moldagem funcional foi realizada com uso

de godiva de baixa fusão (Godibar®, São Paulo, SP, Brasil) para o vedamento periférico e pasta zincoenólica (Lysanda®, São Paulo, SP, Brasil), com o posterior vazamento com gesso tipo VI.

Na mandíbula, primeiramente aparafusou-se sobre a plataforma dos implantes, 03 *abutments* de mini pilar cônico SF 4,1x01 mm (Neodent®, Curitiba, PR, Brasil), com torque de 32Ncm (Figura 3).

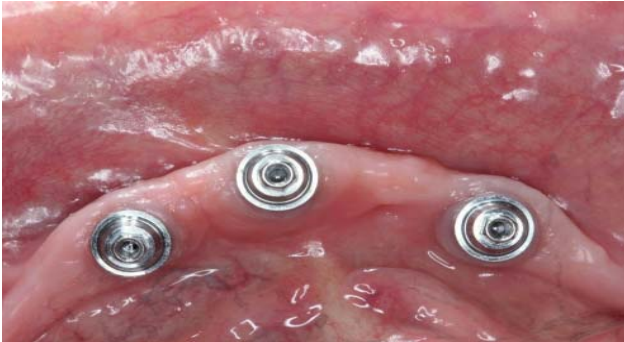


Figura 3. *Abutments* aparafusados sobre os implantes.

Após, executou-se a moldagem de trabalho, com transferentes de moldagem (Neodent®, Curitiba, PR, Brasil), para moldeira aberta. Após posicionados, os transferentes foram unidos com polimetilmetacrilato autopolimerizável de baixa contração (Pattern Resin®, GC, Tokyo); aguardou-se 15 minutos para a máxima liberação de forças de contração e, já fora da boca, a estrutura foi seccionada em 03 blocos com o uso de um disco de corte delgado; em seguida, novamente parafusadas aos implantes, os blocos foram unidos com o mesmo polimetilmetacrilato; um novo período de 15 minutos foi respeitado e após, com uma moldeira previamente recordada, foi realizado a moldagem com silicona de adição leve e pesada (Elite®, Zhermack, Itália) pela técnica da dupla mistura, seguindo as instruções do fabricante. Após a polimerização, retirou-se o parafuso guia dos transferentes e todo o conjunto foi removido; constatado a boa reprodução, os análogos dos *abutments* (Neodent®, Curitiba, PR, Brasil), foram inseridos na moldagem. Aguardado 01 hora desse procedimento o molde foi vazado com gesso tipo VI (Durone®, Dentsply, DE, USA), respeitando as proporções de água e pó indicadas na bula (Figura 4).

Na consulta seguinte foi executado o registro intermaxilar, estabelecendo uma nova dimensão vertical de oclusão (DVO), suporte labial, corredor bucal, plano oclusal, linhas alta do sorriso, média e das comis-



Figura 4. Molde de trabalho mandibular.

suras labiais, seleção da cor e tamanho e dos dentes. Durante toda essa etapa a paciente participou ativamente, manifestando seus desejos e considerações estéticas. Foram selecionados dentes artificiais de resina acrílica Trilux (VIPI, Pirassununga, SP, Brasil) cor 1C, montados na base de cera. A prova dos dentes buscou verificar a oclusão em classe I, guias de desocclusão, protrusiva e canino, contatos posteriores bilaterais e simultâneos, alinhamento, exposição ao sorriso, forma e cor, com a aprovação desses itens também comungados pelo paciente (Figura 5).

A fase subsequente objetivou provar o assentamento da barra metálica de cromo cobalto (Figura 6). A

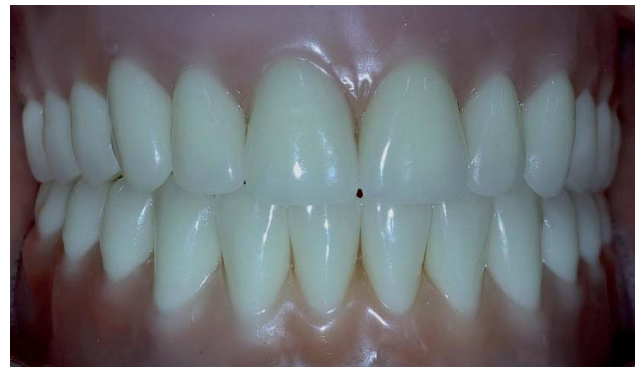

Figura 5. Prova dos dentes.

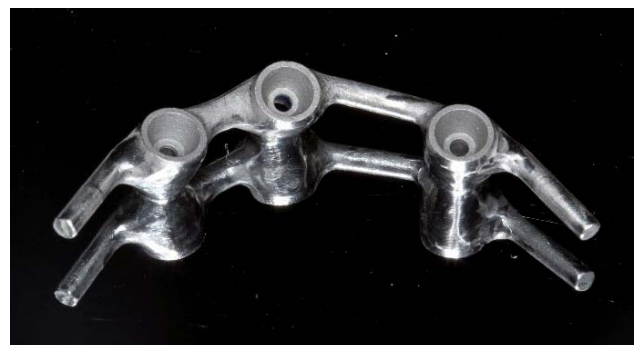

Figura 6. Barra metálica.

estrutura foi inserida passivamente em eixo único e sua perfeita adaptação foi constatada através de inspeção visual, sondagem das interfaces com sonda exploradora de ponta fina e por meio de radiografias interproximais. Juntamente, constatou-se a presença de espaço em relação ao rebordo que favorável a limpeza da região (Figuras 7 e 8).

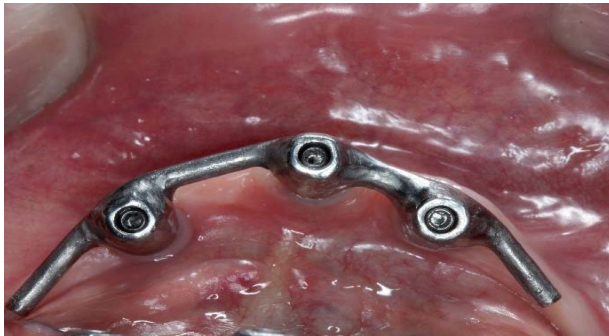

Figura 7. Prova do assentamento da barra metálica.

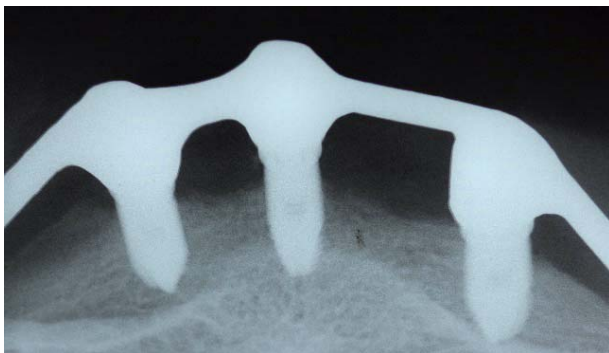


Figura 8. Rx mostrando adaptação da barra metálica.

No dia da entrega, aparafusou-se a barra metálica sobre os *abutments* com torque de 10Ncm, verificou-se o encaixa dos 03 clips plástico (Conexão®, São Paulo, SP Brasil) já contidos internamente na prótese inferior, bem como a retenção e estabilidade dela. A prótese superior foi assentada e aliviada na região de freio labial. Posteriormente a nova avaliação dos aspectos oclusais e estéticos, obtendo satisfação clínica em todos os itens, os orifícios dos parafusos foram selados com uso de uma fita de politetrafluoretileno (Tigre S/A®, Joinville, SC, Brasil) e resina composta fotopolimerizável (Brilliant New Line®, Rio de Janeiro, RJ, Brasil). A paciente recebeu instrução e treinamento de como colocar e retirar as peças protéticas, bem como realizar a adequada higienização delas, da barra metálica e de toda a cavidade oral. Além dessas instruções, a paciente teve um acompanhamento de uma fonoaudióloga. Concluído a entrega, a paciente demonstrou satisfação com os resultados estéticos e funcional obtidos (Figuras 9 a12).

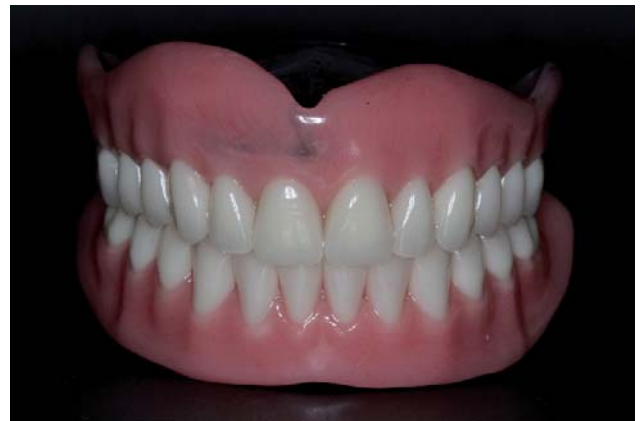

Figura 09. Peças protéticas acrilizadas.

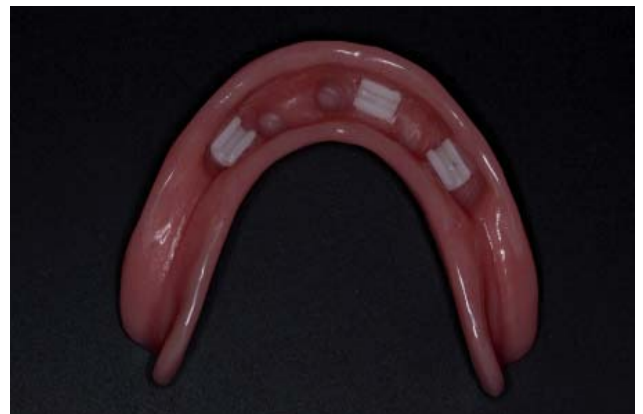

Figura 10. Vista interna da overdenture, com os 03 clips em posição.

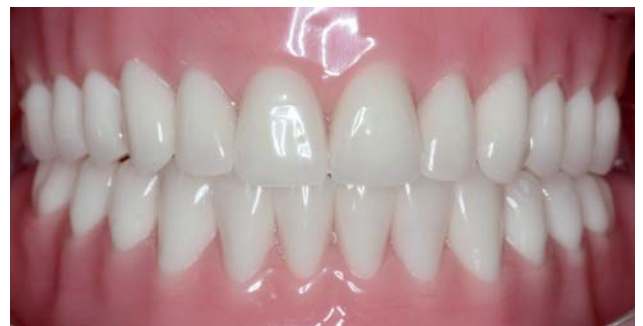

Figura 11. Próteses instaladas.

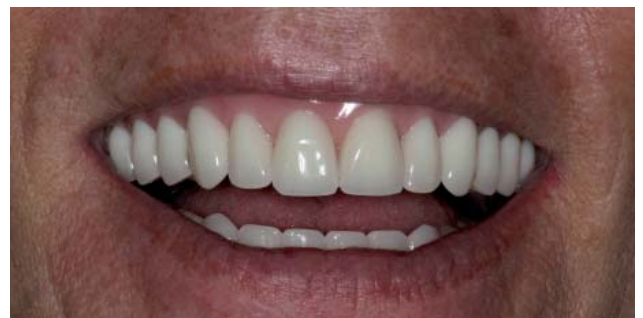

Figura 12. Sorriso final.

DISCUSSÃO

Na busca por opções protéticas implanto suportadas que envolvam tratamentos eficazes, menos invasivos e menos onerosos, o emprego de overdentures implanto-retidas mucosa-suportadas confirmam sua validade de emprego para pacientes edêntulos que relatam problemas de adaptação às suas próteses totais removíveis suportadas apenas pela mucosa (7).

Embora exista uma corrente, dentro da literatura, que defenda a confecção de próteses fixas do tipo protocolo Branemark suportada por 03 implantes (8), no presente caso a opção reabilitadora eleita foi a overdenture principalmente devido a esta apresentar um custo reduzido na confecção comparada as próteses fixas. Além disso, os implantes presentes não apresentavam o posicionamento e a distribuição preconizado pela prótese protocolo e mesmo com área favorável a colocação de mais implantes, a paciente se recusava qualquer nova intervenção cirúrgica (9).

Dos encaixes passíveis de uso em overdenture, optou-se pelo sistema barra-clip, por esse apresentar melhor eficiência mastigatória, força de retenção superior e uma menor frequência estimada de manutenção em relação ao o'ring e magneto (10, 11), características interessantes pois a paciente apresentava uma tonicidade muscular consistente e residia em outro município com dificuldade de acesso ao serviço odontológico. Outro fator considerado foi a deficiência no paralelismo dos implantes, o que prejudicaria o sistema tipo bola, devido a um acentuado desgaste advindo da concentração de tensões (12).

Na confecção da overdenture, independente do sistema de encaixe, deve-se entender que os implantes objetivam trabalhar no aumento da retenção da prótese e não no suporte de todas as forças advindas do ato mastigatório (13), por isso é fundamental o íntimo contato da base da peça protética com o rebordo residual, seguindo as características anatômicas de cada paciente, conforme uma prótese total convencional (14).

A moldagem de trabalho pela técnica da moldeira aberta, realizada através da união dos respectivos transferentes com resina acrílica tipo *duralay* ou *pattern resin*, seccionamento da estrutura com disco e uma nova união diretamente em boca, reduz a quantidade de acrílico e a contração de polimerização,

garantindo maior fidelidade na reprodução do posicionamento espacial dos implantes, favorecendo os trabalhos laboratoriais seguintes (15,16).

O relacionamento maxilo-mandibular é registrado com as bases de cera. A determinação da dimensão vertical de oclusão é estabelecida seguindo princípios de antropometria facial (17). Na paciente apresentada, o reestabelecimento da dimensão foi fundamental para as modificações estética e funcional necessárias, uma vez que havia um colabamento do terço inferior da face, devido ao fato dela não usar qualquer prótese na mandíbula. Na prova dos dentes, além da avaliação dos aspectos funcionais, deve ser ter atenção aos fatores estéticos, incentivando a manifestação do paciente sobre seus desejos afim de atingir o resultado mais agradável (18).

O desenho clássico do conjunto da barra-clip, defende que a barra deve seguir o desenho arco, com o clip colocado entre os implantes, que devem apresentar uma distância mínima de 10mm (19). No presente caso, o implante esquerdo estava a 12mm do central e este apenas 07mm do implante do lado direito. Como o planejamento buscava a máxima retenção possível, no designer foram incluídas duas extensões em cantilever de 10mm em cada lado, proporcionando o posicionamento de 3 clips. Tais extensões não aumentam o nível de perda óssea e permitem à amplificação da estrutura metálica (20,21).

O treinamento para a correta higienização é ainda mais importante no encaixe barra-clip, uma vez que o acúmulo de biofilme colabora no surgimento de hiperplasias e inflamações, sendo fundamental a existência de adequado espaço para o acesso de dispositivos de limpeza (22). A adaptação do paciente ao novo trabalho protético exige tempo para que ocorra assimilação das modificações estéticas e funcionais principalmente no habito da dicção, tornando o papel do fonoaudiólogo essencial nessa fase (23).

CONCLUSÃO

Conclui-se a validade da combinação de prótese total maxilar e overdenture mandibular na reabilitação protética do caso exposto. O sistema barra-clip proporciona retenção e eficiência mastigatória. Sendo importante análise e planejamento das particularidades de cada caso, para adequar o tratamento e obter sucesso clínico e a satisfação do paciente.

Correspondência

Rodrigo Lorenzi Poluha
Correo electrónico: rodrigopoluha@gmail.com

REFERÊNCIAS

1. Thalji G, McGraw K, Cooper LF. Maxillary complete denture outcomes: A systematic review of patient-based outcomes. *Int J Oral Maxillofac Implants*. 2016; 31:169-81.
2. Telles D, Hollweg H, Castellucci L. Prótese total convencional e sobre implantes. São Paulo: Santos; 2003.
3. Misch CE. Prótese sobre implantes. São Paulo: Santos; 2007.p. 252-64.
4. Allen PF, Thomason JM, Jepson NJ, Nohl F, Smith DG, Ellis J. A randomized controlled trial of implant-retained mandibular overdentures. *J Dent Res*. 2006; 85(6): 547-51.
5. Matsumoto PM, Netto HC, Paes JR, Faria R. Atualidades sobre overdentures: dentossuportadas e Implanto-suportadas. *Revista Brasileira de Prótese Clínica e Laboratorial*. 2002; 4(22):509-513.
6. Saavedra G, Barbosa SH, Kimpara ET. Influência do angulo de inserção na degradação da retenção do o'ring em overdentures. *Implant News*. 2007; 4(3): 249-53.
7. Cune M, Burgers M, van Kampen F, de Putter C, van der Bilt A. Mandibular overdentures retained by two implants: 10- year results from a crossover clinical trial comparing ball-socket and bar-clip attachments. *Int J Prosthodont*. 2010; 23(4):310-31.
8. Popper HA, Popper MJ, Popper JP. The Brånemark Novum protocol: description of the treatment procedure and a clinical pilot study of 11 cases. *Int J Periodontics Restorative Dent*. 2003; 23(5):459-65.
9. Ibraheem EM, Nassani MZ. The effect of flexible acrylic resin on masticatory muscle activity in implant-supported mandibular overdentures: a controlled clinical trial. *Electron Physician*. 2016; 8(1):1752-8.
10. Scherer MD. Simplifying implant overdentures: contemporary overdenture abutment and attachment systems. *Dent Today*. 2016;35(2):92-7.
11. Stoker GT, Wismeijer D, van Waas MA. An eight-year follow-up to a randomized clinical trial of aftercare and cost-analysis with three types of mandibular implant-retained overdentures. *J Dent Res*. 2007;86(3):276-80.
12. Abdelhamid AA, Metwally NA, Imam MH. The effect of two different attachments with implant retained mandibular overdentures on the masticatory function. *J Dent Oral Disord Ther*. 2016;4(2): 1-9.
13. Sadowsky SJ, Caputo AA. Effect of anchorage systems and base contact on load transfer with mandibular implant-retained overdentures. *J Prosthet Dent*. 2000; 84(3): 327-34.
14. Mazetto F, Bastos ELS, Accetturi F, Plese A. Solução alternativa para overdentures retidas por implantes com eixos diferentes de inserção - Caso Clínico. *Revista libero-americana de Prótese Clínica e Laboratorial*. 2003; 5(27): 402-6.
15. Rocha PV. Todos os passos da prótese sobre implante - do planejamento ao controle posterior. Ed. Napoleão; 2012.
16. Poluha RL, Neto CLMM, Sabio S. Prosthetic rehabilitation using association of total and implant-supported total denture (Branemark protocol) – case report. *RSBO*. 2015;12(3):316-22.
17. Goiato MC, Santos DMD, Sônego MV. Clinical approach of records used for restoration of vertical dimension of occlusion prosthesis total. *Revista Odontológica de Araçatuba*. 2013; 34 (1): 45-49.
18. Goiato MC, Nobrega AS, Filho HG, Santos DMD. Aesthetics and functional testing – a jointly decision. *Revista Odontológica de Araçatuba*. 2014; 35 (2): 9-14.
19. Telles D, Coelho AB, Lourenço EV. Próteses fixas sobre implantes. São Paulo; 2014.
20. Cehreli MC, Karasoy D, Kökat AM, Akça K, Eckert S. A systematic review of marginal bone loss around implants retaining or supporting overdentures. *Int J Oral Maxillofac Implants*. 2010;25(2):266-77.
21. Darwish M, Nassani MZ, Baroudi K. Effect of neutral zone technique on marginal bone loss around implant-supported overdentures. *J Int Soc Prev Community Dent*. 2015; 5:57-62.
22. Anzaloni Saavedra GSF, Zogheib LV, Kimpara ET, Nishioka RS. Conceitos atuais do sistema de encaixe overdenture sobre implante. *Implantnews*. 2008; 5(6): 611-5
23. Rosa RR, Felix GB. Fala e reabilitação oral protética: revisão integrativa. *Distúrb Comum*. 2015; 27(1): 174-81.

Recibido : 30/05/2016
Aceptado: 12/07/2016