



Comparación de la radiografía panorámica con la tomografía computarizada de haz cónico para evaluar la relación entre los dientes posteriores y el seno maxilar

Comparison of panoramic radiography with cone beam computed tomography for assessing the relationship between posterior teeth and the maxillary sinus

Jhonnathan Rojas-Chuquin^{1, a} , Aldo Sotelo^{2, b} , Vilma Ruiz^{1, c, d} 

Resumen

Objetivo: Comparar la radiografía panorámica (RP) con la tomografía computarizada de haz cónico (TCHC) para evaluar la relación entre los dientes posteriores y el seno maxilar (SM). **Material y métodos:** Se analizaron 533 dientes posteriores del maxilar superior en 80 sujetos sometidos a RP y TCHC en el Centro Dental Docente (CDD) de la Universidad Peruana Cayetano Heredia (UPCH), durante el periodo 2016-2019. Se realizó un estudio transversal, observacional, descriptivo y retrospectivo. Los datos y las observaciones se registraron en una ficha de datos diseñada para este estudio. **Resultados:** La relación diente-seno maxilar más frecuente fue la clase 0 (ápice radicular sin contacto con el piso del seno maxilar [PSM]), con predominio del sexo femenino, del rango etario de 48-57 años y en ambos premolares. En la clase 0 se encontró una mayor concordancia entre ambas técnicas de imagen. La RP fue muy precisa para detectar la clase 0 en ambos premolares; sin embargo, mostró una precisión muy pobre para detectar la clase 3 (PSM curvado hacia abajo y ápice por encima del mismo) en todos los tipos de dientes. **Conclusiones:** Las RP y TCHC presentan baja concordancia en relaciones de clase 3, dado que todos estos casos observados en RP muestran una clasificación menor en TCHC; por lo tanto, la RP es suficiente para proporcionar la verdadera relación entre premolares y SM, pero en el caso de molares es necesaria una TCHC.

Palabras clave: seno maxilar, radiografía panorámica, tomografía computarizada de haz cónico (DeCS).

ABSTRACT

Objective: To compare panoramic radiography (PR) with cone beam computed tomography (CBCT) to assess the relationship between posterior teeth and the maxillary sinus. **Material and methods:** A comprehensive analysis was conducted on 533 posterior teeth of the maxilla of 80 subjects who underwent panoramic and tomographic imaging at the Teaching Dental Center (TDC) of the Universidad Peruana Cayetano Heredia (UPCH) between 2016 and 2019. It was a cross-sectional, observational, descriptive, and retrospective study. Data and observations were recorded on a data sheet designed for this study. **Results:** The most frequent relationship between teeth and maxillary sinus (MS) was class 0 (root apex without contact with the floor of the MS), predominantly observed on women aged 48 to 57, and in both premolars. In class 0, a greater concordance was found between both radiographic methods. PR was very accurate in detecting class 0 in both premolars, but very inaccurate in detecting class 3

¹ Facultad de Estomatología, Universidad Peruana Cayetano Heredia. Lima, Perú.

² Departamento de Odontostomatología, Complejo Hospitalario PNP Luis N. Sáenz. Lima, Perú.

^a Residente de Radiología Bucal y Maxilofacial.

^b Especialista en Cirugía Oral y Maxilofacial, Universidad Nacional Mayor de San Marcos.

^c Especialista de Radiología Oral y Maxilofacial.

^d Magíster en Estomatología con mención en Radiología Oral y Maxilofacial.

(floor of MS curved downward and apex above it) in all tooth types. **Conclusions:** Panoramic and tomographic images present low concordance in class 3 relationships as all cases observed in panoramic images show a lower classification in tomography. Therefore, PR is sufficient to provide the true relationship between premolars and maxillary sinus. However, in the case of molars, a three-dimensional image is required.

Keywords: maxillary sinus, panoramic radiography, cone beam computed tomography (MeSH)

Introducción

El seno maxilar (SM) es el más grande de los senos paranasales; ocupa la parte central del hueso maxilar (1) y aparece en imágenes de rutina en la práctica odontológica. El profesional debe familiarizarse con la apariencia normal, las variantes y las relaciones en torno a los dientes (2).

La neumatización alveolar es la variante más frecuente, descrita en la literatura como extensión del SM hacia el reborde alveolar en presencia o ausencia de dientes. Su frecuencia varía entre 50-80 % (3, 4). Esta variante condiciona relaciones estrechas entre el SM y los dientes posteriores.

La radiografía panorámica (RP) permite visualizar varias características anatómicas a bajo costo, con dosis de radiación baja y de gran accesibilidad para la población (5-8). Sin embargo, muestra superposición de estructuras, desenfoque, distorsión y aumento, así como falta de información en sentido transversal (9, 10). Presenta imágenes fantasmas, las cuales limitan la evaluación de dientes y estructuras adyacentes (11). Por su parte, la tomografía computarizada

de haz cónico (TCHC) supera estas limitaciones y proporciona imágenes multiplanares, mostrando el SM y las estructuras relacionadas con gran calidad (8). Su buena resolución espacial es valiosa para la odontología y juega un papel importante al evaluar las relaciones entre los dientes y el SM (7, 10).

La clasificación utilizada en el presente estudio es la de Sharan y Madjar (9), adaptada de la clasificación de Freisfeld et al. (12). Relaciona la convexidad o concavidad del piso del seno maxilar (PSM) con las raíces dentales. Es aplicable a los dientes posteriores, las RP y tomografías en general, incluyendo la TCHC (5, 7, 8, 11, 13-15). Se clasifica de la siguiente manera: 0, ápice radicular sin contacto con el PSM; 1, PSM curvado hacia abajo en contacto con el ápice; 2, PSM curvado hacia abajo, raíz proyectada lateral o medialmente al SM y ápice fuera del mismo; 3, PSM curvado hacia abajo y ápice proyectado sobre él; y 4, PSM curvado hacia arriba que envuelve parcial o totalmente las raíces (figuras 1 y 2).

En tal sentido, este trabajo tuvo como objetivo comparar la RP con la TCHC para evaluar la relación entre los dientes posteriores y el SM.

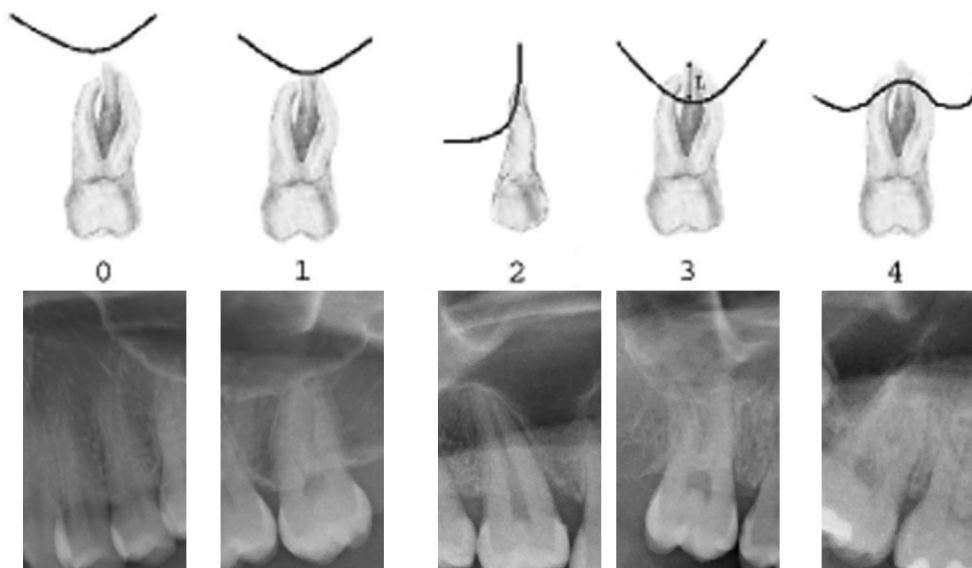


Figura 1. Ilustraciones esquemáticas de la clasificación de Sharan y Madjar (9) e imágenes recortadas de RP propias, que muestran las relaciones entre los dientes posteriores y el SM.

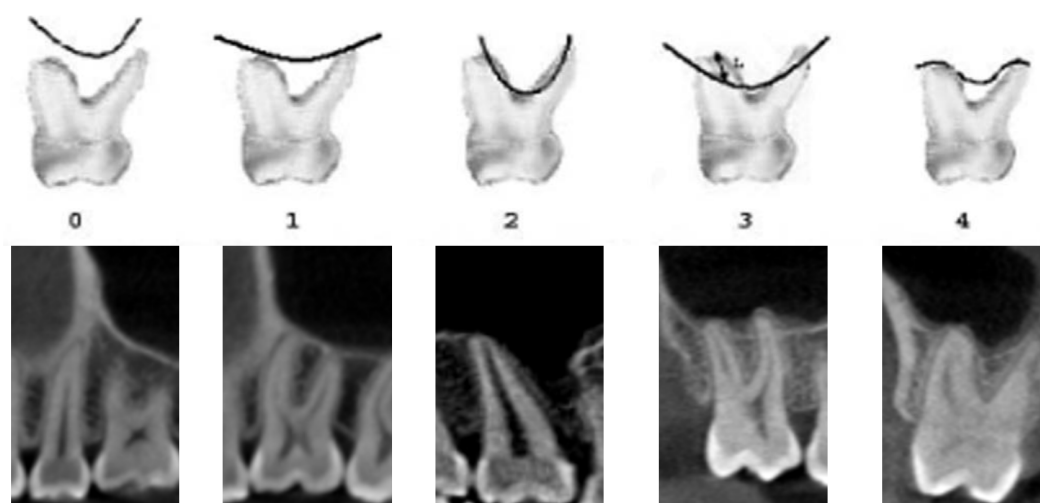


Figura 2. Ilustraciones esquemáticas de la clasificación de Sharan y Madjar (9) y cortes tomográficos propios del presente estudio, que muestran las relaciones entre los dientes posteriores y el SM.

Material y métodos

El presente estudio es de tipo observacional, descriptivo, retrospectivo y transversal. Se tomó en cuenta a toda la población, por lo que no se aplicaron criterios muestrales. Se incluyeron pacientes adultos con RP y TCHC del Servicio de Radiología Bucal y Maxilofacial (RBMF) del CDD de la UPCH desde el año 2016 al 2019.

Como criterios de inclusión se utilizaron RP digital y TCHC de un mismo paciente con un intervalo de tiempo menor o igual a 6 meses. En cuanto a los criterios de exclusión, se tuvo en cuenta patologías pulpares y/o periodontales, artefactos por movimiento involuntario del paciente, imágenes fantasmas y endurecimiento del rayo (*beam hardening*), así como pacientes con historial quirúrgico, patológico o elementos extraños en el SM.

El operador fue calibrado por un experto de RBMF, obteniendo un coeficiente kappa interobservador de 0,84 e intraobservador de 0,89. Se tomaron en cuenta los criterios y condiciones propuestos por Langlais (16), tales como interpretar imágenes correctamente expuestas, utilizar múltiples vistas, emplear iluminación tenue en el área de trabajo e iluminar correctamente las imágenes antes de evaluarlas.

Se trabajó con RP obtenidas de un equipo Sirona, Orthophos XG 5, cuyos parámetros de exposición fueron 70 kVp, 10 mA, 12 s y 27 μ m. Asimismo, se trabajó con TCHC obtenidas de un equipo Carestream, CS 9300, campo visual de 8 \times 8 cm a 13.5 \times 17 cm,

cuyos parámetros de exposición fueron 90 kVp, 12 mA, 19 s y 90 μ m.

Se cumplió con las recomendaciones de García et al. (17), respecto a la ergonomía en el puesto de trabajo en radiología. El tiempo de cada evaluación fue de 20 minutos, empleando unos segundos entre cada evaluación, siguiendo las recomendaciones de Echeverri Saldarriaga et al. (18).

La relación diente-seno panorámica (RDSP) se determinó ubicando el punto más apical del diente respecto al PSM en sentido cefalocaudal y mesiodistal, asignándole un valor. La relación diente-seno tomográfica (RDST) se determinó ubicando el punto más apical del diente respecto al PSM en sentido cefalocaudal, mesiodistal y vestíbulo-palatino, asignándole un valor. Para ambas relaciones se siguieron los criterios de Sharan y Madjar (9).

Se obtuvo la aprobación del Comité Institucional de Ética e Investigación (CIEI) del Departamento Académico de Medicina y Cirugía Bucal y Maxilofacial, y de la Unidad de Posgrado y Especialización de la Facultad de Estomatología de la Universidad Peruana Cayetano Heredia. El procesamiento de datos se realizó mediante el *software* estadístico SPSS 25,0.

Resultados

Se evaluaron 80 pares de imágenes panorámicas y tomográficas, pertenecientes a 43 mujeres y 37 varones. Se analizaron un total de 533 dientes, obteniendo sus respectivas tablas de frecuencias en función del

sexo, la edad, el lado y el diente, así como las RDSP y RDST, cuyas frecuencias mayores estuvieron en la clase 0 (tabla 1).

La RDSP y la RDST más frecuente en mujeres y hombres fue la clase 0 (tabla 2).

La RDSP y la RDST más frecuente fue la clase 0 en todos los grupos etarios (tabla 3).

La RDSP y la RDST más frecuente bilateralmente fue la clase 0 (tabla 4).

La RDSP más frecuente para primeros y segundos premolares fue la clase 0; mientras que en primeros y segundos molares fue la clase 3. Por otro lado, la RDST más frecuente en todos los tipos de diente fue la clase 0 (tabla 5).

Al comparar los dientes evaluados, el 66,60 % mostró la misma clasificación en ambas técnicas radiográficas y la mayor concordancia se dio en la clase 0. De los dientes clasificados como clase 0 en RP, el 89,97 % fue confirmado por la TCHC. De los dientes clasificados como clase 1, la TCHC confirmó el 44,83 %. De los dientes clasificados como clase 2, la TCHC confirmó el 80,00 %. De los dientes clasificados como clase 3, el 31,65 % fue confirmado por TCHC. Y de los dientes clasificados como clase 4, el 40,63 % fue confirmado por TCHC (tabla 6).

La RP fue más precisa para detectar la clase 0 tanto en mujeres como varones; sin embargo, no presentó diferencia entre ambos sexos. En la clase 2, la precisión de la RP en varones fue muy superior comparado con la de las mujeres (tabla 7).

La RP corroboró su gran precisión para detectar la clase 0 en todos los rangos etarios con la mínima frecuencia en el grupo etario de 28-37 años, y la máxima en el de 38-47 años, con lo cual no se evidenció diferencia entre todos los rangos de edad. Se resalta una precisión del 100 % en la clase 2 en los rangos etarios de 28-37 años, 38-47 años y 48-57 años (tabla 8).

La RP también tuvo mayor precisión para detectar la clase 0 tanto en el lado derecho como en el izquierdo, sin diferencias entre ambos lados (tabla 9).

La RP confirmó su precisión para detectar la clase 0, principalmente en primeros y segundos premolares, con una diferencia considerable respecto a los primeros y segundos molares. Es de resaltar el 100 % de precisión de la RP para detectar la clase 2 en segundos premolares. Finalmente, se destaca la pobre precisión de la RP para detectar la clase 3, principalmente en primeros y segundos molares (tabla 10).

Tabla 1. Frecuencias de las variables del estudio.

Variables	n ¹	P ²	%	
Sexo	Femenino	287	43	53,85
	Masculino	246	37	46,15
	Total	533	80	100,00
Edad (años)	18-27	294		55,16
	28-37	118		22,14
	38-47	38		7,13
	48-57	41		7,69
	> 58	42		7,88
	Total	533		100,00
Lado	Derecho	266		49,91
	Izquierdo	267		50,09
	Total	533		100,00
Diente	1. ^{er} premolar	115		21,58
	2do premolar	137		25,70
	1. ^{er} molar	137		25,70
	2do molar	144		27,00
	Total	533		100,00
RDSP	0	289		54,22
	1	58		10,88
	2	15		2,81
	3	139		26,08
	4	32		6,00
Total	533		100,00	
RDST	0	296		55,53
	1	89		16,70
	2	57		10,69
	3	60		11,26
	4	31		5,82
Total	533		100,00	

¹ n: número de dientes.

² P: número de pacientes.

Tabla 2. Relación entre diente y seno maxilar en radiografía panorámica y en tomografía computarizada de haz cónico, según el sexo.

		Sexo			
		Femenino		Masculino	
		n	%	n	%
RDSP	0	175	60,98	114	46,34
	1	22	7,67	36	14,63
	2	8	2,79	7	2,85
	3	68	23,69	71	28,86
	4	14	4,88	18	7,32
	Total	287	100,00	246	100,00
RDST	0	175	60,98	121	49,19
	1	51	17,77	38	15,45
	2	21	7,32	36	14,63
	3	26	9,06	34	13,82
	4	14	4,88	17	6,91
	Total	287	100,00	246	100,00

Tabla 3. Relación entre diente y seno maxilar en radiografía panorámica y en tomografía computarizada de haz cónico, según la edad.

		Edad (años)									
		18-27		28-37		38-47		48-57		> 58	
		n	%	n	%	n	%	n	%	n	%
RDSP	0	161	54,76	61	51,69	21	55,26	27	65,85	19	45,24
	1	32	10,88	13	11,02	2	5,26	5	12,20	6	14,29
	2	6	2,04	3	2,54	3	7,89	1	2,44	2	4,76
	3	81	27,55	28	23,73	10	26,32	6	14,63	14	33,33
	4	14	4,76	13	11,02	2	5,26	2	4,88	1	2,38
	Total	294	100,00	118	100,00	38	100,00	41	100,00	42	100,00
RDST	0	166	56,46	61	51,69	22	57,89	29	70,73	18	42,86
	1	43	14,63	24	20,34	5	13,16	3	7,32	14	33,33
	2	26	8,84	14	11,86	7	18,42	4	9,76	6	14,29
	3	41	13,95	14	11,86	2	5,26	1	2,44	2	4,76
	4	18	6,12	5	4,24	2	5,26	4	9,76	2	4,76
	Total	294	100,00	118	100,00	38	100,00	41	100,00	42	100,00

Tabla 4. Relación entre diente y seno maxilar en radiografía panorámica y en tomografía computarizada de haz cónico, según el lado.

		Lado			
		Derecho		Izquierdo	
		n	%	n	%
RDSP	0	147	55,26	142	53,18
	1	29	10,90	29	10,86
	2	8	3,01	7	2,62
	3	66	24,81	73	27,34
	4	16	6,02	16	5,99
	Total	266	100,00	267	100,00
RDST	0	148	55,64	148	55,43
	1	50	18,80	39	14,61
	2	27	10,15	30	11,24
	3	27	10,15	33	12,36
	4	14	5,26	17	6,37
	Total	266	100,00	267	100,00

Tabla 5. Relación entre diente y seno maxilar en radiografía panorámica y en tomografía computarizada de haz cónico, según el tipo de diente.

		Diente							
		1.º premolar		2do premolar		1.º molar		2do molar	
		n	%	n	%	n	%	n	%
RDSP	0	108	93,91	98	71,53	40	29,20	43	29,86
	1	3	2,61	14	10,22	22	16,06	19	13,19
	2	1	0,87	9	6,57	0	0,00	5	3,47
	3	3	2,61	16	11,68	66	48,18	54	37,50
	4	0	0,00	0	0,00	9	6,57	23	15,97
	Total	115	100,00	137	100,00	137	100,00	144	100,00
RDST	0	110	95,65	98	71,53	50	36,50	38	26,39
	1	4	3,48	15	10,95	32	23,36	38	26,39
	2	1	0,87	17	12,41	26	18,98	13	9,03
	3	0	0,00	7	5,11	25	18,25	28	19,44
	4	0	0,00	0	0,00	4	2,92	27	18,75
	Total	115	100,00	137	100,00	137	100,00	144	100,00

Tabla 6. Comparación de la relación del diente con el seno maxilar entre la radiografía panorámica y la tomografía computarizada de haz cónico.

	RDSP										
	0		1		2		3		4		
	n	%	n	%	n	%	n	%	n	%	
RDST	0	260	89,97 48,78	24	41,38	1	6,67	9	6,47	2	6,25
	1	24	8,30	26	44,83 4,88	0	0,00	36	25,90	3	9,38
	2	2	0,69	4	6,90	12	80,00 2,25	37	26,62	2	6,25
	3	1	0,35	3	5,17	0	0,00	44	31,65 8,26	12	37,50
	4	2	0,69	1	1,72	2	13,33	13	9,35	13	40,63 2,44
Total	289	100,00	58	100,00	15	100,00	139	100,00	32	100,00	

*% sombreado: porcentaje de RP confirmadas por TCHC.

Tabla 7. Comparación de la relación de los dientes con el seno maxilar entre la radiografía panorámica y la tomografía computarizada de haz cónico, según el sexo.

RDSP	RDST	Sexo			
		Femenino		Masculino	
		n	%	n	%
0	0	157	89,71	103	90,35
	1	16	9,14	8	7,02
	2	1	0,57	1	0,88
	3	0	0,00	1	0,88
	4	1	0,57	1	0,88
	Total	175	100,00	114	100,00
1	0	12	54,55	12	33,33
	1	9	40,91	17	47,22
	2	0	0,00	4	11,11
	3	0	0,00	3	8,33
	4	1	4,55	0	0,00
	Total	22	100,00	36	100,00
2	0	1	12,50	0	0,00
	1	0	0,00	0	0,00
	2	5	62,50	7	100,00
	3	0	0,00	0	0,00
	4	2	25,00	0	0,00
	Total	8	100,00	7	100,00
3	0	4	5,88	5	7,04
	1	24	35,29	12	16,90
	2	15	22,06	22	30,99
	3	19	27,94	25	35,21
	4	6	8,82	7	9,86
	Total	68	100,00	71	100,00
4	0	1	7,14	1	5,56
	1	2	14,29	1	5,56
	2	0	0,00	2	11,11
	3	7	50,00	5	27,78
	4	4	28,57	9	50,00
	Total	14	100,00	18	100,00

Tabla 8. Comparación de la relación de los dientes con el seno maxilar entre radiografía panorámica y tomografía computarizada de haz cónico, según la edad.

RDSP	RDST	Edad (años)									
		18-27		28-37		38-47		48-57		> 58	
		n	%	n	%	n	%	n	%	n	%
0	0	147	91,30	53	86,89	20	95,24	25	92,59	15	78,95
	1	12	7,45	6	9,84	1	4,76	1	3,70	4	21,05
	2	1	0,62	0	0,00	0	0,00	1	3,70	0	0,00
	3	1	0,62	0	0,00	0	0,00	0	0,00	0	0,00
	4	0	0,00	2	3,28	0	0,00	0	0,00	0	0,00
	Total		161	100,00	61	100,00	21	100,00	27	100,00	19
1	0	12	37,50	7	53,85	1	50,00	3	60,00	1	16,67
	1	13	40,63	6	46,15	1	50,00	2	40,00	4	66,67
	2	3	9,38	0	0,00	0	0,00	0	0,00	1	16,67
	3	3	9,38	0	0,00	0	0,00	0	0,00	0	0,00
	4	1	3,13	0	0,00	0	0,00	0	0,00	0	0,00
	Total		32	100,00	13	100,00	2	100,00	5	100,00	6
2	0	1	16,67	0	0,00	0	0,00	0	0,00	0	0,00
	1	0	0,00	0	0,00	0	0,00	0	0,00	0	0,00
	2	5	83,33	3	100,00	3	100,00	1	100,00	0	0,00
	3	0	0,00	0	0,00	0	0,00	0	0,00	0	0,00
	4	0	0,00	0	0,00	0	0,00	0	0,00	2	100,00
	Total		6	100,00	3	100,00	3	100,00	1	100,00	2
3	0	4	4,94	1	3,57	1	10,00	1	16,67	2	14,29
	1	18	22,22	9	32,14	3	30,00	0	0,00	6	42,86
	2	17	20,99	10	35,71	3	30,00	2	33,33	5	35,71
	3	33	40,74	7	25,00	2	20,00	1	16,67	1	7,14
	4	9	11,11	1	3,57	1	10,00	2	33,33	0	0,00
	Total		81	100,00	28	100,00	10	100,00	6	100,00	14
4	0	2	14,29	0	0,00	0	0,00	0	0,00	0	0,00
	1	0	0,00	3	23,08	0	0,00	0	0,00	0	0,00
	2	0	0,00	1	7,69	1	50,00	0	0,00	0	0,00
	3	4	28,57	7	53,85	0	0,00	0	0,00	1	100,00
	4	8	57,14	2	15,38	1	50,00	2	100,00	0	0,00
	Total		14	100,00	13	100,00	2	100,00	2	100,00	1

Tabla 9. Comparación de la relación de los dientes con el seno maxilar entre radiografía panorámica y tomografía computarizada de haz cónico, según el lado.

RDSP	RDST	Lado			
		Derecho		Izquierdo	
		n	%	n	%
0	0	131	89,12	129	90,85
	1	15	10,20	9	6,34
	2	1	0,68	1	0,70
	3	0	0,00	1	0,70
	4	0	0,00	2	1,41
	Total	147	100,00	142	100,00
1	0	11	37,93	13	44,83
	1	14	48,28	12	41,38
	2	3	10,34	1	3,45
	3	1	3,45	2	6,90
	4	0	0,00	1	3,45
	Total	29	100,00	29	100,00
2	0	1	12,50	0	0,00
	1	0	0,00	0	0,00
	2	6	75,00	6	85,71
	3	0	0,00	0	0,00
	4	1	12,50	1	14,29
	Total	8	100,00	7	100,00
3	0	4	6,06	5	6,85
	1	19	28,79	17	23,29
	2	16	24,24	21	28,77
	3	21	31,82	23	31,51
	4	6	9,09	7	9,59
	Total	66	100,00	73	100,00
4	0	1	6,25	1	6,25
	1	2	12,50	1	6,25
	2	1	6,25	1	6,25
	3	5	31,25	7	43,75
	4	7	43,75	6	37,50
	Total	16	100,00	16	100,00

Tabla 10. Comparación de la relación de los dientes con el seno maxilar entre radiografía panorámica y tomografía computarizada de haz cónico, según el tipo de diente.

RDSB	RDST	Tipo de diente							
		1.º premolar		2do premolar		1.º molar		2do molar	
		n	%	n	%	n	%	n	%
0	0	107	99,07	91	92,86	32	80,00	30	69,77
	1	1	0,93	6	6,12	7	17,50	10	23,26
	2	0	0,00	0	0,00	1	2,50	1	2,33
	3	0	0,00	1	1,02	0	0,00	0	0,00
	4	0	0,00	0	0,00	0	0,00	2	4,65
	Total	108	100,00	98	100,00	40	100,00	43	100,00
1	0	2	66,67	5	35,71	13	59,09	4	21,05
	1	1	33,33	6	42,86	7	31,82	12	63,16
	2	0	0,00	2	14,29	2	9,09	0	0,00
	3	0	0,00	1	7,14	0	0,00	2	10,53
	4	0	0,00	0	0,00	0	0,00	1	5,26
	Total	3	100,00	14	100,00	22	100,00	19	100,00
2	0	1	100,00	0	0,00	0	0,00	0	0,00
	1	0	0,00	0	0,00	0	0,00	0	0,00
	2	0	0,00	9	100,00	0	0,00	3	60,00
	3	0	0,00	0	0,00	0	0,00	0	0,00
	4	0	0,00	0	0,00	0	0,00	2	40,00
	Total	1	100,00	9	100,00	0	0,00	5	100,00
3	0	0	0,00	2	12,50	4	6,06	3	5,56
	1	2	66,67	3	18,75	16	24,24	15	27,78
	2	1	33,33	6	37,50	23	34,85	7	12,96
	3	0	0,00	5	31,25	21	31,82	18	33,33
	4	0	0,00	0	0,00	2	3,03	11	20,37
	Total	3	100,00	16	100,00	66	100,00	54	100,00
4	0	0	0,00	0	0,00	1	11,11	1	4,35
	1	0	0,00	0	0,00	2	22,22	1	4,35
	2	0	0,00	0	0,00	0	0,00	2	8,70
	3	0	0,00	0	0,00	4	44,44	8	34,78
	4	0	0,00	0	0,00	2	22,22	11	47,83
	Total	0	0,00	0	0,00	9	100,00	23	100,00

Discusión

Esta investigación comparó RP con TCHC para evaluar la relación entre los dientes posteriores y el SM. Freisfeld et al. (12) fueron los primeros en sugerir una clasificación de las relaciones entre estas estructuras anatómicas, pero no incluyeron situaciones donde las raíces se proyecten lateralmente al SM. Kwak et al. (19) sugirieron una clasificación más elaborada, pero solo aplicable a la tomografía espiral multicorte. Sharan y Madjar (9) adaptaron las clasificaciones previas relacionando la curvatura

del PSM con las raíces, permitiendo su aplicabilidad para dientes posteriores, RP y tomografías, como lo demuestran otros estudios similares (5-11,13-15).

Respecto al tamaño y la distribución de la muestra, se evaluaron 80 pacientes con un total de 533 dientes, similar a lo informado por Sharan y Madjar (9), quienes presentaron 80 sujetos con 422 raíces analizadas, y Kalkur et al. (13), con 85 sujetos y 510 dientes examinados. Por el contrario, en otros estudios se utilizaron muestras menores, como el de Dehghani et al. (8), quienes evaluaron 55 sujetos y

440 dientes; Shakhawan et al. (15), 27 pacientes y 146 dientes; Lopes et al. (6), 46 individuos y 330 dientes; y Themkumkwun et al. (7), 65 pacientes y 126 dientes.

Al comparar la RP con la TCHC, el 66,60 % de los casos coincidieron en la misma clasificación. Esto fue similar a lo obtenido por Dehghani et al. (8), con una coincidencia del 68,17 %, ligeramente superior a nuestro estudio. Sharan y Madjar (9) señalaron una concordancia general ligeramente inferior (59 %). Sin embargo, es preferible tomar con prudencia estos valores, ya que el sexo, la edad, el lado y/o el tipo de diente podrían estar influyendo en los resultados, los mismos que fueron evaluados en el presente trabajo de investigación.

Por otro lado, Kalkur et al. (13), Shakhawan et al. (15) y Sharan y Madjar (9) informaron una concordancia en casos de clase 0 del 85 %, 86 % y 86 %, respectivamente, similar al presente estudio con una coincidencia del 89,97 %, también informado por Sun et al. (5), lo cual indica una mayor eficacia diagnóstica de la RP en clase 0. El resultado de este estudio fue superior a lo informado por Dehghani et al. (8) y Lopes et al. (6), quienes informaron una concordancia en la clase 0 del 79 % y 78 %, respectivamente. Esto se puede explicar por el menor número de muestras utilizadas en los dos últimos estudios mencionados.

En relación con la concordancia entre RP y TCHC en dientes con clase 1, se observó un 44,83 %. Este resultado contrasta con lo informado por Dehghani et al. (8), Kalkur et al. (13), Shakhawan et al. (15), Sun et al. (5) y Sharan y Madjar (9), quienes informaron una concordancia del 69 %, 55,3 %, 74 %, 66 % y 96 % de los casos, respectivamente. Esto podría explicarse por la diferencia racial entre las muestras, ya que todos estos estudios se realizaron en poblaciones asiáticas.

A diferencia de otros estudios, como los de Dehghani et al. (8) y Kalkur et al. (13), donde informaron una concordancia en la clase 2 de 65 % y 28,5 %, respectivamente, en nuestro estudio se observó una concordancia muy superior (80 %) en la clase 2. Esto podría explicarse por la poca cantidad de dientes con esta clasificación y porque casi todos los dientes fueron segundos premolares proyectados en la pared anterior del seno o segundos molares que se proyectaron en la pared posterior del mismo, los cuales fueron fácilmente reconocidos en RP y confirmados por TCHC.

Respecto a la concordancia observada en la clase 3, con ambos métodos se encontró un 31,65 %, mientras que los demás tuvieron una clasificación inferior.

Este resultado guarda relación con lo informado por Dehghani et al. (8), Shakhawan et al. (15) y Sharan y Madjar (9), quienes informaron una concordancia del 37 %, 25 % y 39 %, respectivamente. Mientras que Kalkur et al. (13), Roque-Torres (11) y Sun et al. (5) encontraron menor concordancia entre RP y TCHC, con 15,9 %, 3,1 % y 24 %, respectivamente. Sin embargo, Lopes et al. (6) informaron una concordancia significativa entre ambas técnicas con un 88%, así como Hassan (20), quien obtuvo un 50 % de concordancia. Los resultados de estos dos últimos estudios podrían deberse a que utilizaron una clasificación modificada de la propuesta por Sharan y Madjar (9), que fue utilizada fielmente por el resto de los estudios mencionados, incluyendo el presente. Dicha modificación se dio en la fusión de las clases 3 y 4 en una sola, sin tomar en cuenta la concavidad del PSM propuesta originalmente, lo que habría significado obtener más dientes con clasificación 3.

En cuanto a la clase 4, este estudio encontró una concordancia del 40,63 %, similar a lo informado por Shakhawan et al. (15) y Sharan y Madjar (9), con 33 % y 47 %, respectivamente; pero presentó una concordancia superior a la reportada por Kalkur et al. (13), quienes obtuvieron solo un 11,1 %. Por otro lado, Dehghani et al. (8) informaron una concordancia del 79 %, muy superior a las observadas en nuestro trabajo. Esto podría explicarse por las diferencias en el tamaño muestral y en el origen racial.

La RDSP y la RDST tuvieron alta prevalencia de la clase 0 en el sexo femenino con un 60,98 % para ambas técnicas, en comparación con los varones que fluctuaron entre 46,34 % y 49,19 %. Esta relación no fue informada por ningún otro estudio. Al analizar la edad con la RDST, se encontró alta frecuencia de la clase 0 en el grupo etario de 48-57 años (70,73 %), lo que sugiere alta probabilidad de encontrar dicha clasificación en personas de esta edad. Estudios anteriores no han informado esta relación. En cuanto al tipo de diente, se encontró alta frecuencia de la clase 0 en premolares tanto en la RDSP y la RDST, principalmente en el primer premolar, con 93,91 % y 95,65 %, respectivamente, seguido del segundo premolar con 71,53 %; mientras que los molares tienden a presentar una clasificación más alta con RP en comparación con la obtenida con TCHC. Estos resultados son similares a los informados por Dehghani et al. (8).

La comparación entre la RDSP y la RDST según el sexo en la clase 2 mostró que la precisión de la RP en

varones (7 dientes, 100 %) fue muy superior al de las mujeres (5 dientes, 62,50 %); aun así, este resultado debe ser tomado con discreción por la poca cantidad de dientes con esta clasificación. La comparación en función de la edad puede sugerir que la RP es suficiente para diagnosticar una clase 2 en los rangos etarios de 18 a 57 años (83,33-100 %); sin embargo, estos resultados también deben interpretarse con cuidado debido a la poca cantidad de dientes con esta clasificación. La comparación en función del tipo de diente mostró alta concordancia en la clase 0 de premolares, observándose valores superiores al 92 %; asimismo, al analizar la clase 2 se evidenció una concordancia del 100 % en segundas premolares, pero este resultado también debe tomarse con discreción ya que la cantidad de dientes con esta clasificación es pequeña. Esto puede explicarse debido a que, en la muestra utilizada en este estudio, por lo general, el segundo premolar se encontraba proyectado medialmente a la pared anterior del SM, y el segundo molar proyectado lateralmente a la pared posterior del mismo. Por otro lado, al analizar la clase 3 se encontró una baja concordancia entre estos dos métodos, ya que cuando la RP mostraba una clase 3 la TCHC la confirmaba en menos del 33 % de los casos, y casi todos los demás presentaban una clasificación menor, siendo necesario en estos casos una ampliación del estudio con TCHC para detallar su verdadera relación con el SM.

CONCLUSIONES

1. La RDSP de clase 0 es más frecuente en el sexo femenino y en ambos premolares, sin diferencia entre grupos de edad ni los lados.
2. La RDST de clase 0 es más frecuente en el sexo femenino, en el grupo etario de 48-57 años y en ambos premolares, sin diferencia entre los lados.
3. La RP y la TCHC tienen alta concordancia en la clase 0 para ambos premolares, sin diferencias entre los sexos, las edades y los lados.
4. La RP es suficiente para proporcionar la verdadera relación entre los premolares y el SM, pero su precisión es pobre para detectar la clase 3 en todos los tipos de dientes; por lo tanto, en el caso de molares es necesaria una imagen tridimensional.

Conflicto de intereses: Los autores no tienen conflicto de interés con esta investigación.

Aprobación de ética: Aprobación del CIEI - UPCH (Constancia n.º 562-33-20).

Financiamiento: Ninguno.

Contribuciones de los autores: Todos los autores contribuyeron en la elaboración de este manuscrito.

Agradecimientos: Ninguno.

Correspondencia:

Autor encargado: Jhonnathan Dario Rojas Chuquin
Dirección: Av. Leticia 346, Rímac, Lima, Perú.
Código postal: 15093
Correo electrónico: jhonnathan.rojas@upch.pe
Número de teléfono: 984335466

Referencias bibliográficas

1. Pró EA. Cabeza. En: Anatomía clínica [Internet]. Buenos Aires: Editorial Médica Panamericana; 2012 14 de agosto del 2020. pp. 163-353. Disponible en: <https://medibrainsite.files.wordpress.com/2017/04/anatomicc81a-clicc81nica-procc81.pdf>
2. Ruprecht A, Lam EWN. Paranasal sinus diseases. En: White SC, Pharoah MJ, editores. Oral Radiology: Principles and Interpretation. 7.ª ed. St. Louis: Elsevier; 2014. pp. 472-491.
3. Gutiérrez Mesa M. Frecuencia de variantes anatómicas de los senos maxilares evaluadas mediante tomografía computarizada volumétrica de pacientes que acudieron al servicio de radiología oral y maxilofacial, Clínica Dental Docente, Universidad Peruana Cayetano Heredia, San Isidro, Lima-Perú, 2016. [Tesis de licenciatura en Internet]. Lima: Universidad Peruana Cayetano Heredia; 2017 18 de agosto del 2020. 75 pp. Disponible en: <https://hdl.handle.net/20.500.12866/1414>
4. Sánchez Pérez A, Boracchia AC, López Jornet P, Boix García P. Characterization of the maxillary sinus using cone beam computed tomography. A retrospective radiographic study. *Implant Dent* [Internet]. 2016 18 de agosto del 2020; 25(6): 762-769. Disponible en: https://journals.lww.com/implantdent/Fulltext/2016/12000/Characterization_of_the_Maxillary_Sinus_Using_Cone.11.aspx
5. Sun W, Xia K, Tang L, Liu C, Zou L, Liu J. Accuracy of panoramic radiography in diagnosing maxillary sinus-root relationship: A systematic review and meta-analysis. *Angle Orthod* [Internet]. 2018 25 de agosto del 2020; 88(6): 819-829. Disponible en: <https://meridian.allenpress.com/angle-orthodontist/article/88/6/819/181758/Accuracy-of-panoramic-radiography-in-diagnosing>
6. Lopes LJ, Gamba TO, Bertinato JVJ, Freitas DQ. Comparison of panoramic radiography and CBCT to identify maxillary posterior roots invading the maxillary sinus. *Dentomaxillofacial Radiol* [Internet].

- 2016 14 de agosto del 2020; 45(6): 20160043. Disponible en: https://www.birpublications.org/doi/10.1259/dmfr.20160043?url_ver=Z39.88-2003&rfr_id=ori:rid:crossref.org&rfr_dat=cr_pub%20%20pubmed
7. Themkumkwun S, Kitisubkanchana J, Waikakul A, Boonsiriseth K. Maxillary molar root protrusion into the maxillary sinus: a comparison of cone beam computed tomography and panoramic findings. *Int J Oral Maxillofac Surg* [Internet]. 2019 08 de setiembre del 2020; 48(12): 1570-1576. Disponible en: [https://www.ijoms.com/article/S0901-5027\(19\)31187-7/fulltext](https://www.ijoms.com/article/S0901-5027(19)31187-7/fulltext)
 8. Dehghani M, Motallebi E, Navabazam A, Montazerlotfelahi H, Ezoddini F, Ghanea S. The relation between maxillary sinus floor and posterior maxillary teeth roots using panoramic and cone beam computed tomography. *J Dentomaxillofac Radiol Pathol Surg* [Internet]. 2017 14 de setiembre del 2020; 6(3): 49-60. Disponible en: <https://3dj.gums.ac.ir/article-1-280-en.html>
 9. Sharan A, Madjar D. Correlation between maxillary sinus floor topography and related root position of posterior teeth using panoramic and cross-sectional computed tomography imaging. *Oral Surg Oral Med Oral Pathol Oral Radiol Endod* [Internet]. 2006 20 de julio del 2020; 102(3): 375-381. Disponible en: [https://www.oooojournal.net/article/S1079-2104\(05\)00846-2/fulltext](https://www.oooojournal.net/article/S1079-2104(05)00846-2/fulltext)
 10. Kirkham-Ali K, La M, Sher J, Sholapurkar A. Comparison of cone-beam computed tomography and panoramic imaging in assessing the relationship between posterior maxillary tooth roots and the maxillary sinus: A systematic review. *J Investig Clin Dent* [Internet]. 2019 23 de setiembre del 2020; 10(3): e12402. Disponible en: <https://onlinelibrary.wiley.com/doi/10.1111/jicd.12402>
 11. Roque-Torres GD, Ramirez-Sotelo LR, De Almeida SM, Ambrosano GMB, Bóscolo FN. 2D and 3D imaging of the relationship between maxillary sinus and posterior teeth. *Brazilian J Oral Sci* [Internet]. 2015 23 de setiembre del 2020; 14(2): 141-148. Disponible en: <https://www.scielo.br/j/bjos/a/ztYFMvJFFDnrS338zjPp33k/?lang=en>
 12. Freisfeld M, Drescher D, Schellmann B, Schüller H. Der Oberkiefer-Sechsjahrmolar und seine Beziehung zur Kieferhöhle. Eine Vergleichsstudie zwischen Panoramaschichtaufnahme und Computertomogramm. *Fortschr Kieferorthop* [Internet]. 1993 03 de agosto del 2020; 54(5): 179-186. Disponible en: <https://link.springer.com/article/10.1007/BF02341464>
 13. Kalkur C, Sattur AP, Guttal KS, Naikmasur VG, Burde K. Correlation between maxillary sinus floor topography and relative root position of posterior teeth using Orthopantomograph and Digital Volumetric Tomography. *Asian J Med Sci* [Internet]. 2017 21 de setiembre del 2020; 8(1): 26-31. Disponible en: <https://www.nepjol.info/index.php/AJMS/article/view/15878>
 14. Shahbazian M, Vandewoude C, Wyatt J, Jacobs R. Comparative assessment of panoramic radiography and CBCT imaging for radiodiagnostics in the posterior maxilla. *Clin Oral Investig* [Internet]. 2014 18 de agosto del 2020; 18(1): 293-300. Disponible en: <https://link.springer.com/article/10.1007/s00784-013-0963-x>
 15. Ali SM, Hawramy FA, Mahmood KA. The relation of maxillary posterior teeth roots to the maxillary sinus floor using panoramic and computed tomography imaging in a sample of kurdish people. *Tikrit J Dent Sci* [Internet]. 2012 14 de setiembre del 2020; 1: 81-88. Disponible en: <https://www.iasj.net/iasj/download/99665aed66e93c19>
 16. Langlais RP, Langland OE, Nortjé CJ. *Diagnostic Imaging of the Jaws*. Malvern: Williams & Wilkins; 1995. 661 pp.
 17. García-Lallana A, Viteri-Ramírez G, Saiz-Mendiguren R, Broncano J, Dámaso Aquerreta J. Ergonomía del puesto de trabajo en radiología. *Radiología* [Internet]. 2011 23 de setiembre del 2020; 53(6): 507-515. Disponible en: <https://www.elsevier.es/es-revista-radiologia-119-articulo-ergonomia-del-puesto-trabajo-radiologia-S0033833811002232>
 18. Echeverri Saldarriaga S, Giraldo Ochoa D, Lozano García L, Mejía Cardona PA, Montoya Llano L, Vásquez Trespalacios EM. Síndrome de visión por computador: una revisión de sus causas y del potencial de prevención. *Rev CES Salud Pública* [Internet]. 2012 23 de setiembre del 2020; 3(2): 193-201. Disponible en: https://revistas.ces.edu.co/index.php/ces_salud_publica/article/view/2312
 19. Kwak HH, Park HD, Yoon HR, Kang MK, Koh KS, Kim HJ. Topographic anatomy of the inferior wall of the maxillary sinus in Koreans. *Int J Oral Maxillofac Surg* [Internet]. 2004 23 de setiembre del 2020; 33(4): 382-388. Disponible en: <https://linkinghub.elsevier.com/retrieve/pii/S0901502703002893>
 20. Hassan BA. Reliability of periapical radiographs and orthopantomograms in detection of tooth root protrusion in the maxillary sinus: correlation results with cone beam computed tomography. *J Oral Maxillofac Res* [Internet]. 2010 08 de setiembre del 2020; 1(1): e6. Disponible en: <https://www.ejomr.org/JOMR/archives/2010/1/e6/e6ht.htm>

Recibido 11-04-2022

Aceptado 01-07-2022