



CASO CLÍNICO CASE REPORT

FOTOCOAGULACIÓN CON LÁSER ARGÓN EN EL SÍNDROME DE TRANSFUSIÓN FETO-FETAL

Resumen

Se comunica el primer caso de cirugía fetal a nivel nacional en una gestante primigesta de 27 semanas con el diagnóstico de síndrome de transfusión feto-fetal, con categoría Quintero III, realizado en el Hospital Nacional EsSalud Huancayo Ramiro Prialé Prialé, utilizándose la técnica de fotocoagulación con láser de argón, por vía transcutánea. El resultado postoperatorio fue exitoso, con sobrevida en ambos fetos, los cuales nacieron vía cesárea luego de 25 días de la fotocoagulación, por presentar rotura prematura de membranas.

Palabras clave: Síndrome de transfusión feto-fetal, fotocoagulación con láser de argón.

Argon laser photocoagulation in a case of feto-fetal transfusion syndrome

ABSTRACT

The first case of fetal surgery in Peru in a woman in her first 27 weeks pregnancy and diagnosis of category Quintero III feto-fetal transfusion syndrome is reported. It was performed at Hospital Nacional EsSalud Huancayo Ramiro Prialé Prialé using transcutaneous argon laser photocoagulation. Post operator outcome was good and fetuses were born by cesarean section after 25 days from photocoagulation due to premature rupture of membranes.

Key words: Feto-fetal transfusion syndrome, argon laser photocoagulation.

INTRODUCCIÓN

El síndrome de transfusión feto-fetal (STFF) grave se desarrolla aproximadamente en 15% de los embarazos gemelares monocoriales, lo que representa una incidencia aproximada de uno por cada 2 000 embarazos y, por tanto, uno de cada 1 000 fetos⁽¹⁾.

Hasta hace pocos años, el STFF grave representaba una condición tratable solo de forma paliativa, vivida con tradicional impotencia y falta de efectividad de los tratamientos para las formas graves y precoces, y asociada finalmente

a una mortalidad perinatal y morbilidad posnatal extrema, en forma de secuelas neurológicas graves⁽²⁾.

El diagnóstico del síndrome se basa en la presencia de una secuencia polihidramnios-oligohidramnios, que traduce las profundas alteraciones hemodinámicas resultantes del paso desequilibrado de sangre de un feto a otro. El feto receptor sufre una hipovolemia extrema, con poliuria y vejiga extremadamente distendida, polihidramnios severo, y finalmente falla cardíaco por sobrecarga. El feto donante desarrolla hipovolemia marcada, con oligoanuria y vejiga no visible, oligohidramnios y, finalmente, alteraciones del crecimiento e hipoxia⁽³⁾.

ERNESTO MOLINA LOZA¹, DAVID ANGULO CÁRDENAS¹, FÉLIX ORTEGA ÁLVAREZ¹, CARLOS ALTEZ NAVARRO¹

¹ Servicio de Gineco Obstetricia, Departamento de Cirugía, Hospital Nacional Ramiro Prialé Prialé, EsSalud, Huancayo, Perú

Trabajo ganador del Primer Premio como el mejor Tema Libre presentado al XIX Congreso Peruano de Obstetricia y Ginecología, Lima, Perú, 27 al 30 de noviembre de 2012.

Correspondencia:

Sr. David Arturo Angulo Cárdenas
Av. Independencia s/n El Tambo, Junín, Perú
Teléfono: 998 564 395

Correo electrónico:
daacgo@hotmail.com

Rev peru ginecol obstet. 2012; 58: 343-346



Las consecuencias del STFF son, entre otras, la rotura prematura de membranas (RPM) y el parto prematuro, que se asocian a prematuridad extrema en la mayoría de casos. Esto supone una mortalidad cercana al 100% para casos que comienzan antes de las 22 semanas, y de 80% cuando el síndrome se inicia entre las semanas 22 y 26, con una incidencia de hasta 60% de secuelas neurológicas graves en los supervivientes.

La base anatómica para el desarrollo de STFF⁽⁴⁾ es la existencia prácticamente constante de comunicaciones vasculares en la placenta monocorial, entre los dos cordones de cada feto. Existen anastomosis directas, arteria-arteria o vena-vena, o anastomosis arterio-venosas (AV), que en realidad son cotiledones compartidos, en los que una arteria de un gemelo perfunde el cotiledón, que es drenado por una vena del otro feto⁽⁴⁾. Las anastomosis AV son por definición unidireccionales, mientras las otras conducen sangre en uno u otro sentido en función de la presión de cada feto. La existencia de una distribución de anastomosis AV que favorece, por número o tamaño, el desarrollo de flujo descompensado de un feto a otro es la base para el desarrollo de la STFF.

El tratamiento de esta entidad será entonces la interrupción de este defecto—anastomosis placentaria.

La fetoscopia y coagulación láser de las anastomosis placentarias es el tratamiento de elección⁽²⁾. Amplias series clínicas y un estudio aleatorizado del grupo Eurofetus aportaron evidencia de que el tratamiento láser mejora marcadamente el pronóstico de la TFF, con resultados muy superiores a los del amniodrenaje, tanto en términos de supervivencia como de secuelas neurológicas.

El objetivo es comunicar el primer caso de cirugía fetal en el síndrome de transfusión feto fetal, y analizar los resultados perinatales.

CASO CLÍNICO

Este es el informe de la primera cirugía fetal a nivel nacional, en una primigesta de 27 semanas, de la fotocoagulación con láser de argón de un caso de síndrome de transfusión feto-fetal, Quinteros III, tratada en el Hospital Nacional EsSalud-Huancayo Ramiro Prialé Prialé, en abril 2012.

El diagnóstico se basó en los criterios definidos por el grupo Eurofetus⁽⁵⁾: 1) gestación gemelar

monocorial confirmada por una ecografía precoz; 2) polihidramnios en el feto receptor y oligohidramnios en el feto donador; y, 3) vejiga muy discordante. La progresión de la enfermedad fue evaluada según la clasificación de Quinteros. El estudio fue aprobado en reunión de servicio, con la presencia de la mayoría de los médicos asistentes del servicio y de dos neonatólogos.

El tratamiento se realizó con la inserción de un fetoscopio de 5 mm y la introducción de catéter de láser de argón de 3 mm, con vainas operatorias adaptadas, transcutáneas.

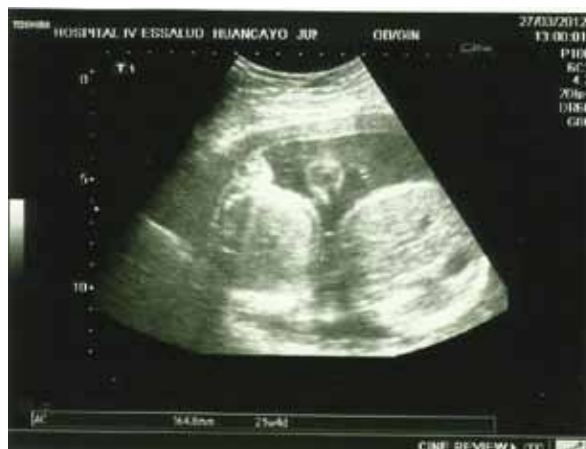El procedimiento se llevó a cabo en el centro quirúrgico, usándose anestesia general. La técnica operatoria consistió en identificar el panorama vascular y la visualización sistemática de la superficie y vasos placentarios. La anastomosis que conectaban a los dos fetos fue coagulada con el láser de argón, con el fin de separar completamente las dos circulaciones placentarias y restituir la fisiología de dos placentas funcionalmente bicoriales.

El criterio de curación fue el crecimiento del feto más pequeño, tendencia a la normalización de los volúmenes de líquido amniótico en cada saco amniótico y aparición de la vejiga del feto donador.

La paciente fue informada del procedimiento, de modo que comprendiera lo mejor posible la indicación del procedimiento, las consecuencias del resultado y las opciones alternativas de manejo, ventajas, limitaciones y riesgos del procedimiento en cuestión.

La edad gestacional al momento del diagnóstico fue 24 semanas, encontrándose los siguientes

Figura 1. Hallazgo ecográfico de fetos discordantes, con circunferencias abdominales diferentes.





tes hallazgos: fetos discordantes y síndrome de transfusión feto-fetal, oligohidramnios severo del feto en podálico derecho (figura 1).

El día anterior a la cirugía se tuvo los siguientes hallazgos: el feto 1 donador tenía un ponderado ecográfico de 599 g, con medidas ecográficas para diámetro biparietal (DBP) de 23 semanas 1 día, circunferencia de cráneo (CC) 23 semanas 1 día, circunferencia abdominal (CA) 22 semanas 5 días, longitud de fémur (LF) 23 semanas 2 días; mientras tanto, el feto receptor tuvo un ponderado ecográfico de 947 g, con medidas ecográficas para DBP 26 semanas 6 días, CC 26 semanas 0 días, CA 26 semanas 5 días y LF 26 semanas 0 días.

Figura 2. Identificación de vasos en cara fetal de la placenta.

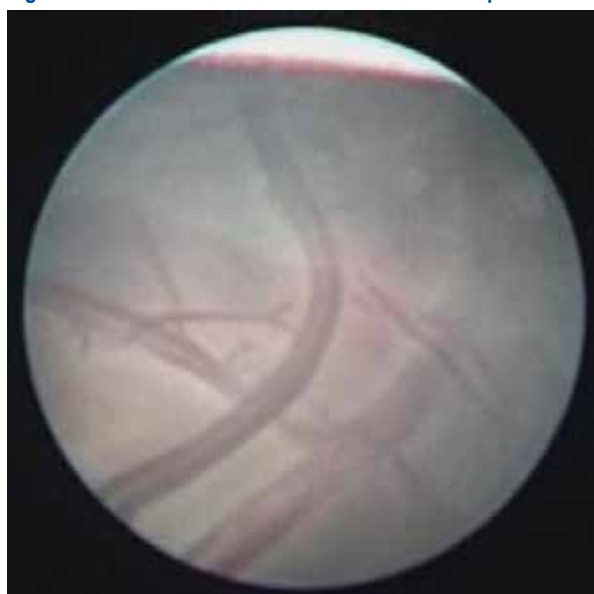
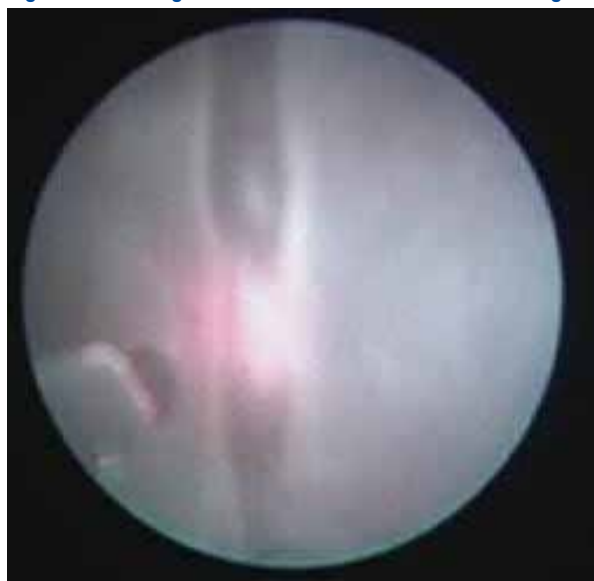

Figura 3. Fotocoagulación de anastomosis con láser de argón.



El procedimiento quirúrgico requirió de anestesia general, que duró 65 minutos. Se visualizó la cara fetal de la placenta, que estuvo en posición posterior. El fetoscopio ingresó en el saco del feto receptor, después de identificar el cordón umbilical y hacer el seguimiento de todos los vasos de la superficie de la placenta; se identificó el vaso que atravesaba hacia la cavidad del feto donador, el cual fue fotocoagulado con el láser argón a 30 w.

La paciente tuvo un postoperatorio sin intercurencia alguna, dándosele de alta luego de seis días de la cirugía.

No hubo complicaciones maternas intraoperatorias, ni en el postoperatorio en el corto plazo; no se produjeron signos clínicos ni de laboratorio de corioamnionitis o desprendimiento de placenta.

Estando la gestante en su domicilio, presentó rotura prematura de membranas, motivo por el cual fue hospitalizada, al evidenciarse dinámica uterina, y estando con una gestación de 31 semanas y 2 días fue programada para una cesárea de emergencia, siendo los hallazgos los de recién nacidas vivas de 1 321 g y 1 140 g, quienes fueron dadas luego de alta en franca evolución favorable. Los controles posteriores de las neonatas fueron favorables.

DISCUSIÓN

Los resultados descritos coinciden con los de la literatura, si bien es cierto que en la experiencia de nuestro servicio de ginecoobstetricia hemos adaptado el fetoscopio y el láser de argón a trocates de 5 y 3 mm, respectivamente. La cirugía convencional propone usar un solo trocar de 3 mm, que permita introducir el fetoscopio y láser a la vez.

En el caso presentado, se cumplió con el objetivo de convertir la situación de monocorionicidad en cuanto a las comunicaciones vasculares, en una situación de dicorionicidad. La interrupción de las anastomosis placentarias condujo a la interrupción de las alteraciones del STFF^(7,8) y, por lo tanto, a la solución de problemas ya instaurados en ambos fetos, con crecimiento del feto más pequeño, tendencia a la normalización de los volúmenes de líquido amniótico en cada saco amniótico y aparición de la vejiga del feto donador, los cuales comenzaron a evidenciarse a la tercera semana del procedimiento.



De este modo es que la identificación fetoscópica y coagulación láser de las anastomosis placentarias fue el tratamiento de elección realizado en nuestro servicio.

Luego de los resultados, podemos con optimismo tener la expectativa de ofrecer a las gestantes con STFF más de 90% de sobrevida⁽⁶⁾.

Debe considerarse que el estado de prematuridad influirá decisivamente en el pronóstico de sobrevida de los gemelos

En conclusión, la atención prenatal adecuada permite identificar y proponer medidas que disminuyan la tasa de morbimortalidad perinatal. La fotocoagulación con láser de argón es el procedimiento de elección para el STFF. Los resultados nos permiten proponer a las gestantes con STFF esta intervención quirúrgica, en nuestro hospital.

REFERENCIAS BIBLIOGRÁFICAS

1. Bebbington M. Twin-to-twin transfusion syndrome: current understanding of pathophysiology, in-utero therapy and impact for future development. *Semin Fetal Neonatal Med.* 2010;15:15-20.
2. Goldberg J. Gene therapy. En: Fisk and Moise, Ed. *Fetal therapy.* Cambridge University Press. 1997.
3. Slaghekke F, Kist WJ, Oepkes D, Pasma SA, Middeldorp JM, Klumper FJ, et al. Twin anemia-polycythemia sequence: diagnostic criteria, classification, perinatal management and outcome. *Fetal Diagn Ther.* 2010;27:181-90.
4. Chalouhi G, Essaoui M, Stirnemann J, Quibel T, Deloison B, Salomon L, et al. Laser therapy for twin-to-twin transfusion syndrome (TTTS). *Prenat Diagn.* 2011;31:637-46.
5. Gratacós E, Deprest J. Current experience with fetoscopy and the Eurofoetus registry for fetoscopic procedures. *Eur J Obstet Gynecol Reprod Biol.* 2000;92:151-9.
6. Lopriore E, Nagel HT, Vandenbussche FP, Walther FJ. Long-term neurodevelopmental outcome in twin-to-twin transfusion syndrome. *Am J Obstet Gynecol.* 2003;189:1314-9.
7. Senat MV, Deprest J, Bulvain M, Paupe A, Winer N, Ville Y. Endoscopic laser surgery versus serial amnioreduction for severe twin-to-twin transfusion syndrome. *N Engl J Med.* 2004;351:136-44.
8. Hecher K, Diehl W, Zikulnig L, Vetter M, Hackeloer BJ. Endoscopic laser coagulation of placental anastomoses in 200 pregnancies with severe mid-trimester twin-to-twin transfusion syndrome. *Eur J Obstet Gynecol Reprod Biol.* 2000;92:135-9.