

CASO CLÍNICO

CASE REPORT

1. Servicio de Obstetricia y Ginecología, Maternidad "Dr. Nerio Beloso", Hospital Central "Dr. Urquinaona", Maracaibo, Estado Zulia, Venezuela.
 - a Médica cirujana, Residente del Postgrado de Ginecología y Obstetricia
 - b Doctor en Ciencias Médicas, Especialista en Ginecología y Obstetricia

Declaración de aspectos éticos

Reconocimiento de autoría: Todos los autores declaran que han realizado aportes a la idea, diseño del estudio, recolección de datos, análisis e interpretación de datos, revisión crítica del contenido intelectual y aprobación final del manuscrito que estamos enviando.

Responsabilidades éticas: Protección de personas. Los autores declaran que los procedimientos seguidos se conformaron a las normas éticas del comité de experimentación humana responsable y de acuerdo con la Asociación Médica Mundial y la Declaración de Helsinki.

Confidencialidad de los datos: Los autores declaran que han seguido los protocolos del Hospital Central "Dr. Urquinaona" sobre la publicación de datos de pacientes.

Derecho a la privacidad y consentimiento informado: Los autores han obtenido el consentimiento informado de los pacientes y/o sujetos referidos en el artículo. Este documento obra en poder del autor de correspondencia.

Financiamiento: Los autores certifican que no han recibido apoyos financieros, equipos, en personal de trabajo o en especie de personas, instituciones públicas y/o privadas para la realización del estudio.

Conflicto de intereses: Los autores declaran no tener ningún conflicto de intereses.

Recibido: 15 julio 2016

Evaluado: 23 agosto 2016

Aceptado: 3 setiembre 2016

Correspondencia:

Dr. Eduardo Reyna-Villasmil.

📍 Hospital Central "Dr. Urquinaona".
Final Av. El Milagro, Maracaibo, Estado Zulia, Venezuela

☎ 584162605233.

✉ sippenbauch@gmail.com

Citar como: Carvallo-Tapia C, Torres-Cepeda D, Reyna-Villasmil E. Tuberculosis peritoneal simulando carcinoma de ovario. Rev Peru Ginecol Obstet. 2017;63(1):103-107.

Tuberculosis peritoneal simulando carcinoma de ovario

Peritoneal tuberculosis mimicking ovarian carcinoma

Cristina Carvallo-Tapia^{1,a}, Duly Torres-Cepeda^{1,b}, Eduardo Reyna-Villasmil^{1,b}

RESUMEN

La tuberculosis peritoneal es una ubicación extrapulmonar común en mujeres, con características similares a neoplasias malignas ováricas avanzadas. Es difícil de diagnosticar debido a que produce ascitis masiva y crecimiento peritoneal marcado, similar a la carcinomatosis. Se necesitan estudios patológicos y cultivos bacterianos para confirmarlo, ya que no existen hallazgos clínicos, de laboratorio o radiológicos patognomónicos para la patología. El tratamiento temprano generalmente tiene un buen pronóstico. Se presenta un caso de tuberculosis peritoneal con la triada clásica (ascitis similar a carcinoma ovárico en etapas avanzadas, tumores abdominopélvicos y aumento de las concentraciones séricas de CA-125). La laparotomía mostró nódulos abdominales-peritoneales con inflamación granulomatosa. La paciente inició tratamiento y, durante el seguimiento, los síntomas al igual que las concentraciones de CA-125 normalizaron.

Palabras clave. Tuberculosis Peritoneal; Neoplasia Ovárica Maligna; Tumores Abdominopélvicos; Carcinomatosis Peritoneal.

ABSTRACT

Peritoneal tuberculosis is a common extrapulmonary site in females, mimicking an advanced ovarian malignancy. It is difficult to diagnose because it may produce massive ascites, and a gross peritoneal appearance similar to carcinomatosis. It requires confirmation by pathological studies and bacterial cultures, as there are not pathognomonic clinical, laboratory or radiologic findings. Early treatment usually is associated to good prognosis. A case of peritoneal tuberculosis with the classic triad (advanced-stage ovarian carcinoma-like ascites, abdominopelvic tumors and elevated serum CA-125 levels) is presented. Laparotomy showed abdominal and peritoneal nodules reported as granulomatous inflammation on biopsy. Patient started treatment and, on follow-up, symptoms and CA-125 levels normalized.

Keywords: Peritoneal Tuberculosis; Ovarian Malignancy; Abdominopelvic Tumors; Peritoneal Carcinomatosis.



INTRODUCCIÓN

La tuberculosis peritoneal (TP) es una enfermedad regional y crónica, generalmente secundaria a tuberculosis pulmonar avanzada, que adopta la forma localizada en el tejido linfoide, con localización frecuente en el peritoneo⁽¹⁾. El *Mycobacterium tuberculosis* puede localizarse en cualquier órgano de la cavidad abdominal, siendo el más frecuente el tracto gastrointestinal, seguido de los ganglios retroperitoneales.

La prevalencia global de la tuberculosis es desconocida, variando de 0,69% en Australia a 19% en India⁽²⁾. Los órganos pélvicos más comúnmente afectados son las trompas de Falopio (90%), ovarios (10 a 30%) y endometrio (50%). 80 a 90% de las pacientes afectadas tiene entre 20 y 40 años de edad⁽¹⁾. Además, puede considerarse como la tercera causa de ascitis, después de la cirrosis y las neoplasias.

Existen casos reportados de mujeres en que imita clínicamente tumoraciones ováricas malignas, acompañado de carcinomatosis peritoneal, por la presencia de un tumor anexial, ascitis y elevación significativa del CA-125 comúnmente empleado para el carcinoma de ovario⁽³⁾. El presente caso comunica la importancia de incluir a la TP dentro de los diagnósticos diferenciales de tumores epiteliales de ovario.

REPORTE DE CASO

Una paciente de 49 años, II gestas, II para, sin antecedentes de importancia consultó por presentar dolor abdominal tipo cólico y pérdida de peso de 8 kilogramos en los últimos dos meses. La paciente no estaba segura de la fecha de su última menstruación y no había presentado sangrado vaginal o cambios en los ciclos menstruales. Negaba fiebre, escalofríos o sudoración nocturna. Durante la exploración física se observó la presencia de un abdomen distendido con signos de ascitis. En la exploración pélvica bimanual se palpó tumoración en ambos anexos no dolorosos a la movilización, las cuales no podían ser palpadas por el abdomen debido a la ascitis.

La ecografía abdominopélvica reveló la presencia de ascitis, útero que medía 9 x 5 x 6 centímetros, ovario derecho de 3 x 2 x 3 centímetros con un quiste de 4 x 3 x 3 centímetros y

el ovario izquierdo medía 3 x 2 x 2 centímetros con un quiste de 2 x 1 x 1 centímetros. Ambos ovarios tenían apariencia papilar. La radiografía de tórax no mostró alteraciones. La tomografía abdominopélvica mostró hígado, bazo y riñones normales y la presencia de dos tumoraciones pélvicas; la del lado derecho medía 5 x 4 x 4 centímetros y la del lado izquierdo 3 x 3 x 2 centímetros, ambas con elementos sólidos-quísticos y septos de forma irregular. Además de la ascitis, nódulos linfáticos con centros de baja densidad y aumento de la densidad del epiplón mayor y el peritoneo. El preoperatorio incluyó hematología, exámenes de química de rutina, pruebas de funcionalismo renal y hepático, examen de orina y VIH, los cuales fueron todos normales. Los marcadores tumorales (gonadotropina coriónica, alfa fetoproteína y antígeno carcinoembriogénico) estaban dentro límites normales, excepto el CA-125 que presentaba valores de 235 UI/mL (valor normal < 35 UI/mL). Se realizó una paracentesis en la que el examen microscópico reveló la presencia de exudado inflamatorio con predominio de linfocitos y ausencia de células malignas. En vista de la presencia de las tumoraciones anexiales, ascitis y elevación de las concentraciones de CA-125, se consideró la posibilidad del diagnóstico de carcinoma ovárico.

En la laparoscopia se observó la presencia de líquido ascítico (aproximadamente 2 500 mL), múltiples adherencias y varios nódulos blanquecinos de aproximadamente 6 milímetros en la pared abdominal, peritoneo parietal, epiplón, asas intestinales y la tumoración en ambos anexos (figura 1). La biopsia transoperatoria reportó granulomas y necrosis caseosa compatible con TP (figura 2). La coloración Gram y de Ziehl Nielsen fueron negativas para *Mycobacterium tuberculosis* en los extendidos celulares y no se encontraron células malignas. Se realizó histerectomía abdominal total, salpingooforectomía bilateral, y omentectomía.

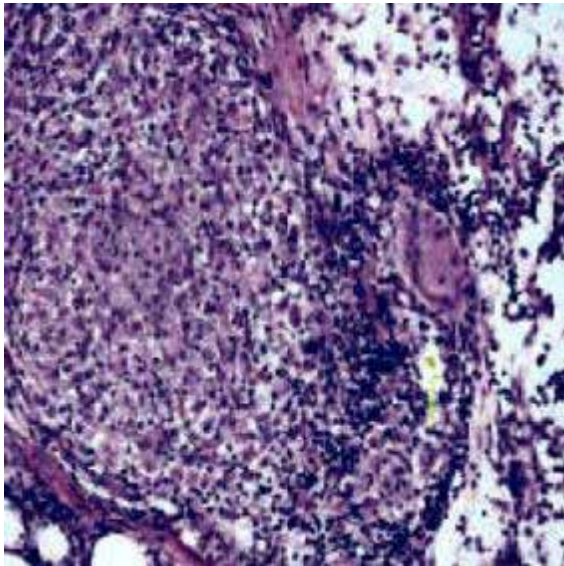
La paciente fue egresada al quinto día del postoperatorio. Debido a los hallazgos operatorios, la paciente inició tratamiento con rifampicina, isoniazida, pirazinamida y etambutol por 6 meses. Un año después de la cirugía la paciente se mantiene asintomática y las concentraciones de CA-125 se encontraban en 23 UI/mL.



FIGURA 1. NÓDULOS BLANQUECINOS QUE SE OBSERVAN EN LA PELVIS SOBRE VEJIGA, FONDO DE SACO DE DOUGLAS Y RECTO.

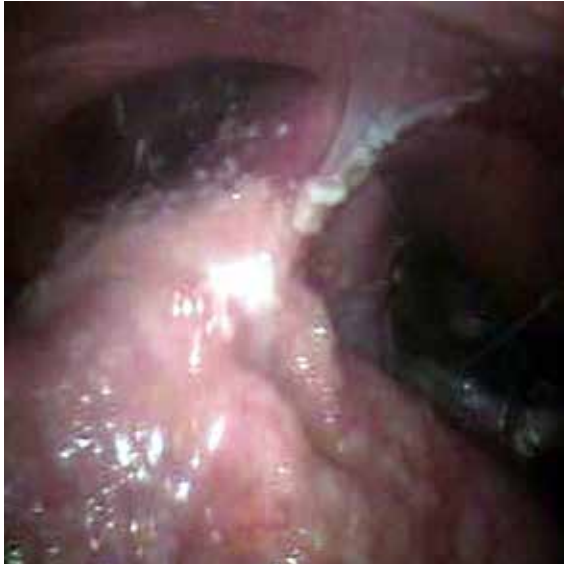

FIGURA 2. IMAGEN MICROSCÓPICA (100X) CON TINCIÓN DE ZIEHL NIELSEN QUE MUESTRA GRANULOMAS BIEN FORMADOS CON CÉLULAS GIGANTES MULTINUCLEADAS E HISTIOCITOS EN LA PERIFERIA.



DISCUSIÓN

La TP es el resultado de la reactivación y diseminación hematógena de focos latentes, fundamentalmente de un foco primario pulmonar que pudo haber sanado y no ser radiológicamente aparente. Conocida como 'la gran simuladora', la tuberculosis imita una gran cantidad de patologías y en su variante peritoneal puede comportarse clínicamente como cualquier otra enfermedad abdominal. En algunos casos, si no

se la sospecha, puede pasarse por alto su diagnóstico o diferirse indefinidamente, lo cual repercute en forma significativa en la morbilidad y mortalidad⁽⁴⁾. Clínicamente, es una enfermedad insidiosa de larga evolución cuyos síntomas y signos más frecuentes son fiebre, ascitis, dolor abdominal y pérdida de peso. Se han descrito numerosos factores de riesgo para el desarrollo de esta enfermedad, como infección por virus de inmunodeficiencia humana, cirrosis hepática, diálisis peritoneal, alcoholismo, diabetes, uso de corticoides sistémicos, pero se ha descrito que hasta en 20% de los casos no se presenta un factor identificable⁽¹⁾.

La TP tiene tres formas de presentación: ascítica, fibrocásica y fibroadhesiva.

- La forma ascítica, como se observó en el presente caso, generalmente se manifiesta por febrículas, que de ordinario pasan inadvertidas. El líquido ascítico puede ir en aumento lentamente hasta producir clara distensión abdominal. Se observa la existencia de un abundante líquido generalmente serofibrinoso y a veces fibrinopurulento o hemorrágico, y un número variable de pequeñas granulaciones fímicas (tubérculos miliares) diseminadas por toda la superficie de la serosa, mesenterio y epiplón. Los ganglios intraabdominales, en especial los mesentéricos y los íleocecales, suelen ser asientos de lesiones tuberculosas evidentes.
- La forma fibrocásica se produce a consecuencia de ulceraciones intestinales o de la calcificación de tubérculos hepáticos o esplénicos. El abdomen resulta un 'tablero de ajedrez', por las asas intestinales adheridas que alternan con zonas de timpanismo y submatidez. Con frecuencia, es consecutiva a la ascítica, observándose tumoraciones formadas por las asas intestinales reunidas por las adherencias entre las que se reconocen nódulos caseosos reblandecidos. El epiplón se encuentra infiltrado y retraído.
- La fibroadhesiva está caracterizada por la intensidad del proceso plástico; se observan múltiples adherencias fibrosas que se fijan las asas intestinales y a las paredes abdominales, acompañado de retracción e induración tanto del epiplón como del mesenterio.



Los signos y síntomas asociados generalmente con el carcinoma de ovario incluyen distensión abdominal, ascitis y tumoraciones anexiales o pélvicas⁽⁵⁾. Muchas de estas mujeres son sometidas a cirugías radicales por la dificultad de establecer el diagnóstico preoperatorio definitivo de cáncer ovárico y el bajo valor predictivo de la citología del líquido ascítico⁽⁶⁾. Sin embargo, el carcinoma de ovario es raro antes de la cuarta década de la vida. La tuberculosis abdominal puede presentarse con manifestaciones clínicas similares, con la mayoría de los casos diagnosticados durante la cirugía⁽⁷⁾.

Aunque existen algunos signos sugestivos de TP en la ecografía y la tomografía, estas técnicas no tienen la suficiente sensibilidad y especificidad para realizar el diagnóstico exacto. Los estudios de imágenes pueden ser útiles para evitar errores clínicos y exploraciones quirúrgicas innecesarias. Los hallazgos ecográficos consisten en ascitis de gran volumen separados por septos o membranas, engrosamiento de la válvula ileal, adherencias mesentéricas y linfadenopatías^(8,9). La tomografía puede mostrar cambios morfológicos similares a los encontrados en un cáncer de ovario, tales como carcinomatosis, engrosamiento peritoneal, nódulos linfáticos con centros de baja densidad y linfadenopatía^(8,10). Sin embargo, la presencia de un engrosamiento peritoneal irregular y nodular es más característica de carcinomatosis, mientras que un mínimo engrosamiento y superficie lisa apoyan más el diagnóstico de TP⁽¹¹⁾.

El CA-125 carece de especificidad y sus concentraciones están elevadas en varias condiciones, incluyendo la tuberculosis⁽¹²⁾. Se ha demostrado que los valores superiores a 1 000 UI/mL se correlacionan con malignidad⁽¹³⁾. Sin embargo, existen reportes de casos de tuberculosis peritoneal con concentraciones superiores de 1 081 UI/mL⁽¹⁴⁾. Esto significa que las concentraciones absolutas de CA-125 no son definitivas para determinar la presencia de lesiones malignas. Los valores de este marcador pueden ser útiles para establecer la eficacia del tratamiento antituberculoso⁽¹⁰⁾. Otros marcadores tumorales tienen valor limitado en las pacientes premenopáusicas debido a que muchas condiciones benignas pueden causar su elevación, como la endometriosis, síndrome de Meigs e hiperestimulación ovárica⁽¹⁵⁾. Un resultado positivo de la prueba cutánea con derivados proteicos purificados es

en ocasiones indicativo de tuberculosis, pero no puede utilizarse como diagnóstica para TP, debido a que no siempre indica la presencia de infección⁽²⁾. El diagnóstico transoperatorio también puede ser difícil debido a que la apariencia macroscópica de la TP es similar a los estadios avanzados del carcinoma de ovario. Existen reportes de pacientes que han sido sometidas a cirugías extensas innecesarias⁽¹⁶⁾.

Aunque los procedimientos diagnósticos invasivos como no invasivos tienen ventajas, la sospecha clínica es aun el primer paso para el diagnóstico de la TP⁽³⁾. Las pruebas no invasivas como la prueba en piel con tuberculina, la radiografía de tórax o la determinación rápida y el cultivo de líquido ascítico generalmente son insuficientes para el diagnóstico. Solo 15 a 20% de los pacientes con TP tienen evidencia radiográfica de tuberculosis pulmonar activa en la radiografía de tórax, por lo que se necesita un alto índice de sospecha en una población de baja prevalencia⁽¹⁷⁾.

El diagnóstico exacto solo puede realizarse por examen del líquido ascítico y/o biopsia de las lesiones intraabdominales. El dato macroscópico característico es la presencia de nódulos blanquecinos de aproximadamente 5 milímetros de diámetro esparcidos sobre el peritoneo y las vísceras, que se observan durante la laparotomía. La reacción granulomatosa crónica es sugestiva de TP. El líquido ascítico presenta en forma característica un alto contenido de proteínas y linfocitos. La identificación de *Mycobacterium tuberculosis* es positiva en menos de 3% de los casos. Por esta razón, la visualización de las lesiones por métodos quirúrgicos y la toma de biopsias son de gran importancia para el diagnóstico⁽¹⁸⁾.

Los criterios para un diagnóstico definitivo son dados por: 1) demostración del bacilo (coloración de Ziehl-Nielsen), 2) cultivo positivo del *Mycobacterium tuberculosis* o, 3) confirmación con reacción de cadena de polimerasas para la secuencia de genes que son específicos para el complejo del *Mycobacterium tuberculosis*. La sensibilidad de la prueba alcanza el 95% en los pacientes con determinaciones positivas, pero, en contraste, es baja (48%) en los casos con determinaciones negativas⁽¹⁾.

Se ha comprobado que el incremento en las concentraciones de adenosindesaminasa en el



líquido ascítico (valor de corte de 33 UI/L) tiene una alta sensibilidad (100%) y especificidad (95%) para la detección de la presencia del bacilo⁽¹⁹⁾. Las altas concentraciones y las variaciones de este en respuesta al tratamiento antituberculoso pueden ayudar a disminuir la necesidad del uso de procedimientos diagnósticos invasivos que son potencialmente peligrosos. Sin embargo, cifras elevadas de adenosindesaminasa, por sí solas, no sustituyen al diagnóstico microbiológico o histológico.

El manejo incluye un esquema con tratamiento continuo por 6 a 9 meses con periodos cortos de combinación de tratamientos⁽²⁰⁾. El carcinoma de ovario continúa siendo la primera posibilidad diagnóstica y, para este propósito, la laparoscopia con obtención de tejido de la tumoración para estudio anatomopatológico es una cirugía mínimamente invasiva para realizar el diagnóstico diferencial. Sin embargo, algunas veces los pacientes presentan complicaciones agudas y necesitan cirugía de emergencia.

REFERENCIAS BIBLIOGRÁFICAS

- Pattanayak S, Behuria S. Is abdominal tuberculosis a surgical problem? *Ann R Coll Surg Engl*. 2015;97(6):414-9. doi: 10.1308/rcsann.2015.0010.
- Gan H, Mely M, Zhao J, Zhu L. An analysis of the clinical, endoscopic, and pathologic features of intestinal tuberculosis. *J Clin Gastroenterol*. 2016;50(6):470-5. doi: 10.1097/MCG.0000000000000514.
- Lin JH, Wang WJ, Yang HY, Cheng MH, Huang WH, Lin CY, Lee SY, Yen TH. Non-tuberculous and tuberculous mycobacterial peritonitis in peritoneal dialysis patients. *Ren Fail*. 2014;36(7):1158-61. doi: 10.3109/0886022X.2014.918842.
- Chen HL, Wu MS, Chang WH, Shih SC, Chi H, Bair MJ. Abdominal tuberculosis in southeastern Taiwan: 20 years of experience. *J Formos Med Assoc*. 2009;108(3):195-201. doi: 10.1016/S0929-6646(09)60052-8.
- Shazly SA, Laughlin-Tommaso SK, Dowdy SC, Famuyide AO. Staging for low malignant potential ovarian tumors: a global perspective. *Am J Obstet Gynecol*. 2016;215(2):153-68.e2. doi: 10.1016/j.ajog.2016.04.035.
- Jung EY, Hur YJ, Lee YJ, Han HS, Sang JH, Kim YS. Peritoneal carcinomatosis mimicking a peritoneal tuberculosis. *Obstet Gynecol Sci*. 2015 (4);58:69-72. doi: 10.5468/ogs.2015.58.1.69.
- Akhan SE, Bastu E, Gungor-Ugurlucan F, Iyibozkurt AC, Topuz S. A deceiving disease in women for clinicians: peritoneal tuberculosis. *Clin Exp Obstet Gynecol*. 2014;41(2):132-4.
- Ulusoy AN, Karabacak I, Dicle K, Kefeli M, Tosun M, Cektinkaya M, Alper T, Ustun C. Peritoneal tuberculosis in premenopausal patients with elevated serum CA 125. *Arch Gynecol Obstet*. 2010;282(6):639-42. doi: 10.1007/s00404-009-1283-x.
- Tongsong T, Sukpan K, Wanapirak C, Sirichotiyakul S, Tongprasert F. Sonographic features of female pelvic tuberculous peritonitis. *J Ultrasound Med*. 2007;26(1):77-82.
- Charoensak A, Nantavithya P, Apisarntharak P. Abdominal CT findings to distinguish between tuberculous peritonitis and peritoneal carcinomatosis. *J Med Assoc Thai*. 2012;95(11):1449-56.
- Yebouet E, Olivier MM, Kouli S, Bankole SR. Ovarian tuberculosis mimicking a malignant tumour. *Afr J Paediatr Surg*. 2015;12(2):155-7. doi: 10.4103/0189-6725.160438.
- Granato T, Midulla C, Longo F, Colaprisca B, Frati L, Anastasi E. Role of HE4, CA72.4, and CA125 in monitoring ovarian cancer. *Tumour Biol*. 2012;33(5):1335-9. doi: 10.1007/s13277-012-0381-8.
- Miralles C, Orea M, España P, Provencio M, Sánchez A, Cantos B, et al. Cancer antigen 125 associated with multiple benign and malignant pathologies. *Ann Surg Oncol*. 2003;10(2):150-4.
- Kulshreshtha D, Raj G, Singh S, Maurya PK, Singh AK, Thacker AK. Elevated CA-125 in disseminated tuberculosis: a case report. *QJM*. 2015;108(9):729-30. doi: 10.1093/qjmed/hcu223.
- Ilhan AH, Durmuşoğlu F. Case report of a pelvic-peritoneal tuberculosis presenting as an adnexial mass and mimicking ovarian cancer, and a review of the literature. *Infect Dis Obstet Gynecol*. 2004;12(2):87-9.
- Fillion A, Ortega-Deballon P, Al-Samman S, Briault A, Brigand C, Deguelte S, Germain A, Hansmann Y, Pelascini E, Rabaud C, Chavanet P, Piroth L. Abdominal tuberculosis in a low prevalence country. *Med Mal Infect*. 2016;46(3):140-5. doi: 10.1016/j.medmal.2016.02.003.
- Samples J, Meyers MO. Diagnostic difficulties associated with peritoneal tuberculosis. *Am Surg*. 2012;78(8):E381-2.
- Abdelaal A, Alfkey R, Abdelaziem S, Abunada M, Alfaky A, Ibrahim WH, Toro A, Di Carlo I. Role of laparoscopic peritoneal biopsy in the diagnosis of peritoneal tuberculosis. A seven-year experience. *Chirurgia (Bucur)*. 2014;109(3):330-4.
- Volpi E, Calgaro M, Ferrero A, Viganò L. Genital and peritoneal tuberculosis: potential role of laparoscopy in diagnosis and management. *J Am Assoc Gynecol Laparosc*. 2004;11(2):269-72.
- Rawal T, Butani S. Combating tuberculosis infection: a forbidding challenge. *Indian J Pharm Sci*. 2016;78(1):8-16.