

1. Instituto Latinoamericano de Salud Reproductiva (ILSAR), Lima, Perú
2. Universidad de Carabobo, Venezuela
3. Universidad de Cincinnati, Ohio, EE. UU.
4. Instituto de Medicina Genética, Lima, Perú

Financiamiento: propio del autor

Conflicto de intereses: el autor declara no tener conflicto de intereses con el presente artículo

Recibido: 13 julio 2018

Aceptado: 24 julio 2018

Correspondencia:

✉ moiseshuamang@hotmail.es

Citar como: Huamán Guerrero M, Sosa Olavarría A, Huamán Joo M, Díaz Kuan A. Hígroma quístico retroucal como marcador de anomalías cromosómicas en el primer trimestre de la gestación. Rev Peru Ginecol Obstet. 2018;64(3):331-335

Hígroma quístico retroucal como marcador de anomalías cromosómicas en el primer trimestre de la gestación

Retronuchal cystic hygroma in the first trimester of pregnancy as a marker of chromosomal abnormalities

Moisés Huamán Guerrero¹, Alberto Sosa Olavarría², Moisés Huamán J³, Alicia Díaz K⁴

DOI: <https://doi.org/10.31403/rpgo.v64i2093>

ABSTRACT

Background: Nuchal cystic hygroma is the most frequently identified marker of chromosomal anomalies during first trimester screening. **Objective:** To determine the association of the nuchal cystic hygroma with chromosomal anomalies diagnosed with karyotyping done between the first and second trimesters of pregnancy. **Design:** Retrospective study. **Setting:** Instituto Latinoamericano de Salud Reproductiva (ILSAR), Lima, Peru. **Patients:** Fetuses with nuchal cystic hygroma. **Methods:** The data were obtained from the ILSAR database between August 2007 and May 2018, the cases diagnosed by ultrasound from week 11 to 13.6. Nuchal cystic hygroma was defined as the presence of septated liquid content in the nuchal axial section with a thickness above the 95th percentile value for increased nuchal translucency value for the crown-rump length. The karyotype was obtained between the first and second trimesters from material collected by chorionic villus sampling (BVS) or amniocentesis (AMC). Main outcome measures: Karyotyping results were compared between cases with cystic hygroma alone and cases with cystic hygroma in addition to another marker. **Results:** Out of 459 invasive procedures performed in fetuses with high risk for chromosomal anomalies based on the Fetal test database of Spain, there were 162 cases of chromosomal anomalies (35.3%), and 104 cases of nuchal cystic hygroma (22.7%). Nuchal cystic hygroma was associated with a higher frequency of chromosomal abnormalities, compared to fetuses without cystic hygroma (52.9% vs. 30.1%; $p < 0.001$). Out of 61 cases of hygroma alone, 42.3% had chromosomal anomalies, and when the hygroma was associated with other markers (fetal hydrops, abnormal ductus venosus, heart disease), 65.1% had chromosomal abnormalities. There was a statistically significant difference ($p = 0.003$) for the presence of monosomy X between the group with cystic hygroma alone and the group with hygroma and fetal hydrops. There was no difference in hygroma thickness between the groups with and without chromosomal abnormalities. **Conclusions:** Nuchal cystic hygroma is a risk marker with high predictive value for chromosomal abnormalities, and its identification during prenatal screening may be considered an indication to a diagnostic test. When cystic hygroma is associated to flow abnormalities of the ductus venosus or fetal hydrops, chromosomal abnormalities significantly increase. The hygroma associated with hydrops was primarily linked to monosomy X, while the hygroma associated with abnormal flow velocity waveforms of the ductus venosus was linked to trisomy 21.

Key words: Nuchal cystic hygroma, Genetic amniocentesis, Chorionic villus sampling, Prenatal diagnosis of chromosomal anomalies.

RESUMEN

Antecedentes. El hígroma quístico retroucal es el marcador de anomalías cromosómicas identificado con mayor frecuencia en el tamizaje del primer trimestre. **Objetivo.** Evaluar la asociación del hígroma quístico retroucal y anomalías cromosómicas diagnosticadas con el cariotipo, entre el primer y segundo trimestre del embarazo. **Diseño.** Estudio retrospectivo. **Institución.** Instituto Latinoamericano de Salud Reproductiva (ILSAR), Lima, Perú. **Pacientes.** Fetos con hígroma quístico retroucal. **Método.** Estudio de fetos con hígroma quístico retroucal, obtenidos de la base de datos de ILSAR, entre agosto del 2007 y mayo del 2018, diagnosticados por ecografía entre las 11 y 13,6 semanas. El hígroma quístico retroucal se definió como la presencia de contenido líquido tabicado en el corte axial retroucal con un grosor mayor al percentil 95 del valor de translucencia nuchal aumentada para la longitud corona-nalga. Se obtuvo el cariotipo entre el primer y segundo trimestre en material obtenido por biopsia de vellosidades coriales (BVC) o amniocentesis (AMC). **Principales medidas de resultados.** Los resultados del cariotipo fueron comparados entre los casos de hígroma quístico solo y los casos que tuvieron hígroma y adicionalmente otro marcador. **Resultados.** De un total de 459 procedimientos invasivos realizados en fetos con alto riesgo para anomalías cromosómicas en base al *Fetal test* de España, hubieron 162 casos de anomalías cromosómicas (35,3%) y se identificó 104



casos de higroma quístico retroucal (22s7%). El hallazgo de higroma quístico retroucal se asoció con mayor presencia de anomalías cromosómicas, comparado con los fetos sin higroma quístico (52,9% vs. 30,1%; $p < 0,001$). De 61 casos de higroma solo, 42,3% tenían anomalía cromosómica, y cuando el higroma estaba asociado a otros marcadores (*hidrops* fetal, ductus venoso anormal, cardiopatía, ausencia de hueso nasal), hubo 65,1% de anomalías cromosómicas. Hubo diferencia estadística significativa ($p = 0,003$) para la presencia de monosomía X, entre el grupo con higroma solo y el de higroma + *hidrops* fetal. No hubo diferencia en el grosor del higroma entre el grupo con y sin anomalía cromosómica. **Conclusiones.** El higroma quístico retroucal es un marcador de riesgo con alto valor predictivo para anomalías cromosómicas. Su identificación en el tamizaje prenatal podría ser indicación para recomendar una prueba diagnóstica. Cuando se asocia a anormalidad del flujo del ductus venoso o *hidrops* fetal, aumentan significativamente las anomalías cromosómicas. El higroma asociado con *hidrops* se vinculó mayoritariamente a la monosomía X, mientras que el higroma asociado con onda de velocidad de flujo-OVF de ductus venoso anormal a la trisomía 21. **Palabras clave.** Higroma quístico retroucal, amniocentesis genética, biopsia de vellosidades coriales, diagnóstico prenatal de anomalías cromosómicas.

INTRODUCCIÓN

Las anomalías cromosómicas son la primera causa de pérdidas embrionarias y fetales tempranas. En los abortos espontáneos se han encontrado múltiples anomalías, siendo las más frecuentes las trisomías, poliploidías, monosomías⁽¹⁾, espectro que aumenta con el estudio de las microdeleciones⁽²⁾.

Está ampliamente sustentada la necesidad del tamizaje, desde el primer trimestre, del riesgo para estas anomalías, utilizando los marcadores ecográficos, los marcadores bioquímicos y el ADN fetal en sangre materna, aunque este último, por su costo está alejado de la mayoría de gestantes de nuestro medio. El objetivo de estas pruebas es identificar con la mayor precisión al grupo de gestantes a las que se recomendaría una prueba diagnóstica, lo que conlleva un procedimiento invasivo que no siempre es aceptado por la paciente, por múltiples razones, que incluyen los costos y el temor al procedimiento, a pesar de que estudios actuales muestran complicaciones por debajo del 0,4% para la biopsia de vellosidades coriales (BVC) o amniocentesis (AMC)⁽³⁻⁸⁾.

En el año 2012 publicamos un estudio en el que demostramos que el higroma quístico retroucal es una entidad diferente a la translucencia nucal aumentada, porque tienen diferente etiopatogenia, diferente patrón histológico e inmu-

nohistoquímico, patrón ecográfico, correlación con anomalías cromosómicas y cardiopatías, diferente evolución en el feto^(9,10), y puede ser identificado por ecografía desde las 9 semanas de gestación⁽¹¹⁾. Es posible que el drenaje anormal de los sacos linfáticos retroucales causado por el desarrollo lento de los vasos linfáticos y el drenaje al sistema venoso, puedan tener diferente etiopatogenia que el de los sacos linfáticos yugulares, lo que explicaría la aparente controversia^(12,13).

El valor predictivo de este marcador es alto para anomalías cromosómicas^(1,2). Además correlaciona con microdeleciones y otras anomalías genéticas moleculares identificadas por pruebas de micro *array*⁽²⁾.

En este artículo, evidenciamos que más de la mitad de fetos con higroma quístico retroucal tuvieron anomalías cromosómicas, siendo la correlación más fuerte cuando el higroma se asocia a ductos venoso con flujo anormal e *hidrops* fetal.

MÉTODOS

Se realizó un estudio retrospectivo longitudinal, analizando los resultados de 459 procedimientos invasivos realizados entre el agosto de 2007 y mayo de 2018, obtenidos de la base de datos de ILSAR, de los cuales 162 (35,3%) tuvieron anomalías cromosómicas (tablas 1 y 2). Del total de casos, 104 fueron realizados debido a la presencia de higroma quístico retroucal que fue identificado en los fetos que tenían 'translucencia nucal' por encima del 95 percentil para la longitud corona-nalga, en los que se realizó un corte axial a ese nivel de la nuca, identificándose la imagen anecoica septada que corresponde al higroma quístico retroucal (figuras 1 y 2). La prueba diagnóstica fue el cariotipo obtenido por el cultivo de vellosidades coriales o líquido amniótico, luego de los procedimientos habituales de asesoría y aceptación a través del consentimiento informado.

Se analizaron estadísticamente los resultados del cariotipo, considerando el grupo portador de higroma retroucal solo, y los que estaban asociados a otros marcadores de riesgo para anomalías cromosómicas. Se comparó la presencia de monosomía X entre el grupo con higroma solo y el que estaba asociado a *hidrops*



Tabla 1. DIAGNÓSTICO CITOGÉNÉTICO PRENATAL.

	Nº	Nº Anomalías cromosómicas	% Detectadas
Amniocentesis	367 (80%)	117	31,9
Biopsia de vellosidades coriales	92 (20%)	45	48,9
Total	459 (100%)	162	35,5

Tabla 2. ANOMALÍAS CROMOSÓMICAS.

Anomalía cromosómica	No	%
T21	77	47,5
T18	39	24,1
Monosomía X	22	13,6
T13	8	4,9
Mosaicismo	5	3,1
Otras	11	6,8
Total	162	100%

Figura 1. HIGROMA QUÍSTICO RETRONUCAL.

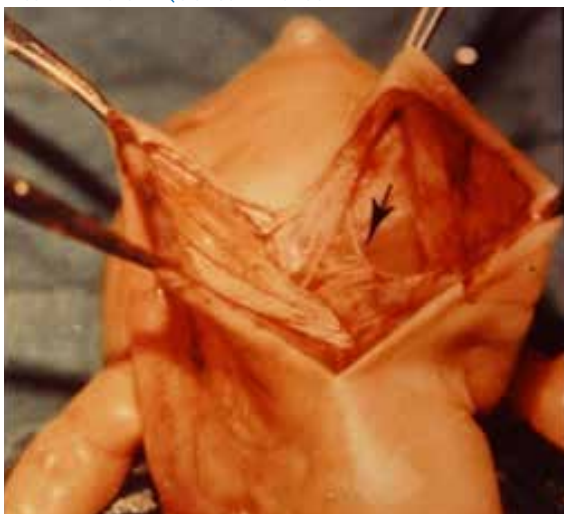
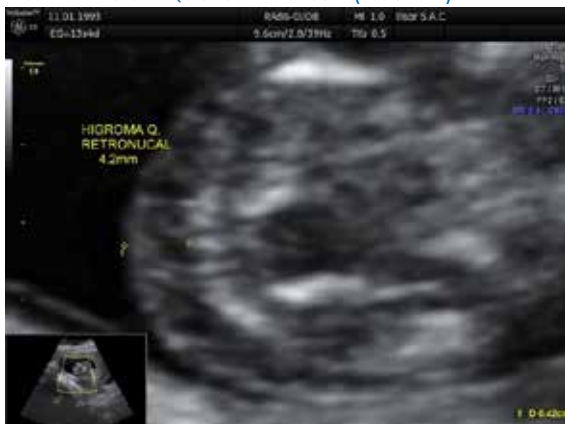

Figura 2. HIGROMA QUÍSTICO RETRONUCAL (ECOGRAFÍA).



fetal, utilizando la prueba de comparación de proporciones.

El grosor del higroma medido en los casos de anomalías cromosómicas, fue comparado con los que no tenían la anomalía aplicando la prueba no paramétrica de Mann Whitney.

RESULTADOS

De los 104 fetos con higroma retroucal, en 55 (53%) hubieron anomalías cromosómicas: T21 (50,9%), T18 (20%), XO (20%), T13 (7,3%), mosaicismo (1,8%).

El higroma quístico retroucal como marcador único fue indicación para cariotipo en 61 fetos (58,7%); se encontraron 27 anomalías cromosómicas (42,3%): T21 (51,9%), T18 (25,9%), XO (14,8%), otros (7,4%) (figuras 1 y 2).

De 43 fetos con higroma retroucal más otro marcador asociado, hubieron 15 fetos con higroma más hidrops; en 10 de ellos hubo anomalía cromosómica (66,7%), encontrándose la monosomía X en 75% de fetos femeninos (tabla 3).

En 15 fetos, el higroma se asoció a onda de velocidad de flujo (OVF) anormal del ductus venoso (IP mayor del 95 percentil, onda A ausente o negativa), y en 80% hubieron anomalías cromosómicas, 58,3% de ellas T21 (tabla 4).

En 6 fetos, el higroma se asoció con cardiopatía; de ellos 2 tuvieron anomalía cromosómica, T21 y T13.

En 4 fetos el higroma se asoció a ausencia de hueso nasal, 3 de ellos tuvieron T21.

No se encontró diferencia estadística significativa en el grosor del higroma retroucal entre el grupo que tuvo anomalía cromosómica del que no la tuvo (figura 3).

DISCUSIÓN Y COMENTARIOS

Existen diversas estrategias para cuantificar el riesgo fetal para anomalías cromosómicas, utilizando marcadores de riesgo epidemiológicos (edad materna, antecedente de fetos con anomalías cromosómicas, otros), marcadores bioquímicos de primer o segundo trimestre, marcadores ecográficos de 11 a 13,6 semanas



TABLA 4. HIGROMA QUÍSTICO RETRONUCAL MÁS OTRO MARCADOR Y ANOMALÍAS CROMOSÓMICAS.

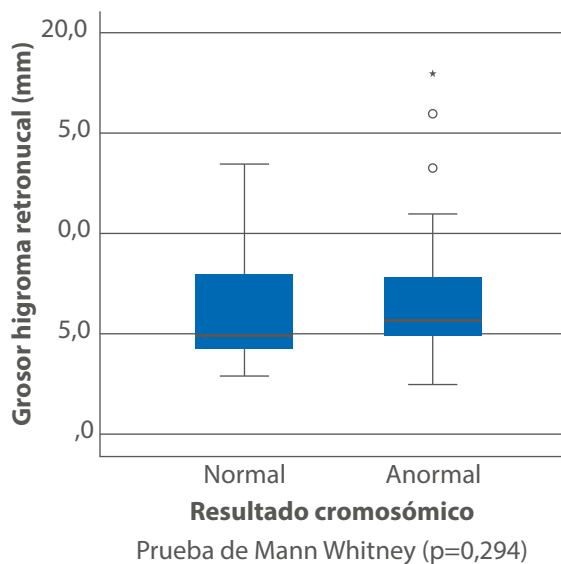
	T21	XO	T18	T13	Total
Higroma + hidrops (n:15)	2	6	2		10
Higroma + DV anormal (n:15)	7	1	2	2	12
Higroma + cardiopatía (n:6)	1			1	2
Higroma + HN ausente (n:4)	3				3
Higroma + AU única (n:3)	1				1
Total	14	7	4	3	28

DV = ductus venoso; HN = hueso nasal; AU = arteria uterina

TABLA 3. HIGROMA QUÍSTICO (HQ) RETRONUCAL Y ANOMALÍAS CROMOSÓMICAS.

Anomalía cromosómica	HQ Solo	HQ + Otro marcador	Total
T21	14(51,9%)	14(50,0%)	28(50,9%)
XO	4(14,8%)	7(25,0%)	11(20,0%)
T18	7(25,9%)	4(14,2%)	11(20,0%)
T13	1(3,7%)	3(10,8%)	4(7,3%)
Mosaicismo	1(3,7%)		1(1,8%)
Total	27(100%)	28(100%)	55(100%)

FIGURA 3. GROSOR DEL HIGROMA RETRONUCAL Y ANOMALÍAS CROMOSÓMICAS.



y de segundo trimestre, y últimamente el tamizaje con ADN fetal libre en sangre materna; esta información procesada por alguna base de datos cuantifica el riesgo individual fetal que, de acuerdo a conceptos actuales, si es mayor de 1/100, justifica la recomendación de un procedimiento invasivo para diagnóstico, con muy baja tasa de complicaciones, o la realización de pruebas que en nuestro medio no

están disponibles, relacionadas a hibridación genómica comparada u otras^(2-8,10).

En reportes anteriores demostramos que es necesario diferenciar la translucencia nucal aumentada del higroma quístico retronucal. Cada vez hay mayor evidencia de que son 2 entidades diferentes. El higroma quístico retronucal, separándolo de la translucencia nucal aumentada, es el marcador para anomalías cromosómicas identificado con mayor frecuencia por ecografía desde el primer trimestre del embarazo, evidenciando un alto valor predictivo para anomalías cromosómicas y otras anomalías como microdelecciones y alteraciones genéticas moleculares^(2,8,12-15).

En la casuística comunicada se observa que, cuando el higroma está asociado a ductus venoso con flujo anormal al estudio Doppler, 80% de los casos tuvo anomalía cromosómica, siendo mayoritariamente T21 (58,3%), a diferencia que cuando se asoció a hidrops en fetos femeninos, el 75% fue monosomía X, alcanzando también un alto valor predictivo (66,7%) para anomalías cromosómicas. En general, el higroma asociado a otro marcador tiene mayor correlación con anomalías cromosómicas que cuando está solo (65,1% vs 42,3%).

Se encontró diferencia estadísticamente significativa de la presencia de monosomía X (p=0,003) entre el grupo con higroma solo y los higromas asociados a hidrops fetal.

No se encontró diferencia estadística significativa en el grosor del higroma retronucal entre el grupo que tuvo anomalía cromosómica del que no la tuvo (figura 3).

Concluyendo, el higroma quístico retronucal es el marcador de riesgo para anomalías cromosómicas con más alto valor predictivo, por lo que su identificación en el tamizaje prenatal del primer trimestre debería ser indicación para recomendar una prueba diagnóstica, sea por cariotipo u otras pruebas genéticas. Cuando se asocia a anormalidad del flujo del ductus venoso o hidrops fetal, aumentan significativamente las anomalías cromosómicas.

El higroma asociado a hidrops se vinculó mayoritariamente a la monosomía X (p=0,003 comparado con el grupo de higroma solo), mientras



que el higroma asociado a OVF de *ductus venoso* anormal, a la T21. No hubo diferencia en el grosor del higroma entre el grupo con y sin anomalía cromosómica.

REFERENCIAS BIBLIOGRÁFICAS

- Mora A, Paredes P, Rodríguez O, Quispe E, Chavesta F, Klein de Zigelboim E, Michelena M. Anomalías cromosómicas en abortos espontáneos. *Rev Per Ginecol Obstet.* 2016;62:141-51.
- Mack L, Wesley L, Mastrobattista J, Belfort M, van den Veyver I, Shamshirsaz A, Ruano R, Sanz CM, Espinoza A, Thiam Diouf A, Espinoza J. Are first-trimester nuchal septations independent risk factors for chromosomal anomalies? *J Ultrasound Med.* 2017;36:155-61. Doi:10.7863/ultra.16.01066.
- Verweij EJ, van den Oever JME, de Boer MA, Boon EMJ, Oepkes D. Diagnostic accuracy of noninvasive detection of fetal trisomy 21 in maternal blood: a systematic review. *Fetal Diagn Ther.* 2011;31:81-6. DOI: 10.1159/000333060.
- Norton M, Jacobsson B, Swamy G, Laurent L, Ranzini A, Brar H, Tomlinson MW, Pereira L, Spitz J, Hollemon D, Cuckle H, Phil D, et al. Cell-free DNA analysis for noninvasive examination of trisomy. *N Engl J Med.* 2015;372(17):1589-97. DOI: 10.1056/NEJMoa1407349.
- Gil MM, Revello R, Poon LC, Akolekar R, Nicolaides KH. Clinical implementation of routine screening for fetal trisomies in the UK NHS: cell-free DNA test contingent on results from first-trimester combined test. *Ultrasound Obstet Gynecol.* 2016;47:45-52. <https://doi.org/10.1002/uog.15783>.
- Reimers RM, Dobson L, Hanmer K, Pilliod RA, Little SE, Reiff E, Wilkins-Haug L. Pregnancy outcomes for Trisomy 21 following NIPT, CVS, and amniocentesis. *Am J Obstet Gynecol.* 2016;598:214(1):S320. DOI: <https://doi.org/10.1016/j.ajog.2015.10.643>.
- Akolekar R, Beta J, Picciarelli G, Ogilvie C, d'Antonio F. Procedure-related risk of miscarriage following amniocentesis and chorionic villus sampling: a systematic review and meta-analysis. *Ultrasound Obstet Gynecol.* 2015;45(1):16-26. doi: 10.1002/uog.14636.
- Cowan L, Norton M, Goldman S, Flessel M, Jelliffe-Pawlowski L, Towner D, Currier R. Amniocentesis does not increase the risk of miscarriage in patients with positive prenatal screening. *Am J Obstet Gynecol.* 2015;350:212(1):S184.
- Huamán Guerrero M, Sosa A, Campanero M. Higroma quístico y translucencia nuchal aumentada como marcadores de anomalías cromosómicas. *Rev Per Ginecol Obstet.* 2012;58:267-71. http://www.scielo.org.pe/scielo.php?pid=S230451322012000400005&script=sci_arttext
- Von Kaisenberg CS, Wilting J, Dök T, Nicolaides KH, Meinhold-Heerlein I, Hillemanns P, Brand-Saberi B. Lymphatic capillary hypoplasia in the skin of fetuses with increased nuchal translucency and Turner's syndrome: comparison with trisomies and controls. *Molecular Hum Reprod.* 2010;16(10):778-89. doi: 10.1093/molehr/gaq035.
- Montilla L, Petrosino P, Sotolongo A, Rosati ML, Guariglia L. Prognostic value of ultrasound findings of fetal cystic hygroma detected in early pregnancy by ransvaginal sonography. *Ultrasound Obstet Gynecol.* 2000;16:245-50. <https://doi.org/10.1046/j.1469-0705.2000.00223.x>
- Malone FD1, Ball RH, Nyberg DA, Comstock CH, Saade GR, Berkowitz RL, Gross SJ, Dugoff L, Craigo SD, Timor-Tritsch IE, Carr SR, Wolfe HM, Dukes K, Canick JA, Bianchi DW, D'Alton ME; FASTER Trial Research Consortium. First-trimester septated cystic hygroma: prevalence, natural history, and pediatric outcome. *Obstet Gynecol.* 2005;106:288-94. DOI: 10.1097/01.AOG.0000173318.54978.1f.
- Kharrat R, Yamamoto M, Roume J, Couderc S, Vialard F, Hillion Y, Ville Yves, et al. Karyotype and outcome of fetuses diagnosed with cystic hygroma in the first trimester in relation to nuchal translucency thickness. *Prenat Diagn.* 2006;26:369-72. DOI: 10.1002/pd.1423.
- Huamán Guerrero M. Procedimientos invasivos en el diagnóstico prenatal. *Rev Per Ginecol Obstet.* 2010;56:258-62. <http://www.redalyc.org/articulo.oa?id=323428198003>.
- Jiménez Hernández PE, Sánchez Martínez MC, Cajal Lostao R, Garbayo Sesma P, González Gea L, Fuentes Castro P. Higroma quístico cervical en el primer trimestre. Resultados perinatales *Prog Obstet Ginecol.* 2009;52:261-5. DOI: 10.1016/S0304-5013(09)71048-9.

