

Hepatotoxicidad y pancreatitis por sales de oro: Reporte de caso

Dr. Javier Díaz F⁴, Dra. Milagros Dávalos M³, Dra. Rossana Román V²,
Dra. Carla Bustíos S³, Dr. Eduardo Zumaeta V¹

RESUMEN

Se reporta el caso de una paciente de 37 años, natural y procedente de Lima, portadora de Artritis Reumatoide quien estuvo en tratamiento con prednisona, metotrexate y cloroquina. Esta terapia fue remplazada por sales de oro un mes antes de su ingreso, presentando luego de la aplicación de la tercera dosis dolor abdominal, diarrea, prurito e ictericia, asociado a astenia y sensación de alza térmica no cuantificada. Los exámenes auxiliares mostraron incremento de las transaminasas, bilirrubinas, fosfatasa alcalina, eosinofilia e inversión de la relación albúmina globulina, con incremento predominante de la inmunoglobulina G, así como de amilasa y lipasa. El estudio Anatomopatológico demostró: colestasis, balonamiento de hepatocitos y necrosis unifocal, a predominio de la zona 3 del lobulillo hepático, lo cual se encontró consistente con reacción tóxica.

PALABRAS CLAVES: hepatotoxicidad, sales de oro, pancreatitis.

SUMMARY

The case of a patient, 37 years old, born and resident of Lima, suffering rheumatoid arthritis who underwent treatment with Prednisone, Methotrexate, and Chloroquine is reported. This therapy was substituted for gold salts one month before her admission. After the third dose she presented symptoms of abdominal pain and diarrhea, itching, and jaundice, associated with asthenia and a feverish sensation. Liver biochemistry demonstrated elevated transaminase, bilirubin, alkaline phosphatase, eosinophilia, inversion of the rate albumin / globulin, higher titer of immunoglobulin G, as well as an elevation of amylase and lipase. The anatomopathological study showed cholestasis, hepatocyte ballooning, spotty necrosis, predominantly in zone 3 of the acinus. These findings were found consistent with a toxic reaction.

KEY WORDS: Hepatotoxicity, gold salts, pancreatitis

1 Jefe Servicio II Dpto. Del Aparato Digestivo – HNERM - EsSalud

2 Jefe Unidad de Hígado HNERM – EsSalud

3 Médico Asistente Unidad de Hígado – HNERM - EsSalud

4 Médico Residente Gastroenterología UNMSM. Sede Hospital Dos de Mayo

INTRODUCCIÓN

Las sales de oro constituyen una medicación útil para el tratamiento de la Artritis Reumatoide, sin embargo su utilidad se ha visto limitada por sus efectos adversos, entre los que se incluyen la dermatitis, la mucositis y la nefropatía como efectos adversos más frecuentes. (1) Se ha reportado que hasta en 22% de casos, la terapia con sales de oro debe suspenderse por efectos adversos importantes (1). La hepatotoxicidad como efecto adverso, ha sido reportada muy pocas veces en la literatura internacional y su asociación con pancreatitis, mucho menos. (2) Los escasos reportes han señalado como dato importante y característico el componente colestásico cuya evolución y pronóstico es favorable, ocurriendo la normalización de la bioquímica hepática después de varios meses, pudiendo demorarse esto hasta un año. Debe señalarse que el mecanismo exacto del daño hepático no ha sido aclarado aún. (2)

CASO CLINICO:

Paciente mujer de 37 años, natural y procedente de Lima, con antecedente de Artritis Reumatoide de 12 años de evolución, en tratamiento con prednisona, metotrexate, y cloroquina hasta un mes antes de su ingreso, momento en que se le reemplazó por sales de oro.

Enfermedad actual: paciente refiere que 3 semanas antes del inicio de su enfermedad cambió esquema de tratamiento para su artritis, reemplazando, la cloroquina por sales de oro, recibiendo en 1era dosis 25 mg. Cinco días después recibió 50 mg, luego de lo cual presentó lesiones papuloeritematosas generalizadas que remitieron con la administración de clorfeniramina y dexametasona. Siete días después recibió la 3era dosis, luego de lo cual presenta dolor abdominal, de moderada intensidad, náusea, vómitos, malestar general, deposiciones líquidas sin moco y sin sangre, asociado a alza térmica y aparición de lesiones papuloeritematosas, que remiten nuevamente con clorfeniramina y dexametasona. Se agrega además ictericia que se incrementa progresivamente hasta su ingreso.

Examen clínico: Funciones vitales en rango normal, afebril. Se halló ictericia leve de piel y escleras. En el abdomen no se halló alteraciones, siendo la altura hepática 15 cm. Resto del examen físico de caracteres normales.

Exámenes auxiliares:

Al momento del ingreso: amilasas 239 UI (VN=28-100), Lipasas 189 (VN=13-60), Glucosa 73 mg/dl, Urea 17mg/dl, Creatinina 0,77mg/dl, Bilirrubina total 13,4 mg/dl, TGP 382 UI/ml, GGT 449 UI/ml, Proteínas Totales 7,12 mg/dl, Albúmina 3,06 mg/dl, Fosfatasa Alcalina 693 UI/ml. Set de Hepatitis para virus A, B y C (-), CMV (-), Toxoplasma (-), Rubéola (-), Acpo. anti-músculo liso (-), Acpo. Antimitocondrial (-), ANA (+) 1/80 patrón nucleolar, IgA 463 mg/dl, IgM 200 mg/dl, IgG 2459 mg/dl. Leucocitos 6480 celulas/mm³ (eosinófilos 11%, neutrófilos 61%, linfocitos 19%), tiempo de Protrombina 12", INR 1, plaquetas 370,000. Control posterior se encontró Bilirrubina total en 33,7 mg/dl y la fracción directa en 24,2 mg/dl.

Ecografía Abdominal: Hígado aumentado de volumen, diámetro longitudinal= 172 mm, DAP= 112mm, de contornos regulares, con leve acentuación de ecotextura, sin lesiones localizadas.

Se realizó estudio laparoscópico con equipo Storz según técnica habitual. El diagnóstico endoscópico fue Hígado Colestásico, se tomo la biopsia por aspiración con aguja tipo Menghini siendo el acceso percutáneo y con visión directa.

El estudio histológico se realizó con coloración de Hematoxilina-Eosina, encontrándose colestasis intra y extracelular, balonamiento de hepatocitos, mínimo infiltrado inflamatorio. En las figuras 1 y 2 se muestran los hallazgos más importantes.

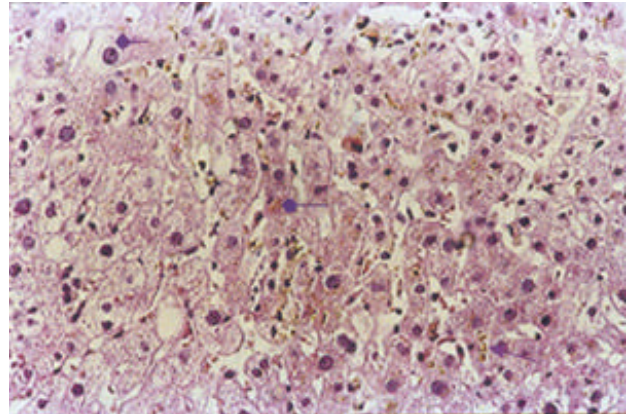


Figura 1: Imagen que muestra colestasis intracelular (=), colestasis canalicular (°), balonamiento de hepatocitos (B). Coloración HE.

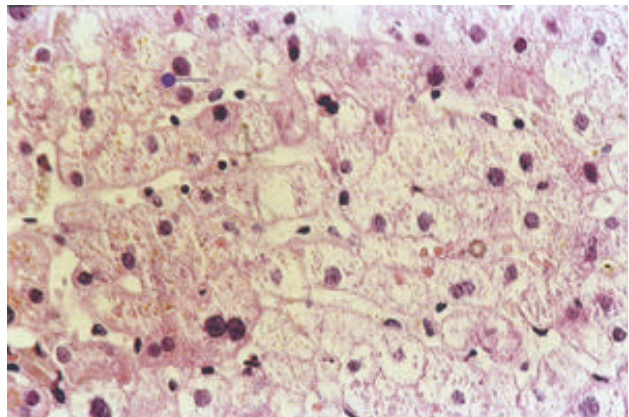


Figura 2. Detalle a mayor aumento de la colestasis intracelular (^), balonamiento de hepatocitos (B) y mínimo infiltrado inflamatorio. Coloración HE.

DISCUSIÓN

Las reacciones hepatotóxicas son procesos infrecuentes pero que pueden condicionar alta morbilidad (3), e incluso mortalidad (4). El diagnóstico de esta entidad requiere alta sospecha clínica, y dado que generalmente es un diagnóstico por exclusión, se han establecido criterios diagnósticos, que han sido validados en estudios posteriores. (5,6) Según ellos, se considera reacción hepatotóxica a aquella que tiene relación temporal con la ingesta de la droga, disminuye o desaparece al retirarla y se vuelve a presentar si se reexpone al individuo a la misma; además deben descartarse otras causas de daño hepático. (7). Dado que el hígado puede reaccionar de varias formas al daño tóxico, se han establecido formas clínicas,

las que se señalan a continuación: (3,8,9):

- (a) Hepatocelular: cuando existe un aumento superior a dos veces el valor superior normal de ALT o un $R \geq 5$, donde R es la relación de ALT sobre la de Fosfatasa Alcalina (FA)
- (b) Colestásica: donde hay un aumento de más de dos veces el valor superior normal de FA sola o un $R > 2$,
- (c) Mixta: cuando se encuentra $2 < R < 5$.

La injuria hepática se considera aguda si los signos clínicos y/o de laboratorio desaparecen completamente dentro de los seis meses posteriores al inicio del cuadro; en caso contrario se considera crónica.

En el caso que presentamos, la reacción tóxica posterior al uso de Sales de Oro corresponde a una Injuria Colestásica Aguda (< 6 meses, con un $R = 1.85$), asociada a un cuadro de Pancreatitis Aguda. Se debe señalar además, que de acuerdo a Simon, quien hace una excelente revisión de la injuria hepática inducida por drogas, corresponde a una colestasis hepatocanalicular característico de las reacciones de hipersensibilidad. (10) La evidencia concreta que soporta lo mencionado es el alto porcentaje de eosinófilos en sangre periférica (11%), y la presencia de lesiones dérmicas que remitieron con el tratamiento antialérgico (dexametasona y clorfeniramina), lo que ocurrió antes que se desarrolle la lesión hepática y pancreática floridas, y que recurrieron luego de la tercera dosis. Tal como se señala en diversas revisiones, las reacciones colestásicas exudativas a veces se asocian con necrosis hepatocelular e inflamación lobular hepática, lo que puede simular un caso de hepatitis viral aguda, tal como ocurrió en el presente caso. (9,11,12)

La hepatotoxicidad por sales de oro, es una entidad que ha sido reportada escasamente en la literatura internacional y de la cual no existen muchos datos en la bibliografía disponible y si ésta se le suma la inflamación pancreática producida por la misma droga, el caso resulta mucho menos frecuente.

Colestasis, definida como la alteración del flujo o la producción de la bilis, es una bien reconocida presentación de la enfermedad hepática inducida por drogas, en los EEUU existen datos insuficientes sobre la real incidencia y costos de esta patología, reportes Americanos recientes sugieren que un 20% de los casos de ictericia en la población geriátrica son debidos a drogas. (13). En un estudio caso-control reportado por De Abajo y col. efectuado en 1.636.792 personas, 128 tuvieron una reacción hepatotóxica considerada clínicamente importante, lo que representa una tasa de 2.4 por 100,000 personas-año. (3) De ellos el 28.2% requirió hospitalización, un paciente requirió trasplante por insuficiencia hepática aguda. El patrón hepatocelular se presentó en 34%, el colestásico en 31% y el mixto en 29%. Siendo las drogas reportadas con mayor frecuencia clorpromacina, azatioprina y sulfasalacina. (3)

El diagnóstico se basa en un alto nivel de sospecha, y la exclusión de toda causa de obstrucción biliar extrahepática. Tal como se ha mencionado previamente, en 1990 el encuentro para el consenso Internacional determinó criterios para la hepatotoxicidad inducida por drogas, la que tomaba en consideración el tiempo entre el inicio de la droga y la presentación clínica así como la respuesta al retiro de la droga (13). Considerando a la reacción tóxica muy sugestiva, y compatible, de acuerdo a la presencia o ausencia de estas características. Definieron básicamente 3 grandes grupos que engloban todos los tipos de reacciones agudas: colestásica pura,

hepatitis colestásica y colestasis ductular, encontrándose las sales de oro en el segundo grupo. Se ha reportado un caso, en el cual se demostró histológicamente la colangitis asociada a ductopenia.

El mecanismo exacto de hepatotoxicidad por sales de oro es desconocido. Sin embargo, el corto periodo de latencia que precede a la injuria hepática y los estigmas de hipersensibilidad, tales como la dermatitis, la eosinofilia en sangre y tejidos, son fuertes argumentos para postular mecanismos inmunoalérgicos (2,11,12), además en este caso, la reacción más severa ocurrió después de la tercera dosis, y posterior a la reacción dérmica, lo que indicaría una sensibilización previa, disimulada por el uso de corticoides inicialmente. La importancia de la biopsia hepática queda demostrada una vez más en este caso, pues ha permitido demostrar objetivamente la colestasis tanto intracelular como canalicular, y el efecto tóxico en los hepatocitos, pues estos presentaron balonamiento.

En conclusión, la injuria hepática inducida por drogas si bien es infrecuente, debe tenerse en cuenta en todo paciente que recibe algún tipo de medicación y en quien no existen factores de riesgo para otras causas de hepatitis o colestasis. Es fundamental la sospecha clínica, para indicar la suspensión de la droga, pues ello permite en la mayoría de casos la recuperación total del paciente. Además, consideramos sumamente importante que todo caso deba ser evaluado histológicamente, si las condiciones del paciente lo permiten, para poder entender mejor los mecanismos involucrados en la génesis de esta patología, y así poder establecer estrategias de observación y monitoreo, para que se puedan detectar tempranamente estas alteraciones. En el caso específico de las sales de oro, si el paciente que las recibe presenta signos clínicos o evidencia laboratorial de hipersensibilidad, debe suspenderse la droga y plantear el uso de terapias alternativas para evitar mayor daño.

BIBLIOGRAFIA

1. CLARK P, TUGWELL P, BENNET K, BOMBARDIER C, SHEA B, WELLS G, SUAREZ-ALMAZOR ME. Injectable gold for rheumatoid arthritis (Cochrane Review). In: The Cochrane Library, Issue 2, 2004. Chichester, UK: John Wiley & Sons, Ltd.
2. BASSET C, VADROT J. Prolonged cholestasis and ductopenia following Gold salt therapy. *Liver International* 2003;23:89-93
3. DE ABAJO FJ, MONTERO D, MADURGA M, et al. Acute and clinically relevant drug-induced liver injury: a population based case-control study. *Brit J Clin Pharmacol* 2004;1365-2125.
4. BISSELL DM, GORES GJ, LASKIN DL, HOOFNAGLE JH. Drug-Induced Liver Injury: Mechanisms and Test Systems. *Hepatology* 2001;33:1010-1014.
5. DANAN G. Causality assessment of drug-induced liver injury. *Hepatology Working Group. J Hepatol.* 1988;7:132-6.
6. MASUMOTO T, HORIIKE N, ABE M, et al. Diagnosis of

-
- drug-induced liver injury in Japanese patients by criteria of Consensus Meetings in Europe. *Hepato Res* 2003;25:1-7.
7. LUCENA MI, CAMARGO R, ANDRADE RJ, et al. Comparison of Two Clinical Scales for Causality Assessment in Hepatotoxicity. *Hepatology* 2001;33:123-130
8. BENICHO C. Criteria of drug-induced liver disorders. *J Hepatol* 1990; 11: 272-6.
9. LEE W. Drug-Induced Hepatotoxicity. *NEJM* 2003;349:474-485.
10. SIMON FR. Drug-Induced Cholestasis. *Clin Liv Dis* 1998;2:483-499.
11. NEUBERGER J. Immune Mechanisms in Drug Hepatotoxicity. *Clin Liv dis* 1998;2:471-482.
12. KNOWLES SR, UETRECHT J, SHEAR NL. Idiosyncratic drug reactions: the reactive metabolite syndromes. *Lancet* 2000;356:1587-1591
13. CYNTHIN L, KEITH D. Drug induced Cholestasis. *Clinics in Liver diseases* 2003 Vol 7 No 2.