

Malrotación intestinal en el adulto

Manuel Ojeda Cisneros¹, Ricardo Prochazka Zárate¹, Sandro Vila Gutiérrez¹, Alejandro Piscocoya Rivera², Raúl De los Ríos Senmache², José Luis Pinto Valdivia², Jorge Huerta-Mercado Tenorio², Alejandro Bussalleu Rivera^{2,3}.

RESÚMEN

La malrotación intestinal es una anomalía congénita de la rotación y fijación intestinal que se presenta generalmente en la edad neonatal. De forma infrecuente, puede diagnosticarse en niños mayores y adultos requiriendo de estudios por imágenes para sospechar y confirmar el diagnóstico. En este reporte de caso describimos la presencia de malrotación intestinal en un paciente adulto joven previamente asintomático con un cuadro agudo de obstrucción intestinal.

Palabras clave: Malrotación, adulto, tomografía computarizada, signo del remolino

SUMMARY

Intestinal malrotation is a congenital anomaly of intestinal rotation and fixation that generally becomes symptomatic at the neonatal period. Uncommonly it may occur in older children and adults, requiring imaging studies to suspect and confirm the diagnosis. In this case report an intestinal malrotation in a previously asymptomatic young adult patient with acute intestinal obstruction is described.

Keywords: Malrotation, adult, computed tomography, whirlpool sign

1 Médico Residente del Servicio de Gastroenterología del Hosp. Nacional Cayetano Heredia
2 Médico Asistente del Servicio de Gastroenterología del Hosp. Nacional Cayetano Heredia
3 Jefe del Servicio de Gastroenterología del Hosp. Nacional Cayetano Heredia

INTRODUCCIÓN

La malrotación intestinal es una anomalía congénita de la rotación y fijación intestinal que se hace manifiesta predominantemente en el período neonatal, secundaria a oclusión intestinal causada por la presencia de bandas fibróticas o volvulación del intestino con o sin isquemia asociada. La incidencia no ha podido ser precisada con exactitud, siendo la presentación en los adultos rara ya éstos que suelen ser asintomáticos.

Pueden presentarse con historia de dolor abdominal recurrente o incluso agudo, usualmente de difícil diagnóstico. Al ser baja la sospecha de esta entidad es necesario estudios de imágenes para hacer su diagnóstico. Además, en estos pacientes la malrotación también puede ser detectada en otros escenarios como el hallazgo incidental por imágenes o asociada a otras anomalías anatómicas.¹ En este reporte presentamos un caso de malrotación intestinal en un adulto joven sin historia previa de dolor abdominal pero con síntomas agudos sugestivos de oclusión intestinal.

CASO CLÍNICO

El caso es un paciente varón de 19 años de edad, que acude a emergencia con historia de 3 días de evolución, presentando dolor abdominal epigástrico tipo cólico que se irradiaba en forma difusa al resto del abdomen y a la espalda; además presentaba, náuseas y vómitos postprandiales de contenido bilioso, ausencia de deposiciones y flatos, y sensación de distensión abdominal que aliviaba con el eructo y el vómito.

Dentro de sus funciones biológicas refería sed e hiporexia, y negaba baja de peso significativa.

Como antecedentes de importancia el paciente tenía diagnóstico de esferocitosis hereditaria desde los 10 años de edad en tratamiento regular con ácido fólico. Además, 3 años atrás presentó cuadro de neumotórax espontáneo primario izquierdo, que resolvió con tubo de drenaje torácico. Negaba antecedente de dolor abdominal previo.

Al examen físico de ingreso el paciente presentaba presión arterial en 110/60, frecuencia cardíaca 72 x', frecuencia respiratoria 18 x', y temperatura en 37.2°C. Se encontraba en regular estado general, despierto, con la mucosa oral ligeramente seca y las escleras ictéricas. No presentaba adenopatías. El abdomen estaba levemente distendido a nivel de epigastrio, donde presentaba dolor a la palpación profunda y ruidos hidroaéreos incrementados a la auscultación. El bazo se palpaba hasta 1 cm por debajo del reborde costal izquierdo y no se halló hepatomegalia. Al tacto rectal se evidenciaba restos de heces.

Dentro de los exámenes auxiliares presentaba leucocitosis sin desviación izquierda, amilasa y lipasa dentro de valores normales, e hiperbilirrubinemia a predominio indirecto.

Al ingreso se le hidrató y se le colocó una sonda nasogástrica

con drenaje a gravedad. La radiografía de abdomen simple que mostró niveles hidroaéreos en cámara gástrica y duodeno (fig. 1).

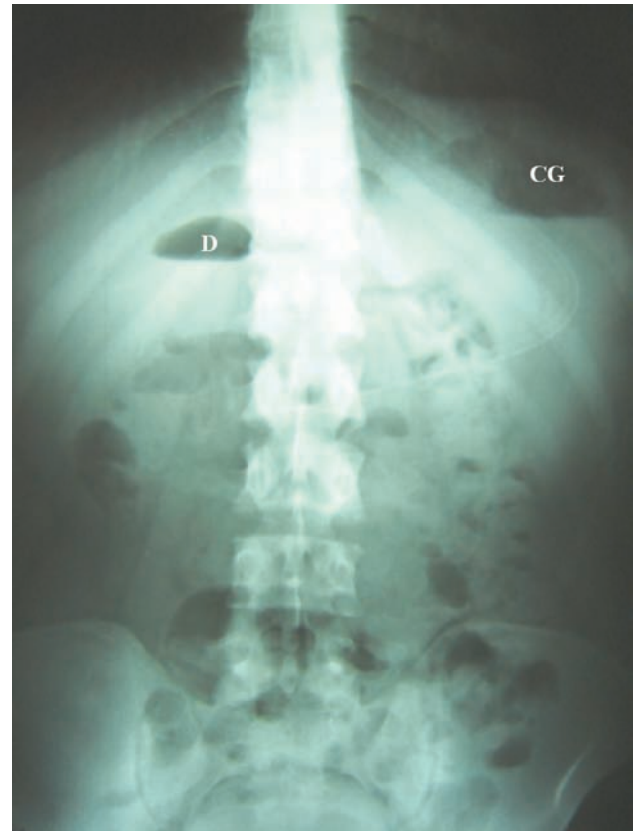


Figura 1. Radiografía de abdomen simple mostrando niveles hidroaéreos en cámara gástrica (CG) y en duodeno (D).

En la tomografía abdominal se observó una marcada dilatación de la cámara gástrica y el duodeno proximal (fig. 2A), con una imagen hiperdensa captadora de contraste que rodea el paquete vascular mesentérico (fig. 2B). La endoscopia alta no mostró ninguna lesión. Se decide realizar un tránsito intestinal en el cual se observa las asas intestinales delgadas hacia el lado derecho y la unión duodenoyeyunal que no cruza hacia la izquierda de la columna vertebral, hallazgos sugerentes de la presencia de una malrotación intestinal (fig. 3).

Se revisa nuevamente la tomografía y se determina que la imagen hiperdensa notada anteriormente es el intestino y su mesenterio alrededor de la arteria mesentérica superior (fig 2B), y se observa además en los siguientes cortes la presencia de asas delgadas al lado derecho del abdomen y gruesas al lado izquierdo (fig 2C). Como procedimiento adicional se le realiza un estudio de colon contrastado donde se muestra el colon ascendente y transversal hacia la izquierda que tracciona el ciego y el apéndice cecal hacia el mismo lado, sin evidencia de volvulación (fig 4). Electivamente es sometido a laparotomía exploratoria encontrándose el intestino delgado volvulado alrededor de la arteria mesentérica superior sin signos de isquemia, además de la presencia de bandas fibróticas de Ladd desde el colon derecho hacia el yeyuno proximal. Se realiza lisis de las bandas fibróticas, acomodación de las asas intestinales en posición de no rotación (delgadas a la derecha, gruesas a la

izquierda) y apendicectomía. En el séptimo día postoperatorio presenta nuevamente síntomas de oclusión intestinal sin evidenciarse pasaje de contraste en un nuevo estudio de tránsito intestinal. El paciente ingresó nuevamente a sala de operaciones y se halló bandas fibróticas posteriores hacia ángulo de Treitz, procediéndose a lisis de éstas. Luego de este procedimiento, el paciente ha permanecido asintomático.

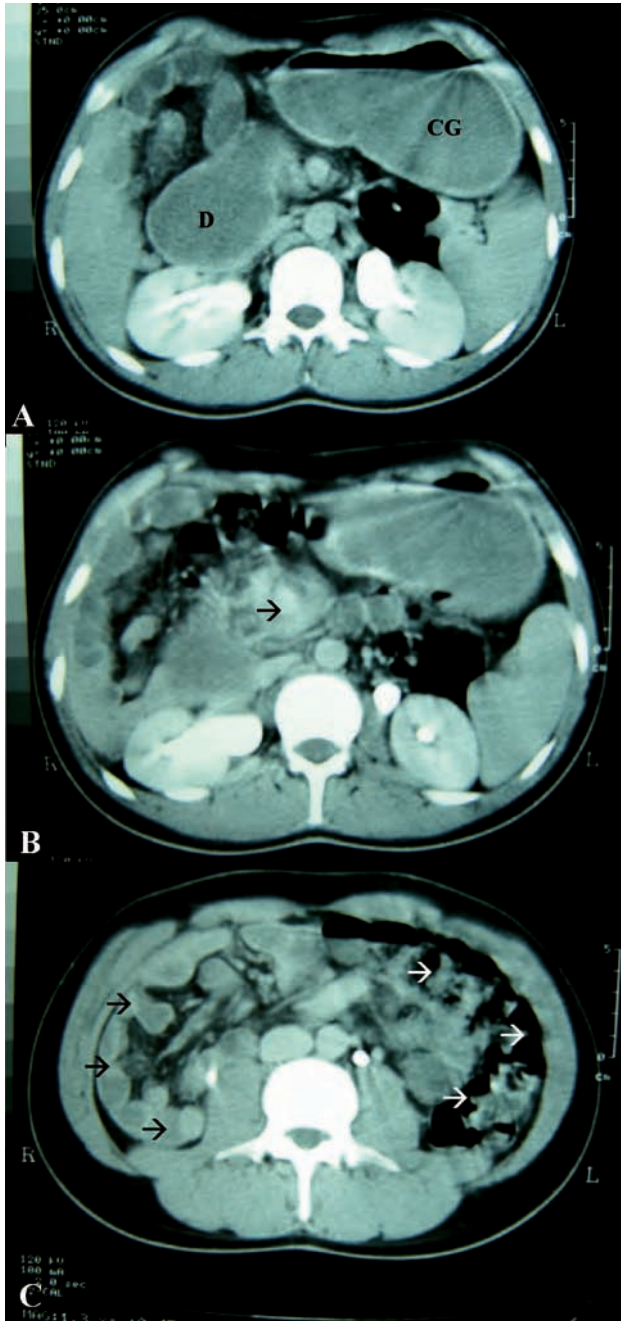


Figura 2. La tomografía abdominal muestra una marcada dilatación de la cámara gástrica (CG) y el duodeno (D) proximal (A); además del signo de "remolino" donde la vena mesentérica superior, el intestino y el mesenterio rotan alrededor de la arteria (FLECHA) (B). En cortes inferiores se puede apreciar las asas intestinales delgadas dispuestas a la derecha (FLECHAS NEGRAS) y las gruesas a la izquierda (FLECHAS BLANCAS) (C).

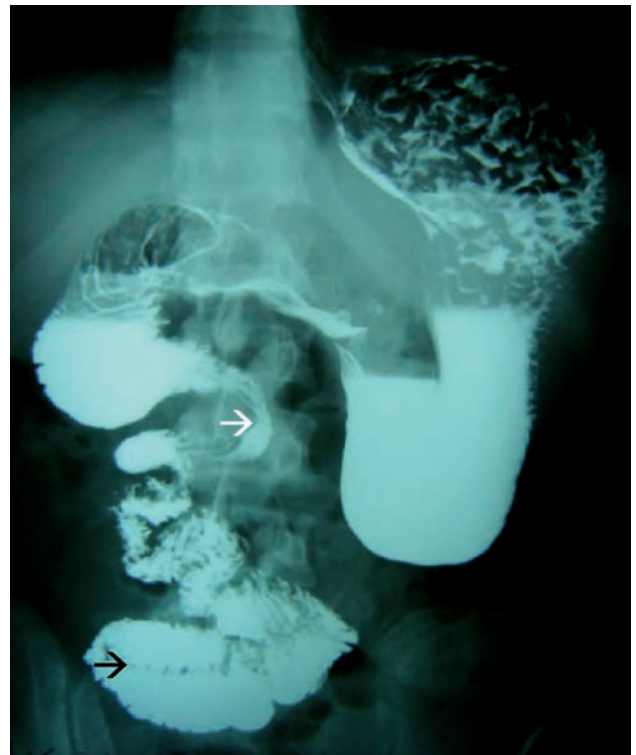


Figura 3. En el tránsito intestinal alto se observa dilatación del estómago y duodeno proximal que se estrecha a nivel de la unión duodenoyeyunal (FLECHA BLANCA), la cual no llega a cruzar por completo la columna vertebral. También se aprecian las asas yeyunales en el hemiabdomen derecho (FLECHA NEGRA) que sugieren la presencia de una malrotación intestinal.

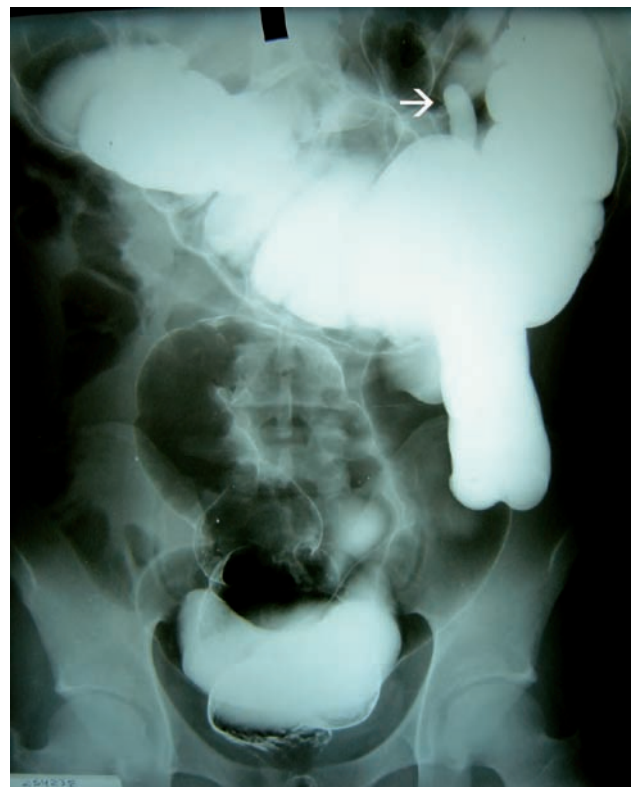

Figura 4. El estudio de colon contrastado muestra la posición anormal del intestino grueso con el colon ascendente y ciego hacia el hemiabdomen izquierdo. El apéndice (FLECHA) puede observarse a nivel del cuadrante superior izquierdo.

DISCUSIÓN

La malrotación intestinal es una anomalía congénita de la rotación y fijación intestinal comprendiendo una serie de anomalías posicionales del intestino que resultan de una rotación intestinal inadecuada, incompleta o ausente durante la etapa de desarrollo fetal, estrictamente entre la 5^o y la 11^o semana de edad gestacional.²

En el periodo fetal, el intestino se divide en 3 partes según su aporte vascular. El intestino medio es irrigado por la arteria mesentérica superior dividiéndolo en dos porciones: cefálica y caudal. La primera, superior al pedículo vascular, dará origen al duodeno distal, yeyuno e íleon proximal. La segunda, inferior al pedículo vascular, formará el íleon distal, el apéndice y el colon hasta la mitad del transversal. La rotación intestinal se dará en tres estadios. El estadio I se inicia en la 5^o semana cuando el intestino medio se hernia dentro del cordón umbilical teniendo como eje la arteria mesentérica superior, donde se producirá una rotación antihoraria de 90° (quedando las porciones cefálica y caudal a la derecha y la izquierda de la arteria, respectivamente); posteriormente habrá una elongación del asa a predominio de la porción cefálica; y finalmente, hacia la 10^o semana, presenta una rotación antihoraria adicional de 90° en su porción proximal. En el estadio II, hacia la semana 11^o, la porción cefálica reingresa al abdomen y presenta una última rotación antihoraria de 90°. A continuación, en el estadio III, a partir de la semana 12^o, la porción caudal ingresa al abdomen presentando una última rotación antihoraria de 180°. Al final, queda configurada la posición del duodeno por detrás de la arteria mesentérica superior con el colon ascendente a la derecha, el transversal por encima y el colon descendente por la izquierda. Posteriormente, el ciego desciende, el colon ascendente y descendente se hacen retroperitoneales, y el intestino delgado se fija por un amplio mesenterio desde el cuadrante abdominal superior izquierdo hasta la válvula ileocecal.²

El término malrotación comprende una serie de anomalías congénitas que se presentan dependiendo del tiempo de desarrollo intestinal. Si solo se ha rotado 90°, el intestino delgado quedará íntegramente al lado derecho de la arteria mesentérica superior y el colon quedará a la izquierda, esto se conoce como "no rotación". Otras anomalías constituyen no rotaciones aisladas de tanto la porción cefálica o caudal del intestino medio; incluso se describen rotaciones en forma horaria con antihorarias que condicionan hernias internas. Otras anomalías adicionales que pueden resultar son el vólvulo de ciego y el de intestino delgado, los cuales se originan de una falla en la elongación del ciego y fijación del colon, y de una raíz mesentérica pequeña, respectivamente. Por otro lado están las llamadas bandas fibróticas de Ladd que son intentos embrionarios de fijar el intestino malposicionado y que pueden causar obstrucción intestinal.²

Aproximadamente el 64 a 80% de los casos se reportan en el primer mes de vida^{1,3} presentándose con vómitos biliosos secundarios a obstrucción intestinal por la presencia de intestino volvulado o las bandas de Ladd. Aunque es raro, también puede observarse en niños mayores e incluso adultos que acuden con historia de dolor abdominal crónico recurrente que se exacerba con alimentos, y que son mal diagnosticados

de otras patologías como colecistitis, pancreatitis, enfermedad ulcerosa, o desórdenes psicológicos;^{4,8} o pueden presentarse en forma aguda siendo esto más raro aún^{9,10}. También, esta entidad puede ser detectada en otros escenarios como el hallazgo incidental por imágenes o asociada a otras anomalías anatómicas en pacientes asintomáticos^{1,7,11,12}. Por esta razón, la verdadera incidencia de la enfermedad es difícil de determinar, siendo reportada en forma variada desde aproximadamente 1/500 nacimientos vivos³ hasta 2.86 x 100,000 nacidos vivos y muertes fetales según un estudio epidemiológico en Hawai¹³.

El diagnóstico de la malrotación en el adulto es difícil y se debe a la ausencia de signos o síntomas clínicos específicos y a la baja frecuencia de la enfermedad a esta edad. Sin embargo, los estudios radiográficos pueden ser de gran ayuda para la sospecha de esta entidad. El tránsito intestinal alto, que es el "gold estandar" para el diagnóstico, nos mostrará ciertos signos sugerentes de malrotación como una posición anormal de la unión duodenoyeyunal hacia la derecha de columna vertebral, la típica apariencia de "sacacorchos" del duodeno y yeyuno proximal debido a la volvulación de éstos alrededor de la arteria mesentérica superior, la configuración en Z duodenoyeyunal que resulta de la presencia de las bandas de Ladd, y la localización del yeyuno proximal en el abdomen derecho^{2,14-16}. Sin embargo, si el tránsito intestinal alto no es útil, el enema baritado puede ser de beneficio. En casos de malrotación se ha descrito la localización normal del ciego hasta el 20% de casos, pero lo usual es que debido a una inadecuada fijación este pueda adoptar otra localización como el hemiabdomen izquierdo, visualizándose así en el estudio contrastado¹⁴.

Se han descrito también hallazgos ecográficos sugerentes de malrotación, como la presencia de un patrón invertido en la posición anatómica de los vasos mesentéricos superiores; es decir, la vena se localiza de forma anormal a la izquierda y por delante de la arteria; y, el signo del "remolino" donde la vena mesentérica superior, el intestino y su mesenterio rotan alrededor de la arteria y que representa el intestino volvulándose¹⁷⁻¹⁹. En la tomografía axial computarizada también pueden encontrarse estos signos además de la localización de las asas intestinales a la derecha y las gruesas a la izquierda, e incluso ausencia total o parcial del proceso uncinado del páncreas. 1,20,21 Sin embargo debe destacarse que el patrón invertido de los vasos no es específico de una malrotación y el signo del "remolino" no necesariamente representará una volvulación intestinal²².

El tratamiento quirúrgico de elección para la malrotación intestinal es el procedimiento de Ladd que consiste en laparotomía para la reducción del vólvulo intestinal si lo hubiera, sección de las bandas peritoneales de Ladd, localización del intestino delgado y grueso en posición de no rotación, ampliación del mesenterio para prevenir más vólvulos, y remoción del apéndice malposicionado²³. También se ha descrito este procedimiento por vía laparoscópica con buenos resultados^{24,25}. Pueden presentarse complicaciones a largo plazo tras la operación principalmente obstrucción intestinal por lo que se sugiere seguimiento²⁶. En cuanto al manejo de pacientes asintomáticos se recomienda la corrección quirúrgica profiláctica en el caso de niños, y observación en adultos ya que la presentación aguda en éstos es muy rara^{27,28}.

El paciente presentado muestra el caso de un adulto joven que a diferencia de lo mayormente reportado en este grupo, no tiene antecedentes previos de dolor abdominal crónico, sino que acude con un cuadro agudo de obstrucción intestinal; y en quien, además, la sospecha de malrotación intestinal aparece de forma importante tras el estudio del tránsito intestinal alto.

Todo lo anterior nos conduce a concluir que la malrotación intestinal es un cuadro muy raro en la población adulta cuyo sospecha se encuentra altamente asociada a hallazgos radiográficos sugerentes, que deben tenerse presentes para evitar la demora en el diagnóstico y dar un tratamiento quirúrgico adecuado y a tiempo.

BIBLIOGRAFIA

- PICKHARDT P, BHALLAS S. Intestinal malrotation in adolescents and adults: spectrum of clinical and imaging features. *Am J Roentgenol* 2002;179:1429-35.
- STROUSE P. Disorders of intestinal rotation and fixation ("malrotation"). *Pediatr Radiol* 2004;34:837-851.
- TORRES AM, ZIEGLER MM. Malrotation of the intestine. *World J Surg* 1993;17:326-31.
- GAMBLIN TC, STEPHENS RE, JOHNSON RK, ROTHWELL M. Adult malrotation: A case report and review of the literature. *Curr Surg* 2003;60:517-20.
- KANAZAWA T, KASUGAI K, MIYATA M, et al. Midgut malrotation in adulthood. *Internal Medicine* 2000;39:626-31.
- GARCIA A, CASTRO DE LA MATA R, RODRIGUEZ M, GANOZA C. Malrotación intestinal como causa de dolor abdominal recurrente. Revisión a propósito de un caso. *Rev Gastroenterol Perú* 2005;20:430-3.
- FUKUDA T, BROWN BP, LU CC. Midgut volvulus as a complication of intestinal malrotation in adults. *Dig Dis Sci* 1993;38:438-44.
- KONINGS-BEETSTRA EI, VAN DER JAGT EJ. Malrotation of the midgut: a rare complication in an adult patient. *Eur J Radiol* 1990;11:73-7.
- JAYATHILLAKE A, SHIELDS MA. Malrotation with volvulus: a rare cause of acute bowel obstruction in an adult. *ANZ J Surg* 2005;75:831-3.
- KAPFER SA, RAPPOLD JF. Intestinal malrotation – Not just the pediatric surgeon's problem. *J Am Coll Surg* 2004;199:628-35.
- ZISSIN R, RATHAUS V, OSCADCHY A, et al. Intestinal malrotation as an incidental finding on CT in adults. *Abdom Imaging* 1999;24:550-5.
- CHOI M, BORENSTEIN SH, HORNBERGER L, LANGER JC. Heterotaxia syndrome: the role of screening for intestinal rotation abnormalities. *Arch Dis Child* 2005;90:813-5.
- FORRESTER MB, MERZ RD. Epidemiology of intestinal malrotation, Hawaii, 1986-99. *Pediatric and Perinatal epidemiology* 2003;17:195-200.
- LONG FR, KRAMER SS, MARKOWITZ RI, TAYLOR GE. Radiographic patterns of intestinal malrotation in children. *Radiographics* 1996;16:547-56.
- GUPTA AK, GUGLANI B. Imaging of congenital anomalies of the gastrointestinal tract. *Indian J Pediatr* 2005;72:403-14.
- BERROCAL T, LAMAS M, GUTIERREZ J, et al. Congenital anomalies of the small intestine, colon and rectum. *Radiographics* 1999;19:1219-36.
- AHMAD MZM, LEVICK RK, SPITZ L, MAC KINNON AE. Ultrasonographic diagnosis of midgut malrotation. *Pediatr Surg Int* 1993;8:480-4.
- YEH WC, WANG HP, CHEN C, et al. Preoperative sonographic diagnosis of midgut malrotation with volvulus in adults: The "whirlpool" sign. *J Clin Ultrasound* 1999;27:279-83.
- ORZECZ N, NAVARRO OM, LANGER JC. Is ultrasonography a good test for intestinal malrotation? *J Ped Surg* 2006;41:1005-9.
- NICHOLS DM, LI DK. Superior mesenteric vein rotation: A CT sign of midgut malrotation. *Am J Roentgenol* 1983;141:707-8.
- JAYARAMAN MV, MAYO-SMITH WW, MOVSON JS, et al. CT of the duodenum: An overlooked segment get its due. *Radiographics* 2001;21:S147-S160.
- VAN WINCKEL M, VOET D, ROBBERECHT E. "Whirlpool sign": Not always associated with volvulus in intestinal malrotation. *J Clin Ultrasound* 1996;24:367-70.
- LADD WE. Surgical diseases of the alimentary tract in infants. *N Eng J Med* 1936;215:705-8.
- MATZKE GM, DOZOIS EJ, LARSON DW, MOIR CR. Surgical management of intestinal malrotation in adults: comparative results for open and laparoscopic Ladd procedures. *Surg Endosc* 2005;19:1416-9.
- SEYMOUR NE, ANDERSEN DK. Laparoscopic treatment of intestinal malrotation in adults. *JLS* 2005;9:298-301.
- MURPHY FL, SPARNON AL. Long-term complications following intestinal malrotation and the Ladd's procedure: a 15 year review. *Pediatr Surg Int* 2006;22:326-9.
- MALEK MM, BURD RS. The optimal management of malrotation diagnosed after infancy: a decision analysis. *J Am J Surg* 2006;191:45-51.
- MALEK MM, BURD RS. Surgical treatment of malrotation after infancy: a population-based study. *J Ped Surg* 2005;40:285-9.