

Pólipos Vesiculares: Características Clínicas y Anatomopatológicas en Pacientes Colectomizados en la Clínica Anglo Americana entre los Años 1999-2007

Munira Bugosen Tannous¹, Martín Tagle Arróspide², Jorge Huerta-Mercado Tenorio², Yolanda Scavino Levy³

RESUMEN

OBJETIVO: Describir las características clínicas y anatomopatológicas de los pólipos vesiculares hallados en colectomías realizadas en la clínica Anglo Americana entre los años 1999-2007.

MATERIALES Y MÉTODOS: Estudio descriptivo retrospectivo. Inició en el Departamento de Patología donde se seleccionaron fichas de pacientes con diagnóstico anatomopatológico de pólipos vesiculares que fueron colectomizados durante los años 1999-2007. Se procedió a revisar las historias clínicas de estos pacientes para tomar datos clínicos y ecográficos. Se utilizó Microsoft Excel para crear una base de datos y analizarlos.

RESULTADOS: La prevalencia de pólipos vesiculares fue 10% (172) de un total de 1707 vesículas revisadas. De los 172 pólipos encontrados, 95.4% correspondieron a pólipos colesterolósicos, 4% a adenomatosos y 0.6% a hiperplásicos. El 32.25% de los pólipos vesiculares hallados tuvieron un tamaño ≥ 10 mm. El 90% de los pólipos vesiculares ≥ 10 mm fueron colesterolósicos y el 10%, adenomatosos. No se encontró ningún pólipo maligno.

CONCLUSIONES: La gran mayoría de pólipos vesiculares hallados fueron colesterolósicos e incluso de los que tienen tamaño ≥ 10 mm, el 90% son también colesterolósicos. La decisión de practicar una colectomía en estas circunstancias debe ser individualizada y discutida claramente con el paciente, teniendo en cuenta factores como tamaño y velocidad de crecimiento de la lesión.

PALABRAS CLAVE: pólipos vesiculares, colectomía, características anatomopatológicas.

Rev. Gastroenterol. Perú; 2011; 31-1: 32-37

SUMMARY

OBJECTIVE: To describe the clinical and anatomopathologic characteristics of gallbladder polyps found in patients who underwent cholecystectomy at Clinica Anglo Americana for the 1999-2007 period.

MATERIALS AND METHODS: Descriptive and retrospective study that started at Pathology Department where patients with anatomopathologic finding of gallbladder polyps who underwent cholecystectomy for the 1999-2007 period were selected. Clinical records were reviewed to take ultrasonographic, anat-omopathologic and clinical characteristics, which were included and studied in a data base in Microsoft Excel.

RESULTS: Gallbladder polyps were found in 172 (10%) of 1707 gallbladders that were analyzed. Cholesterolosic polyps were found in 95.4% of the cases, 4% were adenomas and 0.6% were hyperplasic polyps. Gallbladder polyps ≥ 10 mm were found in 32,25% of

1. Egresada Facultad de Medicina Alberto Hurtado, UPCH, Lima-Perú
2. Médico Gastroenterólogo, Clínica Anglo Americana, Profesor de Medicina UPCH, Lima-Perú
3. Médico Patólogo, Clínica Anglo Americana, Lima-Perú

the cases. A 90% of these polyps were cholesterolic and a 10% were adenomas. No malign polyps were found in this study.

CONCLUSIONS: The vast majority of gallbladder polyps, including the ≥ 10 mm group, were cholesterolic. The physician decision to remove the gallbladder must be individualized and discussed with each patient, considering gallbladder polyp characteristics such as size and growth rate of the lesion.

KEY WORDS: gallbladder polyps, cholecystectomy, anatomopathologic characteristics.

INTRODUCCIÓN

Los pólipos vesiculares son un hallazgo generalmente incidental en una ecografía transabdominal realizada en pacientes con dolor abdominal o en un chequeo de individuos asintomáticos.¹ Corresponden a elevaciones bien definidas de la mucosa de la vesícula biliar. La prevalencia de estas lesiones varían del 0.004% al 13.8% en ambos géneros² y son menos comunes que los cálculos.³

Los pólipos vesiculares se clasifican en pólipos no neoplásicos o pseudopólipos (pólipos de colesterol, inflamatorios e hiperplásicos), que son benignos y sin potencial maligno, y pólipos neoplásicos o verdaderos, que se dividen en benignos (adenoma o pólipo adenomatoso) y malignos (pólipo adenocarcinomatoso).⁴

La mayoría de los pólipos de vesícula son benignos; sin embargo, algunos carcinomas tempranos de vesícula suelen presentarse como pólipos⁵ y además existe la posibilidad de que un adenoma se convierta en pólipo adenocarcinomatoso, concepto que sigue siendo controversial⁶ pero que subraya la necesidad de identificar a los pacientes con pólipos adenomatosos.

La ecografía es la técnica de elección para mostrar la lesión de la vesícula biliar.⁷ El mayor uso de ultrasonografía en pacientes en los que se sospecha cálculos ha aumentado la tasa de detección de pólipos vesiculares.⁸ Permite ubicarlos y detectar cambios en el seguimiento. A pesar de ello, mediante este examen es difícil definir la naturaleza de los pólipos vesiculares.⁹

Se cree que los pólipos no generan síntomas y las manifestaciones clínicas son causadas por otras patologías coexistentes como colecistitis, colelitiasis o ambas.¹⁰ Sin embargo, en algunos casos los adenomas pueden manifestarse con dolores abdominales en el hipocondrio derecho fundamentalmente y con menos frecuencia como cólico biliar o colecistitis.⁷

Los pólipos vesiculares se pueden asociar tanto a colesterolesis como a litiasis. La colesterolesis es una patología común en vesícula y consiste en acumulación de lípidos en la lámina propia. Su etiología es aún desconocida. Su prevalencia reportada varía del 9-24%.⁸

La coexistencia de pólipos vesiculares y litiasis se ha descrito en diferentes series entre 27 y 66%. La observación de que pólipos malignos son más sintomáticos que los benignos

está probablemente determinada por la asociación entre litiasis concomitante y cáncer vesicular.¹

Para determinar el manejo que se realizará una vez que se detecta un pólipo vesicular es importante obtener el tamaño. La mayor parte de las lesiones polipoideas no adenomatosas rara vez sobrepasan los 10mm y su seguimiento excepcionalmente muestra un crecimiento significativo.¹¹ Por lo tanto, en pacientes asintomáticos con un pólipo detectado menor a 10mm la conducta es conservadora. En cambio, si el paciente es asintomático pero el pólipo es mayor a 10mm, según la literatura se justifica un manejo quirúrgico profiláctico si consideramos a los adenomas vesiculares como lesiones potencialmente malignas.¹ Los pólipos mayores de 10mm, solitarios y sésiles tienen mayor probabilidad de ser adenomas. De igual manera, también se han reportado adenomas que tienen un tamaño menor a 5mm.¹¹ El manejo de los pólipos vesiculares continua siendo controversial.

En nuestro medio no se cuenta con estudios recientes que describan las características de los pólipos vesiculares previas a la colecistectomía y según el examen anatomopatológico. Mediante este trabajo, buscamos describir las características clínicas y anatomopatológicas de pólipos vesiculares en una determinada población del Perú. Solamente existe un trabajo que hace una descripción similar, sin embargo la prevalencia de pólipos encontrados difiere notablemente de las prevalencias encontradas en trabajos realizados en otros países.

MATERIALES Y MÉTODOS

Este es un estudio descriptivo retrospectivo realizado en la Clínica Anglo Americana. Se revisaron todos los exámenes anatomopatológicos de vesícula de pacientes que se sometieron a una colecistectomía desde el año 1999 al 2007, para después seleccionar a todos los pacientes que tuvieran diagnóstico anatomopatológico de pólipo vesicular. De los encontrados, se tomaron los datos del informe anatomopatológico (diagnóstico, presencia de litiasis y colesterolesis, tamaño del pólipo) y se procedió a revisar sus historias clínicas para extraer datos de filiación (edad, sexo), datos clínicos (síntomatología) y datos ecográficos (visualización o no del pólipo, tamaño, presencia de litiasis, pólipo único o múltiple) de los pacientes. Se recolectaron y analizaron en el programa Microsoft Excel. Se eligió la clínica Anglo Americana para realizar el estudio ya que cuenta con registros patológicos y ecográficos completos y computarizados.

RESULTADOS

Entre 1999-2007, se realizaron en la Clínica Anglo Americana 1707 colecistectomías, encontrándose pólipos vesiculares en 172 casos. El 95.4% de los pólipos correspondió a pólipos colesterolósicos, 4% fueron pólipos adenomatosos y 0.6% correspondió a pólipo hiperplásico. Además, hubo 5 casos de cáncer avanzado de vesícula, ninguno tuvo diagnóstico preoperatorio de pólipo vesicular.

Tabla N°1. Hallazgos en 9 años en la Clínica Anglo Americana

Colecistectomías realizadas	1707	100%
N° de vesículas con hallazgo de pólipo(s) vesicular(es)	172	10%

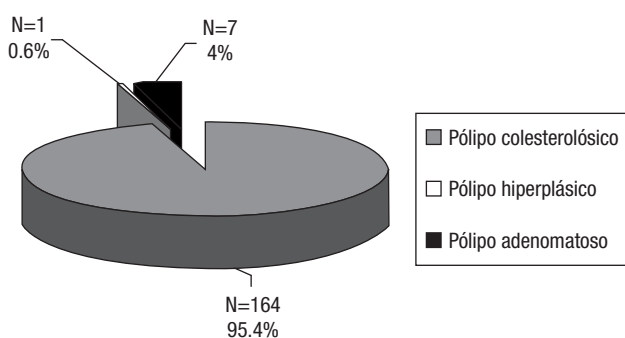


Gráfico N°1. Características de 172 pólipos vesiculares

De 164 pólipos colesterolósicos, se hallaron las historias de 158. De éstos, 100 pólipos correspondieron a pacientes de sexo masculino. 135 pacientes eran menores de 60 años y sólo 23 tenían 60 años o más. El promedio de edades fue de 45.1 años, con un rango de 17-73 años. De 138 pacientes que presentaron síntomas, 127 tuvieron dolor abdominal superior como síntoma principal. Fueron detectados por ecografía 105 de 158 pólipos. En 26 casos el pólipo de colesterol fue único, mientras que en 79 casos los pólipos de colesterol fueron múltiples. En este caso utilizaremos el pólipo de mayor tamaño para realizar el análisis. Se registró el tamaño de 89, encontrándose que 27 pólipos miden ≥ 10 mm y 62 miden < 10 mm. El tamaño promedio ecográfico de todos los pólipos colesterolósicos es de 7.9mm, encontrando un rango de 2mm-26mm.

Tabla N° 2. Características de pólipos colesterolósicos vs. pólipos adenomatosos

Características	Polipos colesterolosicos (n=158)	Polipos adenomatosos (n=7)
Edad promedio (rango)	45.1 (17-73)	46.1 (27-75)
Sexo: Masculino	100	3
Femenino	58	4
Síntomas:		
Asintomático	20 (12.7%)	2 (28.6%)
Sintomático	138 (87.3%)	5 (71.4%)
Dolor cuadrante superior derecho	127	4
Otros	11	1
Pólipo detectado por ecografía (n)	105 (66.6%)	4 (57%)
Pólipo único	26 (25%)	4 (100%)
Pólipos múltiples	79 (75%)	0
Pólipo con tamaño registrado (n)	89	4
Tamaño ≥ 10 mm	27 (30.3%)	3 (75%)
Tamaño < 10 mm	62 (69.7%)	1 (25%)
Tamaño promedio y rango en mm	7.9mm (2-26mm)	12 mm(7-19mm)

De los 158 pólipos colesterolósicos con historia clínica disponible, 76 casos presentaron también colesteroles, 10 presentaron litiasis, 17 casos presentaron litiasis y colesteroles y en 55 de los casos hubo solamente presencia del pólipo vesicular. En ningún caso se encontró presencia de pólipo vesicular y cáncer avanzado de vesícula al mismo tiempo.

Un solo pólipo hiperplásico fue hallado en una paciente de sexo femenino, 34 años de edad, asintomática, el pólipo fue detectado en una ecografía de rutina, no se registraron tamaños.

Dentro del grupo de los pólipos verdaderos o neoplásicos, se encontraron 7 pólipos adenomatosos de los cuales 4 correspondieron a pacientes de sexo femenino y 3, masculino. El promedio de edades fue 46,1 años, sólo 1 paciente tuvo más de 60 años. El rango de edades fue de 27-75 años. Dos pacientes fueron asintomáticos y 5 sintomáticos. De los pacientes sintomáticos, cuatro de ellos presentaron dolor abdominal superior como síntoma principal. En cuanto a los hallazgos ecográficos, de los 7 adenomas, 4 fueron visualizados por ecografía, habiéndose encontrado los siguientes tamaños: 7mm, 10.3mm, 12mm y 19mm. Los cuatro adenomas fueron pólipos únicos. No se encontraron pólipos malignos (adenocarcinomas) en nuestra serie.

En cuanto a la relación de pólipos adenomatosos y colesteroles, por patología se encontró que en ningún caso hubo también presencia de colesteroles, mientras que 4 de 7 casos de pólipo adenomatoso presentaron litiasis asociada.

De los pólipos detectados por ecografía con tamaño registrado, 27 de los 89 pólipos colesterolósicos y 3 de 4 pólipos adenomatosos tienen un tamaño ≥ 10 mm. En el grupo de pacientes con pólipos de colesterol ≥ 10 mm el promedio de edad fue 44,1 años con un rango de 26-67 años, 14 pacientes correspondieron al sexo masculino, el promedio de tamaño fue de 12.4mm, el más grande de 27mm. Se encontró que 3 casos tuvieron litiasis asociada. En 9 casos el pólipo fue único. Sólo hubo 2 casos asintomáticos. En el grupo de pacientes con pólipos neoplásicos ≥ 10 mm el promedio de edad fue 50.6 años, con rango de 31-75 años. Los tamaños de los pólipos fueron 10.3mm, 12mm y 19mm, sólo un paciente presentó síntomas, el cual fue dolor en hipocondrio derecho, y ese mismo paciente presentó litiasis.

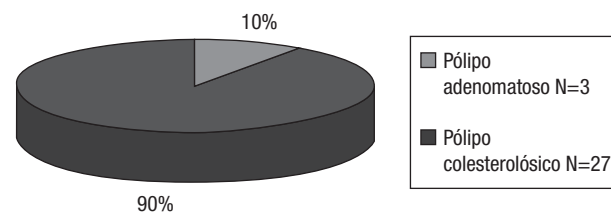


Gráfico N°2. Naturaleza de pólipos ≥ 10 mm por ecografía

DISCUSIÓN

Cada vez es más frecuente hallar incidentalmente un pólipo vesicular durante la realización de una ecografía abdominal.¹² En nuestra serie, la prevalencia de pólipos vesiculares en pacientes colecistectomizados fue de 10%, la cual es superior a las prevalencias reportadas por otros autores como Ozmen y col: 1.3%¹³, Chen y col: 6.9%¹⁴ y Jorgensen y Jensen 8.9%.¹⁵ Nuestra prevalencia es una de las más altas que hemos encontrado reportadas. Además, nuestra serie es la mas grande reportada en el Perú.

Múltiples estudios reportan mayor prevalencia de pólipos vesiculares en pacientes de sexo femenino^{4,7,16} mientras que otros estudios encontraron similar prevalencia en ambos sexos.^{15,17} En nuestra serie, el 62% de los pacientes con pólipo vesicular fueron del sexo masculino.

El tipo de pólipo vesicular que predomina en nuestra serie es el pólipo colesterolístico, que tiene un 95.4% de prevalencia, muy superior a las halladas por otros autores salvo Escalona y col¹⁸ que reporta un 93.6%. Nuestra prevalencia encontrada para adenomas es similar a la mayoría de reportadas, sin embargo nos llama la atención el 38% que reporta en nuestro país Díaz-Plasencia y col⁷ en relación al 4% de nuestra serie.

Tabla N° 3. Comparación de resultados y prevalencias con trabajos similares

	N	Colesterol	Hiperplásico	Inflamatorio	Adenoma	Otros
Yang y col Hong Kong 19922	172	62.80%	7%	7%	5.90%	17.3%
Kwon y col Corea 2008 19	291	51.20%	4.20%	1.7%	30.90%	12%
Seguel y col Chile 2006 20	118	67.90%	20.30%	-	9.3%	2.5%
Escalona y col Chile 2006 18	94	93.60%	-	-	4.30%	2.10%
Díaz Plasencia y col Trujillo 1994 7	25	7%	41%	7%	38%	7%
Bugosen y col Lima 2011	172	95.4%	0.6%	-	4%	-

Encontramos que 86% de los pacientes con pólipo fueron sintomáticos, siendo dolor abdominal superior el síntoma mas frecuente. Se ha postulado que los síntomas en pacientes con pólipos vesiculares no se debe al pólipo en sí mismo sino a la presencia de otras patologías como litiasis, colecistitis o cáncer vesicular. Sin embargo, resulta difícil asociar los síntomas con la patología dado que no contamos con una historia clínica detallada en la mayoría de los casos por ser éste un estudio descriptivo retrospectivo. Así, dicho dolor abdominal podría corresponder también a patología digestiva funcional (colon irritable o dispepsia).

A pesar de que la mayoría de pólipos vesiculares son benignos, cada vez resulta más importante excluir la presencia de pólipo maligno dado que el cáncer avanzado de vesícula tiene mal pronóstico. A su vez, es importante detectar pólipos verdaderos benignos (adenomas) dado su probable

potencial de transformación a pólipo adenocarcinomatoso para realizarles un adecuado seguimiento. No se conoce el tiempo en que un pólipo adenomatoso se puede transformar, sin embargo se han realizado estudios prospectivos en los que se ha demostrado transformación maligna en menos del 1% de pólipos adenomatosos de entre 6-10mm a lo largo de 5 años.²¹

Es importante identificar ecográficamente a pacientes que tengan pólipos vesiculares concomitante a litiasis dado que esta asociación se ha relacionado estrechamente con malignidad.^{2,22} En nuestro trabajo, 17.3% de pacientes con pólipos de colesterol presentaron litiasis, mientras que 57% de los pacientes con diagnostico de pólipo adenomatoso presentaron litiasis.

Además de litiasis asociada, se han reportado otros factores de riesgo para malignidad del pólipo vesicular, principalmente tamaño mayor de 10mm, edad mayor de 60 años (OR 8.16), morfología sésil del pólipo (OR 7.7)^{2,19} y rápido crecimiento por ecografía.²³

La mayoría de trabajos realizados reporta el tamaño del pólipo ≥ 10 mm como principal factor de riesgo de malignidad. Además, Koga y col²⁴ encontraron que únicamente el 6% de las lesiones benignas midieron ≥ 10 mm. Sin embargo, en nuestra serie 30.3% (veintisiete) del total de pólipos colesterolísticos midieron ≥ 10 mm, el mas grande midió 26mm y 75% (tres) del total de adenomas midieron ≥ 10 mm. Cabe destacar que 90% de los pólipos ≥ 10 mm fueron pólipos de colesterol, es decir, benignos y sin potencial maligno alguno.

En relación a la edad del paciente, en nuestro trabajo solamente una de 7 pacientes con pólipo adenomatoso tuvo edad mayor a 60 años. No se determinó ecográficamente si los pólipos vesiculares eran sésiles o pediculados. En cuanto a pólipo único o múltiple, encontramos que 75% de los pólipos de colesterol fueron múltiples y 100% de adenomas fueron únicos. Yang y col² hallaron pólipo único en el 100% de sus casos de pólipos malignos. Esto nos indica que el hallazgo de múltiples pólipos vesiculares nos orienta al diagnóstico de pseudopólipos vesiculares.

El mayor uso de ultrasonografía en pacientes en los que sospecha cálculos ha aumentado la tasa de detección de pólipos vesiculares.^{11,25} En nuestra serie, en 66% de los casos se detectó el pólipo vesicular ecográficamente, por lo tanto en un porcentaje importante el hallazgo de pólipo vesicular en la anatomía patológica fue incidental. La ultrasonografía, al ser operador dependiente, tiene limitaciones para detectar la totalidad de lesiones, como hemos observado en nuestro trabajo. A pesar de esto, es el método diagnostico de elección en la actualidad para mostrar lesión de la vesícula biliar.⁷

En los últimos años se han investigado otros exámenes auxiliares, como la ultrasonografía endoscópica, que puedan reemplazar a la ecografía dado que ésta difícilmente permite definir la naturaleza del pólipo vesicular. Sin embargo, se ha reportado una sensibilidad y especificidad de 66.7% y 84.2% para este método que no difiere mucho de las encontradas para la ultrasonografía convencional (47.4% y 72% respectivamente)²⁶. Además, la ultrasonografía endoscópica

es un método invasivo, costoso y requiere entrenamiento muy especializado.

En conclusión, encontramos que en nuestro trabajo el 95.4% de los pólipos vesiculares hallados son pólipos colesterolósicos e incluso de los pólipos con un tamaño ≥ 10 mm, el 90% son también colesterolósicos. Acorde con estos hallazgos, proponemos un enfoque conservador y de seguimiento ecográfico periódico a aquellos pacientes que presenten lesiones elevadas en la vesícula en ecografías de

rutina. La decisión de practicar una colecistectomía en estas circunstancias debe ser individualizada y discutida claramente con el paciente, teniendo en cuenta factores como tamaño de la lesión y la velocidad de crecimiento.

Correspondencia

Munira Bugosen Tannous

e-mail: munira.bugosen@upch.pe

Telf. 998711123/112*6001

Dirección: Calle Estados Unidos 871 Jesús María
Lima-Perú

BIBLIOGRAFÍA

- CORTÉS P. Pólipos vesiculares / barro biliar: ¿Qué hacer?. *Gastr Latinoam* 2006; Vol. 17, N° 2: 273-277.
- YANG HL, SUN YG, WANG Z. Polypoid lesions of the gallbladder: diagnosis and indications for surgery. *Br J Surg* 1992; 79: 227-9.
- BIRWHISTLE R., SAUERBREI E. Ultrasonography in the Diagnosis of Gallbladder Disease. *Can. Fam. Physician*. Vol 29. September 1983.
- J. SHAH. Postoperative Histopathology Findings of Ultrasonographically diagnosed Gallbladder Polyp In 32 Patients. *The Internet Journal of Third World Medicine*. 2010 Volume 9 Number 1.
- LEE KF, WONG J, LI JC, LAI PB. Polypoid lesions of the gallbladder. *Am J Surg*. 2004 Aug;188(2):186-90.
- PEJIC MA, MILIC DJ. Surgical treatment of polypoid lesions of gallbladder. *Srp Arh Celok Lek*. 2003 Jul-Aug;131(7-8):319-24.
- DIAZ-PLASENCIA J, VILELA C, REBAZA-IPARRAGUIRRE H, VILLACORTA R y col. Lesiones polipoideas de la vesícula biliar. *Rev. Gastroent. Perú* 14:22-26, 1994.
- AKYUREK N, BULENT S, IRKORUCU O, SARE M et al. Ultrasonography in the diagnosis of true gallbladder polyps: the contradiction in the literature. *HPB: official journal of the International Hepato Pancreat Biliary Association*. 2005 June;7(2):155-158.
- FARINON A, PACELLA A, CETTA F, SIANESI M. Adenomatous polyps of the gallbladder adenomas of the gallbladder. *HPB Surgery* 1991, Vol 3 P 251-258.
- CSENDES A, BURGOS AM, CSENDES P. Late follow-up of polypoid lesions of the gallbladder smaller than 10 mm. *Ann Surg*. 2001;234:657-660.
- ROA I, DE ARETXABALA X, MORGAN R, MOLINA R et al. Clinicopathological features of gallbladder polyps and adenomas. *Rev Med Chil*. 2004 Jun;132(6):673-9.
- PERRONE N, TOLIBIA, M. Poliposis vesicular múltiple. *Rev Arg de Ultrasonido* 2008; Vol 7 N° 3: 195-196.
- OZMEN MM, PATANKAR RV, HENGIRMEN S et al. Epidemiology of gallbladder polyps. *Scand J Gastroenterol* 1994; 29: 480.
- CHEN CY, LU CL, CHANG FY, LEE SD. Risk factors for gallbladder polyps in the Chinese population. *Am J Gastroenterol*. 1997 Nov;92(11):2066-8.
- JORGENSEN T, JENSEN KH: Polyps in the gallbladder. A prevalence study, *scand. J Gastroenterol* 1990; 25: 281-6.
- YEH CN, JAN YY, CHAO TC, CHEN MF. Laparoscopic cholecystectomy for polypoid lesions of the gallbladder: a clinicopathological study. *Surg Laparosc Endosc Percutan Tech* 2001;11:176-81.
- AKITOSHI H, KIYOAKI M, TOKIHIKO H, SATOCHI M. Diagnosis and operative indications for polypoid lesions of the gallbladder. *Arch Surg* 1988; 123:26-30.
- ESCALONA A, LEON F, BELLOLIO F, PIMENTEL F et al. Pólipos vesiculares: correlación entre hallazgos ecográficos e histopatológicos. *Rev. Med. Chile* 2006; 134:1237-42.
- KWON W et al. Clinicopathologic Features of Polypoid Lesions of the Gallbladder and Risk Factors of Gallbladder Cancer. *J Korean Med Sci*. 2009 June; 24(3): 481-487.
- SEQUEL G, FRES E, FREZ M, ESPINOZA R y col.. Naturaleza de los pólipos de la vesícula biliar sometidos a colecistectomía. *Rev. chil. cir*;59(3):208-211, jun. 2007.
- J. SHAH: Postoperative Histopathology Findings of Ultrasonographically diagnosed Gallbladder Polyp In 32 Patients.. *The Internet Journal of Third World Medicine*. 2010 Volume 9 Number 1.
- TERZI C; SOKMEN S; SECKIN S et al. Polypoid lesions of the gallbladder: report of 100 cases with spe-

- cial reference to operative indications. *Surgery* 2000 Jun;127(6):622-7.
23. SUGIYAMA M, ATOMI Y, YAMATO T. Endoscopic ultrasonography for differential diagnosis of polypoid gall bladder lesions: analysis in surgical and follow up series *Gut*, Feb 2000; 46: 250-254.
 24. KOGA A, WATANABE K, FUKUYAMA T, TAKIGUCHI S et. al. Diagnosis and operative indications for polypoid lesions of the gallbladder. *Arch Surg*. 1988;123:26-29.
 25. KRATZER W, HAENLE MM, VOEGTLE A, MASON RA, AKINLI AS, HIRSCHBUEHL K, et al. and the Roerstein study group. Ultrasonographically detected gallbladder polyps: a reason for concern? A seven-year follow-up study. *BMC Gastroenterology*.2008;8:41.
 26. CHEON YK, CHO WY, LEE TH, CHO YD et. al. Endoscopic ultrasonography does not differentiate neoplastic from non-neoplastic small gallbladder polyps. *World J Gastroentero* 2009; 15(19): 2361-2366.