

Una Nueva Técnica para la Remoción Segura de Cuerpos Extraños Impactados en el Tubo Digestivo Alto: Uso del “CAP” (Copa, Capuchon o Cilindro) Reusable del Ligador Variceal

Miguel Chávez Rossell*

RESUMEN

OBJETIVOS: La ingesta de cuerpos extraños es una de las más comunes emergencias endoscópicas. Deben ser extraídos tan pronto como sea posible para evitar complicaciones graves como perforación o hemorragia. Sin embargo, la remoción de los objetos puntiagudos es difícil y pueden ocurrir complicaciones durante su extracción. Por lo que varios accesorios son usados para prevenir la injuria de la mucosa.

MATERIALES Y MÉTODOS: Describimos una nueva técnica para la extracción exitosa de cuerpos extraños del tracto digestivo superior usando el “cap” (copa, capuchón o cilindro plástico) reusado de un ligador variceal.

RESULTADOS: Se presentan 17 casos (9 hombres y 8 mujeres). Los tipos de cuerpos extraños removidos fueron huesos de pollo (n:7), espinas de pescado (n:3), prótesis dental parcial (n:2), bolo alimenticio (n:2), alfiler (n:1), chinche dorado (n:1) y una tableta con su empaque (n:1). No se presentaron complicaciones.

CONCLUSIONES: Esta nueva técnica es segura y efectiva. Ventajas: mejorar la visión en unión faringo-esofágica, desimpactar los cuerpos extraños a ese nivel, evitar que los objetos puntiagudos dañen la mucosa o el endoscopio, aspirar bolos de alimentos y disminuir el tiempo de la extracción.

PALABRAS CLAVE: cuerpos extraños, endoscopia digestiva alta, copa transparente.

Rev. Gastroenterol. Perú; 2012; 32-2: 150-156

ABSTRACT

OBJECTIVES: The ingestion of a foreign body is one of the most common endoscopic emergencies. Foreign bodies in the upper gastrointestinal tract should be extracted as soon as possible to avoid serious complications such as perforation or bleeding. However, removals of foreign bodies with sharp edges are very difficult and can develop complications during their removal. Various devices have therefore been developed to prevent mucosal injury from the sharp edges during endoscopic extraction.

MATERIALS AND METHODS: We report a new technique for the successful foreign body extraction of upper digestive tract using the “cap” from six shooter variceal banding reused.

RESULTS: We present 17 cases (9 males and 8 females). The types of foreign bodies removed were: chicken bones (n:7), fish bones (n:3), denture prosthesis (n:2), food bolus (n:2), long pin (n:1), golden thumb tack (n:1) and press-through package (n:1). There were no complications.

CONCLUSIONS: This new technique is safe and effective. Highlights its advantages: enhanced sight pharyngo esophageal junction, foreign bodies disimpact at that level, food bolus suck, avoid sharp object damage mucosal or scope and decrease time removal.

KEY WORDS: foreign body, upper digestive endoscopy, transparent cap.

* Médico Asistente Servicio de Gastroenterología Hospital Nacional Arzobispo Loayza

INTRODUCCIÓN

La ingesta de cuerpos extraños es la segunda emergencia endoscópica (solo superada por la hemorragia digestiva). Se ha descrito que entre el 80 y 90% de los cuerpos extraños pasan espontáneamente a segmentos distales del tracto gastrointestinal⁽¹⁾ y el resto, 10 a 20%, quedan impactados, requiriendo procedimientos endoscópicos para su remoción. Siendo la cirugía necesaria hasta en un 1% ya sea para retirarlos o para el manejo de sus complicaciones. No existen datos estadísticos en nuestro país, pero en los Estados Unidos de Norteamérica, anualmente 1,500 muertes son atribuidas a la ingesta de los cuerpos extraños y sus complicaciones^(2,3).

Pero no todos los cuerpos extraños tienen el mismo riesgo potencial de complicaciones. Así, los objetos de bordes afilados, cortantes o puntiagudos como las espinas de pescado, huesos de pollo, alfileres, entre otros; producen complicaciones hasta en un 35% de los casos cuando no se extraen. La incidencia de los cuadros severos oscila entre el 0,5 y 7,5% y la tasa de mortalidad entre 0 y 43%^(3,4). Las complicaciones más frecuentes son la perforación y mediastinitis^(4,5); pero también se han descrito taponamiento cardíaco⁽¹⁾, fístula aortoesofágica o pleuroesofágica⁽⁶⁾, etc.

Por lo tanto, para evitar estos casos, deben ser removidos tan pronto como sea posible. Sin embargo, la extracción endoscópica de esta clase de objetos, especialmente aquellos impactados en el tercio superior del esófago es difícil. Por la poca visibilidad y la dificultad para maniobrar el endoscopio y sus accesorios, conllevando el riesgo adicional de perforación iatrogénica durante su remoción^(4, 7,8).

Dentro del armameo endoscópico, existen diferentes accesorios para intentar su extracción, tales como los sobre tubos, embudos de goma, pinzas de cuerpo extraño etc.^(4, 8,9). Algunos de ellos no son fácilmente disponibles, incomodan al paciente, tienen sus propias complicaciones, o no son prácticos pues el examen se hace muy prolongado.

En diversos procedimientos de endoscopia, como la mucosectomía, magnificación endoscópica y la ligadura de varices esofágicas, se utilizan accesorios endoscópicos distales conocidos como los "caps" (copas, capuchones o cilindros plásticos) los cuales son de diversos tipos, se fijan en la punta del endoscopio y de esta manera facilitan el diagnóstico y la terapia en muchas situaciones⁽¹⁰⁾. Yeen et al.⁽¹¹⁾ utilizó con buenos resultados, un "cap" de mucosectomía para remover cuerpos extraños afilados impactados en el esófago. Ante la poca disponibilidad de los "caps" de mucosectomía en el país, nosotros decidimos utilizar un "cap" reciclado de un ligador de várices.

El objetivo del estudio es dar a conocer la utilidad de esta nueva técnica para separar y remover cuerpos extraños impactados en el esófago y estómago, presentándola como una alternativa fácil, rápida y segura. Adicionalmen-

te, describimos su uso en la remoción de los bolos de carne impactados mediante succión y aspiración.

MATERIALES Y MÉTODOS

TIPO DE ESTUDIO

Estudio clínico, observacional y descriptivo, de serie de casos.

CRITERIOS DE INCLUSIÓN

Durante el período comprendido entre Marzo del 2005 hasta Agosto del 2011, se incluyeron los pacientes mayores de 15 años, con el diagnóstico clínico de cuerpo extraño impactado en esófago, atendidos en el Servicio de Gastroenterología del Hospital Arzobispo Loayza.

CRITERIOS DE EXCLUSIÓN

Pacientes con ingesta de cuerpos extraños no impactados o romos como las monedas o muy largos como cucharas o lapiceros. Cuerpos extraños alojados en orofaringe. Pacientes que rehusaron el procedimiento o no firmaron el consentimiento informado. Pacientes con cuadro clínico sugestivo de perforación.

Los procedimientos endoscópicos fueron realizados en la Sala de Endoscopia del Servicio de Gastroenterología del Hospital Nacional Arzobispo Loayza, a la mayoría de los pacientes dentro de las 6 horas de su admisión (horario habitual) o durante los retenes de emergencia (aproximadamente 12 horas de su hospitalización). Se utilizó sedación local con lidocaína en atomizador. Como pre-medicación parenteral se usó en la mayoría de las veces Benzodiazepínicos como el Diazepam o Midazolam, en dos ocasiones asociado a Meperidina y en un caso bajo anestesia general.

Los instrumentos usados para la extracción fueron fibrogastoscopios y videoendoscopios Olympus y videoendoscopio Fujinon.

EL ACCESORIO ENDOSCOPICO DISTAL: EL "CAP" (COPA, CAPUCHÓN O CILINDRO PLASTICO)

Los "caps" son accesorios endoscópicos distales o cubiertas plásticas en forma de pequeños cilindros, de diferente tamaño y forma. Pueden ser rectos, oblicuos, de consistencia dura o blanda, habitualmente transparente, que se fijan a la punta del endoscopio. Tienen por finalidad, entre otras características, mejorar la visión especialmente en zonas muy anguladas del tubo digestivo y brindar estabilidad a la punta del endoscopio para realizar procedimientos terapéuticos de avanzada como la mucosectomía, aplicación de clips, etc.⁽¹⁰⁾

El tipo de "cap" que usamos para desimpactar los cuerpos extraños fue uno reciclado del ligador variceal Modelo MBL-6-OV del "Six Shooter Saeed Multi-Band Liga-

tor" del fabricante Wilson Cook Medical Inc. (USA) de 9.5-11.5 mm de diámetro y 25 mm de longitud aproximada (ver figura 1). Siendo de mayor longitud que los "caps" de resección endoscópica de la mucosa.

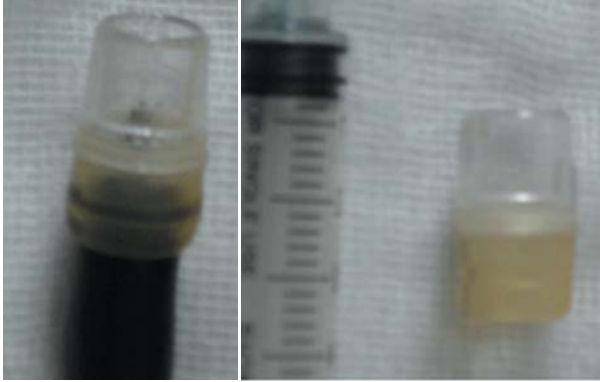

Figura 1. A la izquierda el "cap" del ligador variceal comparado con una jeringa de 5 cm. A la derecha el accesorio distal fijado a la punta del endoscopio.

Finalmente, para ayudar a retirar el cuerpo extraño ya desimpactado, se usa una pinza de cuerpo extraño o un asa de polipectomía.

CONSIDERACIONES ANATOMICAS DEL ESOFAGO

El esófago es un tubo muscular que se continúa proximalmente con la hipofaringe y se extiende 18 a 25 cm distal a la unión gastroesofágica. Se divide anatómicamente en tercios: el tercio proximal consiste de músculo estriado (voluntario), el tercio distal consiste en músculo liso (involuntario) y el tercio medio es una mixtura de ambos. El tercio proximal tiene tanto inervación somática motora y sensitiva a través de las ramas del nervio laríngeo recurrente, similar a la orofaringe, lo cual permite a los pacientes localizar con precisión los cuerpos extraños proximales.

Existen 3 zonas de estrechamiento fisiológico a lo largo del esófago del adulto donde con mayor frecuencia se impactan los cuerpos extraños. La primera área se encuentra por detrás del cartílago cricoides, a nivel de la vértebra C-6, donde el esófago inicia con el "esfínter" esofágico superior o músculo cricofaríngeo, a aproximadamente 15-17 cm de la arcada dentaria. El segundo está a nivel de la vértebra T-4, donde el arco aórtico distal desciende por detrás del esófago medio, a 23 cm de la arcada. Distalmente también hay un área de estrechamiento a nivel del esfínter esofágico inferior, a 36-38 cm de arcada dental. Los pacientes con una anomalía anatómica o un disturbio motor del esófago son más propensos al atrapamiento de comida u otros objetos y por lo general se presentan con una historia de problemas crónicos de la deglución.⁽¹⁾

DESCRIPCION DE LA TÉCNICA:

Se intentó en primera instancia la endoscopia sin el "cap", al apreciarse la fuerte impactación y/o la dificultad en la

visión en el tercio superior del esófago. Se retiró el endoscopio y luego se reintrodujo el endoscopio con el "cap" fijado en la parte distal. En un primer momento esto nos ofrece una mejor visión de la zona y del cuerpo extraño, así como la estabilización de la punta del endoscopio para realizar mejor las acciones terapéuticas (Fig.2a). Una vez determinada la zona de impactación, un borde del "cap" presiona la mucosa esofágica al mover la punta del gastroscopeco, distendiéndola y tratando de introducirse entre la pared del esófago y el cuerpo extraño, (Fig.2b y 2c) esto se consigue fácilmente cuando la impactación es reciente. En ese momento se consigue que el cuerpo extraño se libere de la pared y se alinee con la luz esofágica. Durante todo el procedimiento se debe mantener una insuflación constante. Si la extracción se realiza mas alla de las 24 horas de impactación, el objeto extraño se adhiere más firmemente a la pared esofágica por lo que es necesario coger uno de sus bordes con una pinza, para facilitar su orientación axial. Luego, el cuerpo extraño se puede fácilmente extraer con la ayuda de la misma pinza, introduciendo uno de los bordes filosos dentro del "cap" y evitar lacerar la mucosa o dañar el endoscopio, (Fig.2d). En ocasiones al distenderse el esófago, el objeto extraño fácilmente cae (Fig. 2e) y puede ser retirado de la misma forma o incluso ser empujado hacia la cámara gástrica (por ejemplo en casos de fragmentos de huesos). En casos de impactación de bolo alimenticio, usualmente trozos de carne, esta se succiona y aspira dentro del "cap" y se extrae junto con el endoscopio.

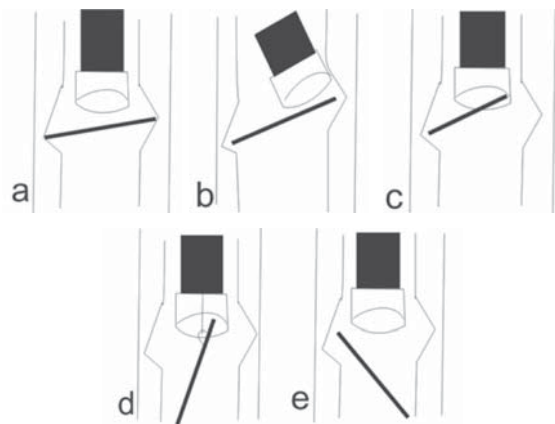


Figura 2. Representación esquemática de los pasos secuenciales para la desimpactación del cuerpo extraño con el uso del "cap". Ver descripción en el texto.

Después de la extracción, el endoscopio, ya sin la cubierta plástica distal, se reintroduce para verificar los daños en la mucosa que sufrió la impactación y se completa la esofagogastroduodenoscopia en busca de alguna patología concomitante.

RESULTADOS

Características demográficas de los pacientes:
Se extrajo cuerpos extraños un total de 17 pacientes, 9 del sexo masculino (53%) y 8 al sexo femenino (47%).

La edad promedio de los pacientes fue 44.9 años (con un rango de 18 a 71 años de edad). En la tabla 1 se puede apreciar la distribución por sexo y grupo de edad. La mayoría de pacientes estuvieron comprendidos entre los 36 a 55 años.

Localización y tipo de cuerpo extraño:

En cuanto a la localización: Todos los casos, excepto uno, estuvieron impactados en el esófago superior. El otro fue extraído del estómago, aunque el paciente fue transferido con el diagnóstico de cuerpo extraño (alfiler) enclavado en el esófago, sostenido por los hallazgos radiológicos.

En la tabla 2 puede apreciarse los tipos de cuerpos extraños encontrados según grupo de edad. Se observa que en su mayoría, correspondieron a la impactación de los huesos de pollo y ocurrieron en el grupo de edad de 36 a 55 años. Seguida de las espinas de pescado principalmente en el grupo de 15 a 35 años.

Ejemplos de estos casos pueden verse en las figuras 3 a la 9. La mayoría de cuerpos extraños tenían una longitud aproximada de 30 mm y 5 mm de diámetro.

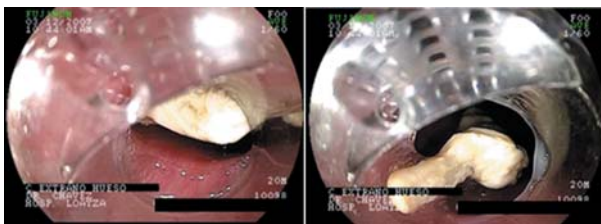


Figura 3. Paciente mujer de 47 años con ingestión accidental de un hueso de pollo. En la foto de la izquierda se ubica en forma transversal impactándose en el esófago superior. En la foto de la derecha se logra desimpactar de la pared esofágica alineándolo con la luz esofágica y de esta manera se puede retirar o empujar hacia la cámara gástrica.

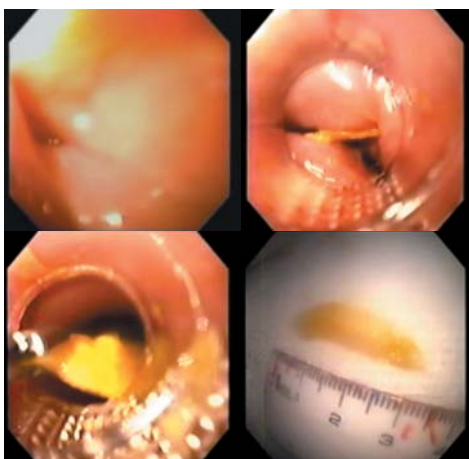


Figura 4. Paciente varón de 56 años que acude a emergencia por ingestión de espina de pescado tres días atrás. En la foto superior izquierda se muestra la visión endoscópica donde se aprecia marcado edema de región hipofaríngea que no permite visualizar el cuerpo extraño. En la foto superior derecha, el endoscopio con el cilindro colocado en la punta se objetiva fácilmente la espina de pescado la cual se puede desimpactar con facilidad. En la foto inferior izquierda es retirado con la pinza de cuerpo extraño. En la foto inferior derecha las medidas 30 x 5 mm.

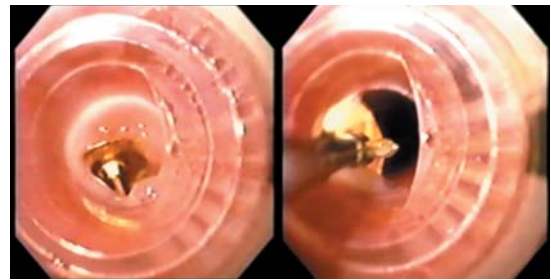


Figura 5. Paciente mujer de 22 años ingestión accidental de un chinche dorado. En las fotos se libera con facilidad el objeto metálico usando el "cap" y se usa la pinza de cuerpo extraño para retirarlo. Nótese como la copa evita dañar la mucosa o el gastroscopio.

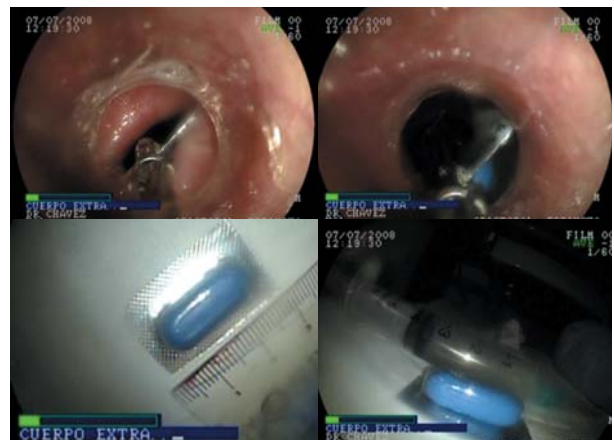


Figura 6. Paciente varón de 68 años de edad, que acude por ingestión accidental de tableta con su empaque. En las fotos superiores se aprecia una secuencia de la facilidad con la cual se liberó de la pared esofágica con el "cap". La foto inferior izquierda nos muestra sus diámetros y la foto inferior derecha una comparación con el tamaño de una jeringa de 5 cm.

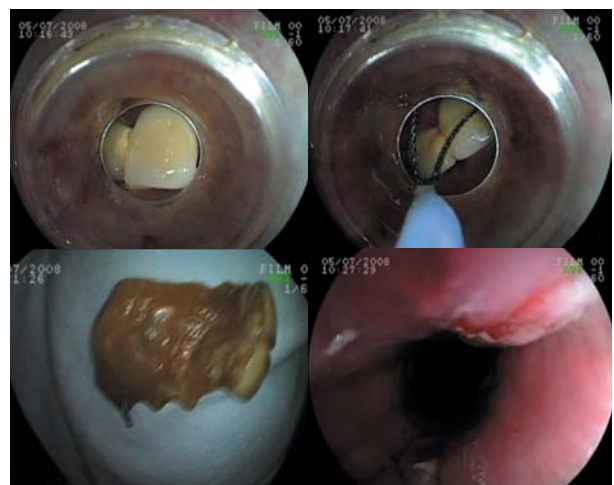


Figura 7. Paciente varón de 49 años, acude por ingestión accidental de prótesis dental parcial. En las fotos superiores se aprecia prótesis dental desimpactada con la copa y retirada con asa de polipectomía. En la foto inferior izquierda se aprecia ya extraída la pieza dental de acrílico con elementos de fijación metálicos. La foto inferior derecha muestra la revisión endoscópica del esófago posterior a la remoción, mostrando erosiones lineales superficiales.

Durante la extracción 3 pacientes tuvieron evidencia endoscópica de material purulento en la zona de impac-

tación, por lo que fueron derivados a la emergencia de nuestro hospital ante la sospecha de infección de pared esofágica. No se presentaron complicaciones.

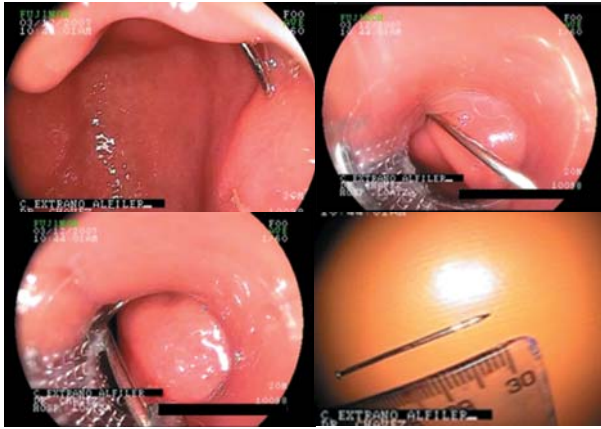


Figura 8. Paciente varón de 24 años con ingesta accidental de un alfiler de más de 3 cm. En la foto superior izquierda el cuerpo extraño incrustado en la pared posterior de curvatura menor gástrica. En la imagen superior derecha se desimpacta con la copa. En la foto inferior izquierda se usa la pinza de cuerpo extraño para retirarlo. En la última foto, ya extraído, se muestra su longitud.

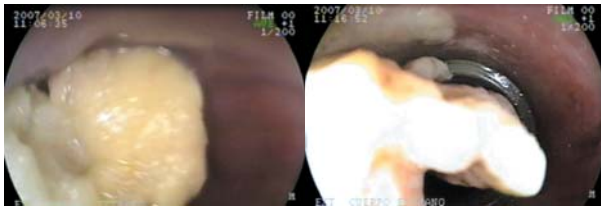


Figura 9. Paciente mujer de 56 años con bolo alimenticio impactado en el esófago superior. En la foto de la izquierda la imagen sin el aditamento distal. En la imagen derecha es retirado con la copa aplicando succión.

Tabla 1. Características Demográficas de los pacientes con cuerpos extraños removidos con el "cap"

Edad (años)	Hombres	Mujeres	Total (%)
15-35	2	3	5 (29.5)
36-55	4	4	8 (47.0)
56-75	3	1	4 (23.5)
TOTAL	9	8	17 (100)

Tabla 2. Tipos de Cuerpos extraños según grupo de edad

Edad (años)	No de Pacientes	Tipo de Cuerpo Extraño	Total
15-35	5	Espina de pescado	2
		Hueso de pollo	1
		Chinche dorado	1
		Alfiler	1
36-55	8	Hueso de pollo	5
		Prótesis dental	2
		Espina de pescado	1
56-75	4	Bolo alimenticio	2
		Hueso de pollo	1
		Tableta con empaque	1
TOTAL	17		17

DISCUSIÓN

La primera remoción endoscópica de un cuerpo extraño en esófago fue reportada por McKechnie en 1972⁽⁹⁾. Desde entonces los usos de la endoscopia tanto flexible como rígida han ganado popularidad y han venido a ser seguras y efectivas.

La Sociedad Americana de Endoscopia Gastrointestinal recomienda la intervención endoscópica inmediata en obstrucción esofágica severa y en objetos puntiagudos en el esófago⁽¹²⁾. Porque cuando están impactados son una verdadera emergencia y se asocian frecuentemente con perforación o hemorragia. Es por eso, que muchas veces en la práctica diaria, hay una tendencia a derivarlos a cirugía, por la dificultad de separar el cuerpo extraño con seguridad de la pared esofágica. Ya que no es fácil extraer endoscópicamente los objetos impactados, debido a la inflamación y el edema en dicha zona; con un alto riesgo de perforación esofágica si se realizan intentos inapropiados para su remoción^(1,13).

Las perforaciones se pueden producir bien por acción del cuerpo extraño por sus características morfológicas (objeto cortante o punzante), por erosión progresiva o necrosis de la pared esofágica al permanecer mucho tiempo el cuerpo extraño en contacto con la mucosa esofágica, esto es su impactación⁽¹¹⁾.

Una vez localizado el cuerpo extraño debe estudiarse su morfología y los puntos de agarre más adecuados. En objetos alargados se debe de hacer coincidir el eje longitudinal con la luz esofágica para evitar traumatismos de la mucosa^(11,14).

El fracaso de la extracción del cuerpo extraño, obliga a la intervención quirúrgica, de mayor morbilidad y coste económico. Este fracaso puede ser debido al tamaño del cuerpo extraño, su localización o bien la dificultad para cogerlo a pesar de disponer de material adecuado.^(13,14)

Para la extracción de los cuerpos extraños se pueden usar múltiples accesorios tales como pinzas de cuerpo extraño, tipo cocodrilo, canastillas, redes y sobretubos o protectores tipo embudo, los cuales deberían de estar disponibles durante el procedimiento⁽¹⁴⁾. Siendo los cuerpos extraños impactados y afilados los más difíciles para su remoción por el riesgo de injuria mucosa, por lo que el aspecto más importante es liberarlos de la forma más segura⁽¹⁵⁾.

Específicamente para prevenir el daño de la mucosa durante su extracción, se han creado varios dispositivos. Los más usados son el protector en forma de campana o tipo embudo de plástico blando (protector plastic Hood) y los sobretubos o sobrecupos (overtubes).

Los sobretubos fueron diseñados para proteger a la mucosa esofágica en el momento de ser retirado el cuerpo extraño, protegen la vía aérea previniendo la aspiración y facilitan el pasaje repetido y rápido del gastroscopio. Un número de sobretubos diferentes en longitud, diámetro e indicaciones técnicas han sido recientemente revisadas. Debido a que el uso de sobretubos puede estar asociado con desgarros al pellizcarse la mucosa entre el endoscopio

y el sobretubo, la lubricación y apropiada técnica de inserción son cruciales. Las desventajas del sobretubo es que causa incomodidad en el paciente y no pueden extraerse objetos de más de 15mm, por el diámetro fijo del sobretubo^(16,17). Además de estar poco disponibles y ser costosos.

El embudo plástico se usa solo en pequeños objetos básicamente para proteger la mucosa una vez que es capturado con la pinza de cuerpo extraño. No puede liberar con seguridad el objeto extraño impactado en la pared del esófago. Su desventaja es que obstruyen la visión endoscópica⁽¹¹⁾ y también están poco disponibles.

Los cuerpos extraños impactados a la entrada del esófago imponen la más grande dificultad para el tratamiento endoscópico debido al limitado espacio de trabajo y a un campo visual inadecuado⁽¹⁵⁾. Es muy difícil usar un sobretubo o un embudo protector, habiendo riesgo de perforación debido al daño de la mucosa si se realiza una remoción forzada⁽¹¹⁾.

Todo esto justifica la utilización de un accesorio endoscópico que evite estos riesgos. Con el “cap” se consigue la expansión de la mucosa impactada y se mantiene un campo visual adecuado.

Jeen et al⁽¹¹⁾ el 2001 intento separar y remover los cuerpos extraños afilados impactados en el esófago al dilatar el esófago proximal usando un balón lateral de esclerosis de varices o un “cap” de mucosectomía endoscópica, con buenos resultados en 21 de 22 pacientes.

Zhang et al⁽¹⁵⁾ publicaron el 2010 un trabajo donde informan las bondades de esta técnica. Ellos utilizaron el “cap” del ligador variceal, pero recortado en la parte delantera, a 2 mm de longitud, reportando mejores resultados que la endoscopia convencional; como mejor tasa de extracción y tiempo operatorio más corto. Además esta técnica, incremento la tasa de detección de los pequeños cuerpos extraños al crear un mejor campo visual en el lumen estrecho, hizo el procedimiento más fácil y no ocurrieron complicaciones. Dos casos fallaron bajo estudio convencional debido a las grandes dificultades operacionales y la intolerancia del paciente; siendo exitosamente manejados con el “cap” y una pinza. Además, no hubo injuria de la mucosa, como si hubo en tres casos de gastroscopia convencional. Los hallazgos de este autor coinciden con nuestros resultados por lo que sostenemos que esta nueva técnica es superior a la endoscopia convencional; aunque se necesita un mayor número de pacientes para su confirmación.

En relación a la tasa global de éxito en la extracción endoscópica reportada en la literatura, mencionaremos que en Colombia, el 2006, Gonzales M. et al.⁽⁴⁾ informó una tasa de un 97%, incluyendo aquellos casos ubicados en la orofaringe (de mucho más fácil operabilidad. Palta R. et al.⁽⁷⁾ en su estudio en California, Estados Unidos de Norteamérica, publicó el 2009 una tasa global de éxito en un 90%. Con una incidencia de perforaciones en el 6%. El 2011, en Taiwan, Wu et al.⁽⁸⁾ describió una tasa de éxito en la remoción endoscópica de 83.8%. En 28 pacientes

no pudo ser liberado el cuerpo extraño, que en su mayoría (82.1%) estaba alojado en el esófago superior. Nuestros resultados, usando el “cap”, han sido exitosos, principalmente en la ubicación que representó un fracaso para Wu.

También hay reportes aislados del uso de la cubierta distal en combinación con otros accesorios^(18,19,20) para una óptima remoción.

El uso difundido de la ligadura variceal, hace que en muchos servicios de endoscopia se cuente con este accesorio (cap), lo cual facilita su aplicación y amplia difusión. De no tenerlos, se pueden fabricar artesanalmente como han reportado otros autores⁽²¹⁾.

Los endoscopistas deberían tener la mente abierta respecto a los tipos de dispositivos que pueden ser usados para atrapar los diferentes objetos extraños y el valor potencial de los accesorios usados en otros campos de la endoscopia terapéutica⁽¹⁴⁾. También pueden modificarse o crear nuevos instrumentos con ese fin.

Finalmente, cuando hay impactación de comida, el caso se resuelve ya sea con extracción completa o fragmentada del bolo o aplicando presión con la punta del endoscopio y empujarlo hasta el estómago (“técnica push”)^(4,14). Pero como se describe en la figura 9, podemos extraerlo mediante succión, esto es: atraparlo con el “cap” para extraerlo, mientras se aspira por el canal de trabajo del endoscopio.

Nosotros presentamos una alternativa segura, eficaz, simple y de amplia disponibilidad para un problema muy frecuente y que puede tener graves consecuencias si no se actúa correctamente y a tiempo.

De la revisión de los autores que han reportado el uso de la cubierta distal, de nuestros resultados y de los ejemplos visuales prácticos de las figuras 3 a la 9 que adjuntamos; podemos concluir que las ventajas de la técnica del uso del “cap” en la extracción de los cuerpos extraños en el esófago son:

1. Mejorar la visión endoscópica en la unión faringoesofágica y en el esófago superior.
2. Desimpactar con plena seguridad los cuerpos extraños a ese nivel.
3. Evitar que los objetos cortantes y/o puntiagudos dañen la mucosa esofágica o el endoscopio,
4. Aspirar bolos de alimentos impactados.
5. Disminuir el tiempo de la remoción endoscópica.

LIMITACIONES

Poco número de pacientes.

CONFLICTO DE INTERESES

Ninguno.

AGRADECIMIENTOS

A los Colegas Dra Nora Nuñez, Dra Rosario Uribe, Dr Victor Sanchez y las Licenciadas de Enfermería Roxana Reynoso, Anita Huertas, Elsa Ramirez del Servicio de Gastroenterología del Hospital Arzobispo Loayza.

CORRESPONDENCIA

E-mail: miguelchavez11@hotmail.com

REFERENCIAS

1. ANDERSON, KENTON, DEAN ANTHONY. Foreign bodies in the gastrointestinal tract and anorectal emergencies. *Emerg Med Clin N Am* 2011;29: 369-400
2. HIRASAKI S, INOUE A, KUBO M, OSHIRO H. Esophageal large fish bone (sea bream Jawbone) impaction successfully managed with endoscopy and safely excreted through the intestinal tract. *Inter Med* 2010; 49: 995-999
3. BOSQUE-LOPEZ M, LLOMPART-RIGO A, SEBASTIAN P. A foreign body in the esophagus. *Rev Esp Enferm Dig* 2010; 102:51-52
4. GONZALES M, GOMEZ M, OTERO W. Cuerpos extraños en esófago. *Rev Col Gastroenterol* 2006;21(3):150-160
5. VASQUEZ J, MONTESINOS E, CASTILLO L, ROJAS L, Peralta J. Perforación esofágica y mediastinitis causada por espina de pescado. *Rev Gastroenterol Peru* 2006; 26:400-403.
6. ISHIOKA S, RIBEIRO A, ARTIFON E, COUTO D, NAVARRO A. et al. Fistula aortoesofagica: manejo exitoso de una complicación peligrosa causada por un cuerpo extraño. *Rev Gastroenterol Perú* 2008; 28: 278-281
7. PALTA R, SAHOTA A, BEMARKI A, SALAMA P, SIMPSON M, LAINE L. Foreign Body ingestión: characteristics and outcomes in a lower socioeconomic population with predominantly intentional ingestion. *Gastrointest Endosc* 2009;69(3):426-33
8. WU W, CHIU C, KUO C, LIN C, CHU Y, TSOU Y, et al. Endoscopic management of suspected esophageal foreign body in adults. *Dis Esophagus* 2011;24(3):131-37
9. CRESS C, MOLESKI S, PATEL A, FENKEL J, Infantolino A. The man who swallowed a table knife: A case report. *Dig Dis Sci* 2010; 55: 3005-3006
10. SUMIYAMA KASUKI & RAJAN ELIZABETH. Endoscopic Caps. *Tech Gastrointest Endosc* 2006;8:28-32
11. JEEN Y, CHUN H, SONG C, UM S, LEE S. Endoscopic removal of sharp foreign bodies impacted in the esophagus. *Endoscopy* 2001; 33:518-522
12. IKENBERRY S, JUE T, ANDERSON M, APPALANE NI V, BANERJEE S. et al. Management of ingested foreign bodies and food impactions. *Gastrointest Endosc* 2011;73:1085-1091
13. SWAMINATAH A, LEE A, CAPIAK K, SETHI A, GARCIA-CARRASQUILLO R. A foreign body larger than the overtube diameter: A case of large cow foot bone causing esophageal impact. *Gastroenterol Hepatol (NY)* 2010;6:793-795
14. NARRA SRILAKSHMI & AL-KAWAS FIRAS H. The importance of preparation and innovation in the endoscopic management of esophageal foreign bodies. *Gastroenterol Hepatol (NY)* 2010;6: 795-797
15. ZHANG S, CUI Y, GONG X, GU F, CHEN M. Endoscopic management of foreign bodies in the upper gastrointestinal tract in South China: A retrospective study of 561 cases. *Dig Dis Sci* 2010; 55:1305-1312
16. TIENNEY W, ADLER D, CONWAY J et al. Overtube use in gastrointestinal endoscopy. *Gastrointest Endosc* 2009; 70:828-834
17. Seo Y, Park J, Kim J, Yeon J, Byum K, Bak Y. Removal of press-through-packs impacted in the upper esophagus using an overtube. *World J Gastroenterol* 2006; 12:5909-5012
18. NIJHAWAN S et al. Endoscopic removal of sharp metallic foreign bodies. *Endoscopy* 2006;38:E331
19. DOLAY K, SOYLU A, ONER O, AYGUN E. Removal of a razor blade from the stomach with unusual accessory tools. *Endoscopy* 2007;39:E25
20. TSUJIMOTO T, FUJII H, KAWARATANI H. et al. Simultaneous endoscopic removal of 5 coins from the stomach without causing mucosal injury using specially designed devices. *Indian J Gastroenterol* 2009; 28:33-34
21. BUNNO M, KAWAGUCHI M, YAMAHARA K, KANDA CH. Removal of a foreign body (artificial tooth) from the bronchial tree: A new method. *Intern Med* 2008;47:1695-1698