

Inusual hallazgo de dos monedas juntas en esófago de pacientes pediátricos. Reporte de dos casos

An unusual finding of two coins together in the esophagus of pediatric patients. Report of two cases

Alexis Ormeño Julca^{1a}

¹ Servicio de Pediatría, Hospital Regional de Lambayeque. Chiclayo, Perú.

^a Médico Gastroenterólogo Pediatra

Recibido: 15-08-2015

Aprobado: 31-01-2016

RESUMEN

La ingestión de cuerpos extraños (CE) es un motivo de consulta frecuente en los Servicios de Urgencia Pediátricos. Los estudios reportan que en la edad pediátrica se presenta el 80% de los CE, siendo más frecuente entre los 6 meses y los 3 años de edad, constituyendo la segunda causa de endoscopia digestiva urgente en pediatría. En 80 a 90% de los casos el CE pasa espontáneamente a través del tracto gastrointestinal superior; sin embargo, en ocasiones se aloja en el esófago y debe ser extraído para evitar complicaciones peligrosas como obstrucción o perforación del tracto digestivo superior, sangrado, úlceras, o fístulas. La ingesta e impactación de cuerpos extraños múltiples en el esófago, es un evento muy pocas veces reportado en población infantil. La mayoría de reportes, corresponde a la ingesta de magnetos, que aunque siendo aún de presentación infrecuente, pueden causar serias complicaciones gastrointestinales debido a que la atracción entre ellos puede atrapar las paredes de múltiples asas intestinales provocando perforación, formación de fistulas, vólvulos, hemorragia intraperitoneal e incluso la muerte. Aunque las monedas son los cuerpos extraños más comúnmente encontrados en esófago en niños, el hallazgo de múltiples monedas es un evento muy pocas veces reportado. Se presentan dos casos de pacientes pediátricos atendidos en el servicio de emergencia, con el hallazgo de dos monedas juntas y alineadas a nivel esofágico.

Palabras clave: Reacción a cuerpo extraño; Esófago; Niño (fuente: DeCS BIREME).

ABSTRACT

The ingestion of foreign bodies (EB) is a frequent complaint in the Pediatric Emergency Services. Studies report that in children occurs 80% of the EC, most frequently between 6 months and 3 years old and the second held because of urgent endoscopy in pediatrics. In 80-90% of cases the CE spontaneously passes through the upper gastrointestinal tract, however occasionally staying in the esophagus and should be removed to avoid dangerous complications such as obstruction or perforation of the upper digestive tract bleeding, ulcers, or fistulas. Intake and impactation of multiple foreign bodies in the esophagus, is a few event times reported in children. Most reports, corresponds to the ingestion of magnets, although still rare even presentation, can cause serious gastrointestinal complications, because the attraction between them can trap walls causing multiple small bowel perforation, fistula formation, volvulus, intraperitoneal hemorrhage and even death. Although the coins are the most commonly found foreign bodies in esophagus in children, the discovery of multiple currencies is very few times reported event. Two cases of pediatric patients treated in the emergency, with the discovery of two coins together and aligned with esophageal level is presented.

Keywords: Foreign-body reaction; Esophagus; Child (source: MeSH NLM).

INTRODUCCIÓN

La ingestión de cuerpos extraños (CE) es un motivo de consulta frecuente en los Servicios de Urgencia Pediátricos ⁽¹⁾.

Los estudios reportan que en la edad pediátrica se presenta el 80% de los CE, siendo más frecuente entre los 6 meses y los 3 años de edad ⁽²⁾ y constituyendo la segunda causa de endoscopia digestiva urgente en pediatría ⁽³⁾.

En los EE.UU., se reportan más de 100 000 casos de CE en esófago y 1500 de estos pacientes muere ^(4,5). En

80 a 90% de los casos el CE pasa espontáneamente a través del tracto gastrointestinal superior; sin embargo, en ocasiones se aloja en el esófago y debe ser extraído para evitar complicaciones peligrosas como obstrucción o perforación del tracto digestivo superior, sangrado, úlceras, o fístulas ⁽⁶⁾.

La ingesta e impactación de cuerpos extraños múltiples en el esófago, es un evento muy pocas veces reportado en población infantil ⁽⁷⁾. Se reportan dos casos de pacientes pediátricos atendidos en el servicio de emergencia del Hospital Regional de Lambayeque, con el hallazgo de dos monedas juntas y alineadas en esófago.

CASOS CLÍNICOS:

CASO 1

Paciente mujer de 5 años que acude al servicio de emergencia por haber ingerido una moneda 29 horas antes del ingreso. Cursa con náuseas, vómitos, disfagia y sialorrea. Los exámenes auxiliares mostraron leve leucocitosis y la radiografía de tórax anteroposterior mostro en el tercio superior del tórax una imagen redondeada uniforme y radiopaca, que en la imagen lateral mostro un grosor aumentado e incluso con aspecto de doble contorno (Figura 1). Ante la sospecha de ingesta de pila alcalina se programó inmediatamente la endoscopia bajo anestesia general, visualizándose a 13 cm de la arcada dentaria superior dos monedas de 0,10 céntimos adosadas entre sí (Figura 2) procediéndose a su extracción con pinza diente de cocodrilo. Al reintroducir el video endoscopio se encontró una erosión lineal en la zona del lecho de impactación. La paciente fue dada de alta luego de comprobar la adecuada tolerancia oral.

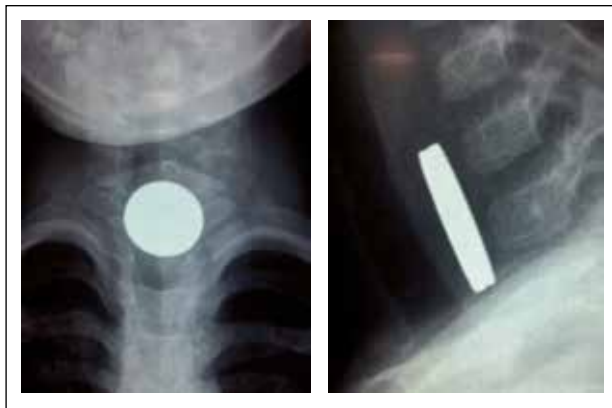


Figura 1. Se observa en la radiografía anteroposterior (a) en el tercio superior del tórax un cuerpo extraño radiopaco, redondeado y de bordes uniformes, compatible con una moneda. En la incidencia lateral (b) se observa que el cuerpo extraño tiene un grosor inusual para una moneda, e incluso impresiona tener un doble contorno.

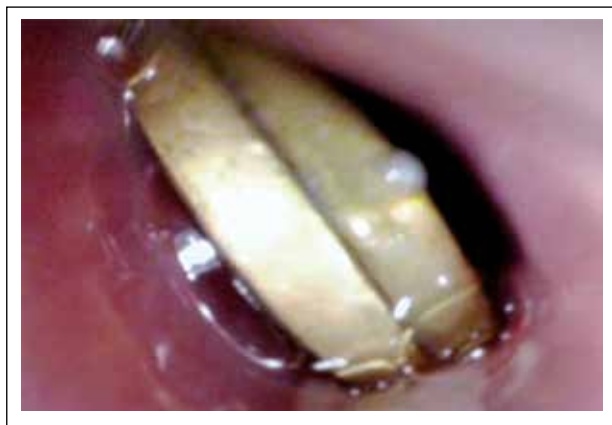

Figura 2. Durante la video endoscopia se evidencia la presencia de dos monedas de 0.10 céntimos adosadas entre sí.

CASO 2

Paciente mujer de 4 años que acude al servicio de emergencia por haber ingerido una moneda 2 horas antes del ingreso. Al ingreso presentó leve odinofagia. Los exámenes auxiliares se reportaron dentro de los parámetros normales para la edad. La radiografía de tórax anteroposterior mostró en el tercio superior del tórax una imagen redondeada radiopaca uniforme y en la proyección lateral se aprecia un incremento en el grosor (Figura 3). Se programó la endoscopia bajo anestesia general, observándose a 13 cm de la arcada dentaria superior dos monedas de 0,10 céntimos (Figura 4) procediéndose a su extracción con pinza diente de cocodrilo. Al reintroducir el video endoscopio se encontró leve eritema de la mucosa esofágica. Al tolerar adecuadamente vía oral la paciente fue dada de alta.

DISCUSIÓN

La literatura describe que aproximadamente 80% de los cuerpos extraños (CE) ingeridos se eliminan

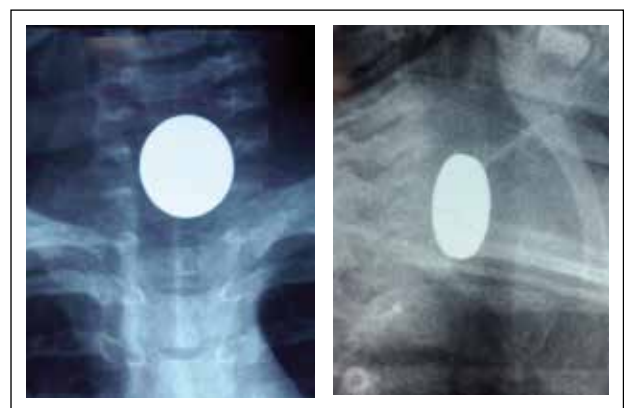


Figura 3. Radiografía anteroposterior (a) que muestra en el tercio superior del tórax una imagen compatible con cuerpo extraño radiopaco, redondeado y de bordes uniformes. En la incidencia lateral (b) se observa el cuerpo extraño con incremento en el grosor.

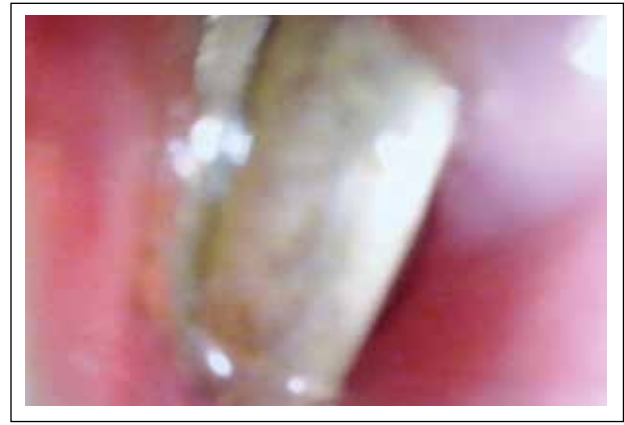

Figura 4. Video endoscopia que muestra dos monedas de 0,10 céntimos. Posteriormente se procedió a la extracción con pinza cocodrilo.

espontáneamente y que en un 60% de ellos, dicha eliminación no es detectada por los padres ^(2,8).

Dado que la mayoría de los CE gastrointestinales son radiopacos, la radiografía simple cervical-torácica y abdominal es un muy buen estudio inicial; sin embargo, la proyección lateral es muy útil porque la superposición de las imágenes puede dificultar la visualización del CE y además permite precisar la ubicación de este. En caso de sospechar complicaciones la radiografía también puede detectar presencia de enfisema subcutáneo, neumomediastino y ocasionalmente neumotórax ⁽¹⁾.

La mayoría de reportes sobre cuerpos extraños múltiples, corresponde a la ingesta de magnetos, que aunque siendo aún de presentación infrecuente, pueden causar serias complicaciones gastrointestinales ⁽⁸⁻¹⁰⁾, debido a que la atracción entre ellos puede atrapar las paredes de múltiples asas intestinales provocando perforación, formación de fistulas, vólvulos, hemorragia intraperitoneal e incluso la muerte ^(11,12).

Aunque las monedas son los cuerpos extraños más comúnmente encontrados en esófago en niños, el hallazgo de múltiples monedas es en evento bastante raro. Sharma y Dayal ⁽¹³⁾, en 1989, reportaron dos casos pediátricos de impactación esofágica de múltiples monedas y Upadhyay y col. ⁽¹⁴⁾ en el 2009, reportaron un caso con ingesta de dos monedas juntas al mismo tiempo, realizándose en todos los casos la extracción endoscópica exitosa.

En un estudio realizado en el Instituto Nacional de Salud del Niño, se reportó que en el 3,4% de los pacientes se encontró más de un cuerpo extraño en el esófago, encontrándose en 3 pacientes dos monedas juntas, en 1 paciente una pila de botón y una moneda, y en otro dos pilas de botón ⁽⁷⁾.

Es muy importante obtener una historia detallada de los padres acerca del tipo y número de cuerpos extraños ingeridos, pero aun así, algunas veces la historia no es sugestiva de múltiples cuerpos extraños como lo evidenciamos en nuestros dos casos. Los estudios radiológicos cumplen un papel fundamental en el estudio de cuerpos extraños radiopacos en el esófago y principalmente la incidencia lateral, la cual es la más importante en la detección de múltiples monedas, ya que como observamos en nuestros casos, las monedas tienden a permanecer juntas y la proyección anteroposterior no permitió delinear ambos objetos apareciendo como un

disco circular único. Sin embargo, en la incidencia lateral se puede diferenciar una línea doble gruesa, sugerente de dos monedas adosadas entre sí.

La extracción siempre debe hacerse bajo visión endoscópica y en un solo tiempo, teniendo mucha precaución durante el retiro del endoscopio ⁽¹⁴⁾. En ambos casos descritos se realizó la extracción endoscópica bajo anestesia general.

Conflicto de intereses: El autor declara no tener conflicto de intereses.

BIBLIOGRAFÍA

- Muñoz M, Maluje R, Saitua F. Cuerpo extraño gastrointestinal en niños. *Rev Chil Pediatr.* 2014;85(6):682-9.
- Chung S, Forte V, Campisi P. A Review of pediatric foreign body ingestion and management. *Clin Pediatr Emerg Med.* 2010;11(3):225-30.
- Zhang S, Cui Y, Gong X, Gu F, Chen M, Zhong B. Endoscopic management of foreign bodies in the upper gastrointestinal tract in South China: a retrospective study of 561 cases. *Dig Dis Sci.* 2010;55(5):1305-12.
- Hesham A-Kader H. Foreign body ingestion: children like to put objects in their mouth. *World J Pediatr.* 2010;6(4):301-10.
- Uyemura MC. Foreign body ingestion in children. *Am Fam Physician.* 2005;72(2):287-91.
- Eisen GM, Baron TH, Dominitz JA, Faigel DO, Goldstein JL, Johanson JF, et al. Guideline for the management of ingested foreign bodies. *Gastrointestinal Endoscopy* 2002;55(7):802-806. (6)
- Ormeño A, Florian A. Características clínicas y epidemiológicas de los pacientes atendidos con cuerpos extraños en vía digestiva en el Instituto Nacional de Salud del Niño desde Enero del 2009 hasta Diciembre del 2011. *Rev Peru Pediatr.* 2013;66 (2):51-61.
- Lee BK, Ryu HH, Moon JM, Jeung KW. Bowel perforations induced by multiple magnet ingestion. *Emerg Med Australas.* 2010;(2):189-91.
- Oestreich AE. Worldwide survey of damage from swallowing multiple magnets. *Pediatr Radiol.* 2009;39(2):142-7.
- Liu S, Li J, Lv Y. Gastrointestinal damage caused by swallowing multiple magnets. *Front Med.* 2012;6(3):280-7.
- Butterworth J, Feltis B. Toy magnet ingestion in children: revising the algorithm. *J Pediatr Surg.* 2007;42(12):e3-5.
- Tsai J, Shaul DB, Sydorak RM, Lau ST, Akmal Y, Rodriguez K. Ingestion of magnetic toys: Report of serious complications requiring surgical intervention and a proposed management algorithm. *Perm J.* 2013;17(1):11-4.
- Sharma H, Dayal D. Multiple coin foreign bodies of oesophagus. *Indian J Otolaryngol.* 1989;41(4):162-3.
- Upadhyaya EV, Srivastava P, Upadhyaya VD, Gangopadhyay A, Sharma S, Gupta D, et al. Double coin in esophagus at same location and same alignment - a rare occurrence: a case report. *Cases J.* 2009;2:7758.

Correspondencia:

Alexis Jose Ormeño Julca.

Avenida Francisco Cabrera 118B, Chiclayo, Lambayeque, Perú.

E-mail: alexisjulca@yahoo.es, alexisjulca@gmail.com