

Hemorragia digestiva en neonato con uncinarias, Hospital Nacional San Bartolomé. Reporte de caso

Gastrointestinal bleeding in newborn with hookworm, National Hospital San Bartolome. Case report

Patricia Valdivieso F.^{1a}, Delfina Cetraro C.^{1a}, Diana Angulo V.^{1a}

¹ Unidad de Gastroenterología Pediátrica, Hospital Nacional Docente Madre Niño San Bartolomé. Lima, Perú.

^a Médico Asistente

Recibido: 17-5-2016

Aprobado 30-7-2016

RESUMEN

Se presenta un caso de hemorragia digestiva por uncinariasis en una recién nacida de 27 días, procedente de la comunidad de Tangoshiri ubicada en la provincia de La Convención, en el departamento de Cuzco, quien ingresa al servicio de neonatología del Hospital Nacional Docente San Bartolomé de la ciudad de Lima, por anemia severa descompensada. Presentó, desde los 4 días de nacida, melena que se incrementa a la tercera semana de vida, con hematocrito de 12% por lo que se hospitaliza, recibiendo transfusión sanguínea y al persistir la hemorragia digestiva, se le realiza endoscopia digestiva alta evidenciándose múltiples larvas de *Ancylostoma duodenale*. Se le dio tratamiento con mebendazol a ella y a la madre con negativización de los exámenes de heces para la presencia del parásito.

Palabras clave: Hemorragia gastrointestinal; *Ancylostoma*; Uncinariasis; Recién nacido (fuente: DeCS BIREME).

ABSTRACT

We present the case of gastrointestinal bleeding uncinariasis in a newborn baby of 27 days old from an indigenous town of Tangoshiri, located in the province of La Convencion, department of Cuzco, who enters to the service of neonatology National Teaching Hospital San Bartolome in Lima, Peru, with decompensated severe anemia. The baby has melena since the fourth day of his birth, which increased in the third week of life, with hematocrit of 12%. She was hospitalized, receiving blood transfusion and she continue with gastrointestinal bleeding, so she underwent an upper endoscopy that showed multiple larvae *Ancylostoma duodenale*. She and her mother were treated with mebendazole. Afterwards they had stool examinations without the presence of the parasite.

Keywords: Gastrointestinal hemorrhage; *Ancylostoma*; Hookworms; Infant, newborn (source: MeSH NLM).

INTRODUCCIÓN

La hemorragia digestiva en la etapa neonatal tiene causas diversas; sin embargo, es infrecuente la etiología parasitaria. La uncinariasis puede causar hemorragia digestiva, la incidencia de esta parasitosis en la etapa neonatal es desconocida. El objetivo del presente trabajo es presentar un caso de uncinariasis neonatal que tuvo como manifestación principal la hemorragia digestiva, señalando que tenemos que tener en cuenta esta patología como diagnóstico diferencial, recordando que, por la geografía de nuestro país, las condiciones climatológicas, sanitarias y costumbres de cada región las patologías parasitarias son frecuentes incluso a tempranas edades.

CASO CLÍNICO

Paciente de sexo femenino de 27 días de edad, natural del centro poblado de Tangoshiri, distrito de Echarate, provincia de La Convención, departamento de Cuzco, situado en la parte sur oriental del Perú.

Ingresó al hospital nacional San Bartolomé de Lima por el servicio de emergencia referida del centro de salud de Camisea al presentar palidez severa e hipoactividad. La madre refería que desde los 4 días de edad la paciente presentaba heces oscuras y 1 semana antes del ingreso se agrega hipoactividad y pobre succión, las deposiciones se tornan más frecuentes (5-6 pañales/d) y "negras". 4 días antes del ingreso se añade al cuadro tos, fiebre por lo que acude al centro de salud donde verifican la palidez y al observar que las deposiciones eran compatibles con melena se le realiza exámenes: hemoglobina 3,96 g/dL, hematocrito 12%, leucocitos 17 600, linfocitos 44%, eosinófilos 2%, plaquetas 467 000, examen de orina con 27-29 leucocitos. Con esos resultados es trasladada.

Como antecedentes de importancia tiene, que es producto de primera gestación de madre adolescente (15 años), con anemia diagnosticada en la gestación que recibió suplemento de hierro. Nace en el domicilio, atendida por una empírica, no recibió vitamina K de forma inmediata al nacer sino al asistir al Centro de

salud a las 24 horas donde constatan un peso de 3 400 g, talla: 47 cm y edad: según Capurro de 37 semanas. Vive en zona rural junto al río donde fue bañada a los 4 días de nacida tras la caída del cordón umbilical. Recibe lactancia materna exclusiva.

Al ingreso por emergencia del Hospital San Bartolomé se encuentra una paciente hipoactiva con palidez severa, adelgazada, con peso 2720 g, frecuencia cardíaca 150 x', frecuencia respiratoria 60 x', temperatura 38°C, saturación de oxígeno 100%. No se evidencia petequias ni lesiones de piel, en la evaluación del aparato cardiovascular se encuentra soplo sistólico 2/6 multifocal con pulsos periféricos normales. A nivel de abdomen no se evidencia visceromegalia. Se le solicita exámenes obteniéndose hemoglobina (Hb) 2,7 g/dL, hematocrito 8,2%, plaquetas 384 000, leucocitos 24 820, eosinófilos 8%, lamina periférica que muestra

hipocromía y anisocitosis, tiempo de protrombina (TP) 19,6, albúmina 2,79, globulina 1,7. Recibe transfusión de paquete globular 15 ml/kg 1 vez y vitamina K 0,5 mg/kg/d por 3 días. Al presentar fiebre e hipoactividad se le realiza punción lumbar obteniéndose líquido cefalorraquídeo normal. Se le inicia tratamiento antibiótico con ampicilina 120 mg/kg/d c/8h y gentamicina 4,4 mg/kg/d c/24h por el examen de orina patológico (que traía del centro de salud) pero luego se suspende al tercer día con el urocultivo y hemocultivo negativos. La hemoglobina posterior a transfusión fue de 9,3 g/dL y la paciente lucía estable, reiniciando la lactancia materna pero al tercer día de hospitalización se evidencia melena, con hemoglobina en 8,2 g/dL requiriendo ser transfundida, es evaluada por gastroenterología pediátrica y es programada para endoscopia digestiva alta que se efectúa al sexto día de la hospitalización por ser la madre menor de edad

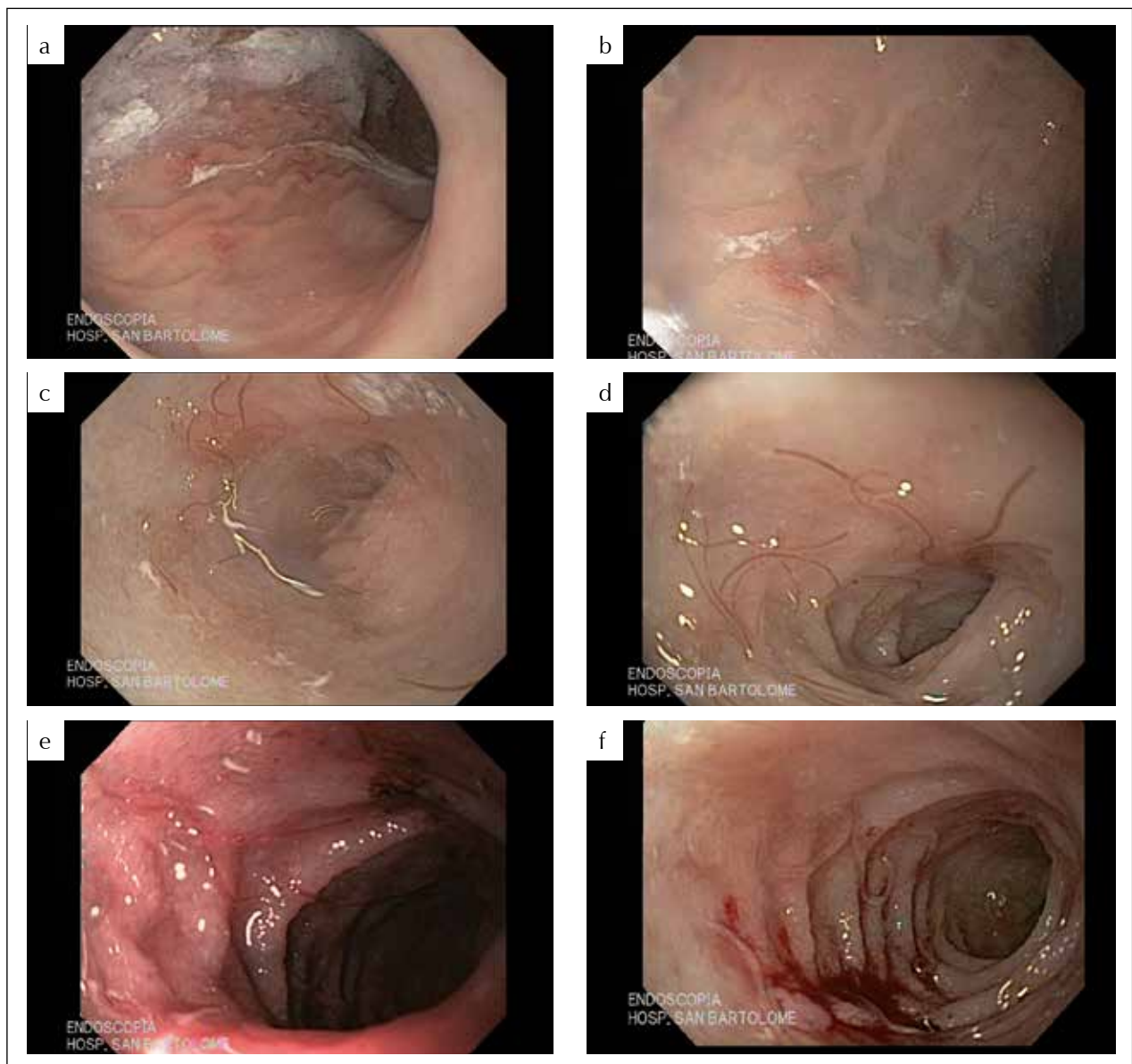


Figura 1. a y b) erosiones en mucosa de cuerpo gástrico; c y d) mucosa duodenal con anquilostoma duodenal; e y f) mucosa duodenal con erosiones y sangrado.

y no poder autorizar el procedimiento, teniéndose que hacer los trámites necesarios para la autorización. Durante el procedimiento endoscópico se evidencia erosiones en cuerpo gástrico (Figura 1) y a nivel de duodeno abundantes parásitos compatibles con larvas de anquilostoma duodenal.

Se envía los parásitos a laboratorio de microbiología donde se observa a través del microscopio larvas de anquilostoma duodenal (Figura 2).

Se obtiene resultado de los exámenes parasitológicos que muestran huevos de uncinarias.

Se inicia tratamiento con Mebendazol 100 mg vía oral c/12h por 5 días, obteniéndose al 5° día resultado en heces negativos. Se inicia suplemento de hierro 5 mg/kg/d.

Se solicita examen de heces a la madre y abuela, los que resultan positivos para huevos de uncinarias. También se tomó muestra de la leche materna buscando larvas de uncinarias, siendo el resultado negativo.

La familia también recibió tratamiento con Mebendazol. La paciente sale de alta a los 15 días de hospitalización con 3,3 Kg y se coordina seguimiento por su centro de salud.

DISCUSIÓN

La hemorragia digestiva se define como la expulsión de sangre por boca o por recto. La hemorragia digestiva alta se refiere al sangrado producido antes del ángulo de Treitz ⁽¹⁾, que puede manifestarse como hematemesis, melena o hematoquezia. La hemorragia digestiva de cualquier cuantía es un motivo de consulta frecuente en los servicios de urgencias pediátricos ⁽²⁾.



Figura 2. Larva de uncinaria.

Las hemorragias digestivas en la edad neonatal son relativamente infrecuentes, pueden presentarse por: trastornos de la coagulación, gastritis, esofagitis, sangre materna deglutida. Otras causas menos comunes son el trauma iatrogénico, malformación vascular, duplicación intestinal, sangrado nasal o faríngeo. Una patología importante es la enfermedad hemorrágica por deficiencia de vitamina K (antes llamada enfermedad hemorrágica del recién nacido), que se sospechó inicialmente en la paciente, esta patología se ha definido como todo problema hemorrágico debido a la deficiencia de vitamina K y a la actividad disminuida de los factores II, VII, IX y X, La vitamina K proviene normalmente de la dieta y de la síntesis bacteriana intestinal. El intestino no está colonizado al nacer y por lo tanto no hay producción bacteriana de vitamina K. Al agotarse las reservas de vitamina K obtenidas de la madre a través de la placenta, pueden aparecer manifestaciones de su deficiencia. Se han descrito tres tipos de este padecimiento: temprano, en las primeras 48 horas; presentación clásica, de los tres a los siete días; presentación tardía de ocho días hasta seis meses. Las manifestaciones clínicas son los sangrados del aparato digestivo, del cordón umbilical, del sistema urinario, del sistema nervioso y de zonas con traumatismos como venopunciones o procedimientos quirúrgicos como la circuncisión. El tratamiento es con vitamina K, que mejora el TP y el TPT en un lapso de cuatro horas ⁽³⁾. En nuestra paciente se presentó un TP prolongado al ingreso que mejoró con la vitamina K, sin embargo, a pesar del perfil de coagulación normalizado la Hemorragia digestiva alta persistía, por lo que se indicó una endoscopia digestiva alta, donde se evidenció la presencia de parásitos en duodeno.

La etiología parasitaria como causa de hemorragia neonatal es infrecuente. Se encuentra algunos reportes de casos que mencionan a las uncinarias como causa de hemorragia digestiva, pero en niños y lactantes de mayor edad ^(4,5). Estos casos han sido reportados en países que comparten algunas características con el nuestro, en relación a zonas tropicales y deficiente sistema de eliminación de excretas, como por ejemplo la India ⁽⁶⁾. La distribución a nivel mundial es de aproximadamente 600 millones ⁽⁷⁾ a 1 billón ^(8,9), la alta prevalencia es reportada en el sur este de Asia, África sub sahariana, la India y Latinoamérica, especialmente en áreas rurales con eliminación al aire libre de excretas ⁽⁸⁾.

Tres especies de uncinarias pueden completar su ciclo biológico en el hombre: *Ancylostoma duodenale*, *Necator americanus* y *Ancylostoma ceylonicum*; aunque las dos primeras son las más importantes ⁽¹⁰⁾. Las infecciones causadas por dos especies de uncinarias, *Anquilostoma duodenali* y *Necator americanus*, se extienden en grandes zonas de las regiones tropicales y subtropicales y se mantienen con una prevalencia

elevada, constituyendo una de las principales causas de anemia ferropénica principalmente en poblaciones vulnerables como son los niños y las mujeres en edad fértil y gestantes ⁽¹¹⁾. En la región selvática del Perú, se han identificado *Necator americanus* y *Ancylostoma duodenale* ⁽¹²⁾.

Los anquilostomas adultos viven en el duodeno y yeyuno, adheridos a la mucosa intestinal, a partir del cual absorben sangre.

Los adultos machos tienen una longitud de 5 a 11 mm y las hembras de 9 a 13 mm, la hembra produce entre 5 000 y 25 000 huevos al día, los huevos no son infecciosos. En condiciones de calor (25-30°C) y humedad fuera del organismo se prosigue el desarrollo hasta llegar a larva rhabditiforme, que viven en el suelo y 5 días después de la eclosión evoluciona hacia la larva filariforme que es muy activa e infectante e ingresan por la piel, algunas pueden ser ingeridas por el agua o en hortalizas crudas húmedas ⁽¹³⁾. Al ingresar por la piel, las larvas filariformes pasan por la circulación, llegan hasta los pulmones, pasan a través de los alveolos ascienden por los bronquiolos, bronquios y tráquea hasta alcanzar a la faringe son deglutidas, llegan al estómago y a la parte superior de intestino delgado ⁽¹⁴⁾, donde la larva prosigue su desarrollo a la cuarta fase larvaria que posee una cápsula bucal temporal y se alimenta adherida a la mucosa intestinal, luego se desecha esta cápsula y se convierte en una larva adulta. Todo el proceso dentro del organismo hasta alcanzar el duodeno tarda de 3 a 5 días. Y a las 6 a 8 semanas alcanza su madurez y empiezan a aparecer huevos en las heces ⁽¹⁵⁾.

Sin embargo si se ingieren directamente las larvas estas se establecen en el intestino sin pasar por los pulmones, esto probablemente ocurrió con la paciente quien ya para su primer mes tenía huevos de uncinarias en las heces, y gran cantidad de larvas en el intestino delgado, probablemente ingirió agua contaminada mientras era bañada en el río, o a través de la leche materna que durante la etapa de calostro elimina gran cantidad de larva y luego estas van disminuyendo y ya no pueden ser encontradas, esto podría explicar porque en la muestra de leche realizada a la madre no se encontró las larvas. Se ha postulado algunas teorías en relación al acortamiento en el tiempo de desarrollo larvario ⁽⁶⁾ en niños con relación a los adultos. Algunas larvas no concluyen su desarrollo y quedan en estado latente en los tejidos (músculo o intestino) hasta 200 días antes de reanudar su crecimiento y alcanzar su madurez, se ha pensado que esto podría ser una fuente de infección transmamaria, causando anquilostomiasis neonatal ⁽¹⁵⁾.

La uncinaria se fija a la lámina propia del intestino y produce un daño transitorio de la mucosa intestinal por destrucción mecánica y la acción de enzimas

proteolíticas locales. Por tanto, el sangrado se explica por la ingesta de eritrocitos del parásito y la pérdida franca hacia el tubo digestivo. Por lo que una infestación masiva en el neonato da un cuadro de hemorragia grave. La severidad de la infestación guarda relación con la edad del paciente, cuanto más pequeño es más severo el cuadro; también el estado nutricional y las reservas de hierro están relacionadas a la severidad del cuadro ⁽¹⁶⁾.

El *Necator americano* produce pérdidas de sangre de 0,03 ml/día por parásito adulto y el *Ancylostoma* adulto produce pérdidas de sangre de 0,15 a 0,26 ml/d ⁽¹⁷⁾.

En el caso de nuestra paciente se realizó un plan de trabajo basado en el diagnóstico de hemorragia digestiva en el neonato, al descartar la enfermedad hemorrágica del recién nacido (no había antecedente de uso de vitamina K luego del nacimiento, y al ser un parto domiciliario, se pensó en este diagnóstico al ingreso) se le realizó el estudio endoscópico donde se evidenciaron los parásitos a nivel de duodeno (Figura 1 c y d).

El tratamiento fue con Mebendazol 100 mg c/12h por 5 días ⁽¹⁸⁾, aunque su uso debe hacerse con precaución en menores de 2 años, ofrece menos efectos colaterales que otros antiparasitarios. Este medicamento ofrece una tasa de curación de 76% al 95% y una reducción del recuento de huevos de 83,7 a 99,9%. Además, en la revisión de otros casos de uncinariasis en neonatos este medicamento puede usarse hasta por 5 días ⁽⁵⁾. En nuestra paciente se obtuvo la muestra de parasitológico negativo recién al 5° día de tratamiento.

Es muy necesario en este tipo de parasitosis el tratamiento a los contactos cercanos, en este caso recibieron tratamiento la madre y la abuela que estaban acompañando a la paciente y se comunicó al centro de salud de procedencia para el tratamiento a la familia.

En zonas tropicales con alto porcentaje de parasitosis como la uncinariasis y otros helmintos, se brinda como parte del programa de salud tratamiento parasitario de forma rutinaria, sin embargo, hay que tener en cuenta el nivel de resistencia al medicamento. El continuo uso de un antihelmíntico puede contribuir a este nivel de resistencia ⁽¹⁹⁾. Se tiene que además de dar tratamiento antiparasitario mejorar los hábitos higiénicos y eliminación de excretas en dicha población.

REFERENCIAS BIBLIOGRÁFICAS

1. Boyle JT. Gastrointestinal bleeding in infants and children. *Pediatr Rev.* 2008;29(2):39-5 8.
2. Míguez Navarro C, Guerrero Soler MM. Hemorragia digestiva en el niño [Internet]. Madrid: Sociedad de Pediatría [citado el 11 de marzo de 2016]. Disponible en: <https://pediawiki.wikispaces.com/file/view/Hemorragia+digestiva.pdf>

3. López Candiani C, Pesantes Gutiérrez J, Martínez Cruz M, Valencia Salazar G. Enfermedad hemorrágica por deficiencia de vitamina K. *Acta Pediatr Mex.* 2006;27(1):5-9.
4. Tamayo Meneases Luis, Yaniquez Zuñagua Ronald y col. Anemia severa causada por *Necator americanus*: Reporte de un caso. *Cuad Hosp Clin*: 2008;53(1):52-5.
5. Saavedra J, Chi E, Abdjel J. Uncinariasis neonatal: Reporte de un caso. *Pediatr Panamá.* 1997;26(1).
6. Bhatia V, Kumar Das M, Kumar P, Kumar Aurora N. Infantile Hookworm Disease. *Indian Pediatr.* 2010;47(17):190-2.
7. Barakat M, Ibrahim N, Nasr A. In vivo endoscopic imaging of ancylostomiasis-induced gastrointestinal bleeding: clinical and biological profiles. *Am J Trop Med Hyg.* 2012 Oct;87(4):701-5.
8. Jia TW, Melville S, Utzinger J, King CH, Zhou XN. Soil-transmitted helminth reinfection after drug treatment: a systematic review and meta-analysis. *PLoS Negl Trop Dis.* 2012;6(5):e1621.
9. Schneider B1, Jariwala AR, Periago MV, Gazzinelli MF, Bose SN, Hotez PJ, et al. A history of hookworm vaccine development. *Hum Vaccin.* 2011 Nov;7(11):1234-44.
10. Salvatierra de Burgos MR, Centurion Candia J. Manifestaciones clínicas y laboratoriales de las uncinarias. *Rev Soc Boliv Pediatr.* 1994;33(2):60-2.
11. Brooker S, Hotez PJ, Bundy Donald AP. Hookworm-related anaemia among pregnant women: a systematic review. *PLoS Negl Trop Dis.* 2008;2(9):e291.
12. Córdova E, Vásquez L, Ruelas N, Valdivia L, Liu M, Neira M, et al. Determinación de *Ancylostoma duodenale* y *Necator americanus* en una localidad del departamento de Madre de Dios 1998. *Rev Peru Parasitol.* 2002;6(1):7-9.
13. Albonico M, Stoltzfus RJ, Savioli L, Tielsch JM, Chwaya HM, Ercole E, et al. Epidemiological evidence for a differential effect of hookworm species, *Ancylostoma duodenale* or *Necator americanus*, on iron status of children. *Int J Epidemiol.* 1998;27(3):530-7.
14. Smith JL, Brooker S. Impact of hookworm infection and deworming on anaemia in non-pregnant populations: a systematic review. *Trop Med Int Health.* 2010;15(7):776-95.
15. Pawlowsky ZS, Schad GA, Stott GJ. Infección y anemia por anquilostomas; posibilidades de prevención y lucha. Ginebra; OMS; 1992.
16. Ducruet S, García R, Jones A. Sangrado digestivo masivo en un neonato ocasionado por uncinariasis. *Rev Hosp Niño.* 1994;13:60-2.
17. Vincent C, Kelley. Helminthic infections In: *Practice of pediatrics.* Philadelphia: Harpe and Row Publisher; 1987. p. 16-8.
18. Gascón Brustenga J, Muñoz Gutiérrez J. Parasitosis intestinal. En: Ponce García J, Castells Garangou A, Gomollón García F. *Tratamiento de las Enfermedades Gastroenterológicas.* Madrid: Asociación Española de Gastroenterología; 2009. Sección III Cap. 22. p. 246.
19. Martin RJ, Robertson AP. Control of nematode parasites with agents acting on neuro-musculature systems: Lessons for neuropeptide ligand discovery. *Adv Exp Med Biol.* 2010;692:138-54.

Correspondencia:

Patricia Valdivieso Falcón

E-mail: patrilid23@hotmail.com