

Tratamiento del ampuloma con cirugía de Whipple. Reporte del primer caso en el hospital regional de Tumbes

Ampulloma treatment with Whipple surgery. First case report in the regional hospital of Tumbes

Eduardo Kcam^{1,2,a}, Franklin Távora^{3,a}, Ricardo Milla^{1,a}, Steffi Gonzalez^{1,b}

¹ Hospital Regional de Tumbes. Tumbes, Perú.

² Hospital de Emergencias Villa El Salvador. Lima, Perú.

³ Hospital Cayetano Heredia. Piura, Perú.

^a Cirujano General, ^b Médico Residente

Recibido: 10-04-2017

Aprobado: 06-11-2017

RESUMEN

Se presenta el primer caso de cirugía de Whipple realizada en el Hospital Regional de Tumbes para tratamiento de ampuloma con resultado exitoso. Reporte de caso de una paciente con diagnóstico de ampuloma en la que se realizó la primera cirugía de Whipple efectuada en el Hospital Regional de Tumbes en octubre del año 2014. La paciente con diagnóstico de síndrome icterico obstructivo por ampuloma fue sometida a cirugía de Whipple, cursó el post operatorio con mejoría paulatina, no presentó patología respiratoria, ni cursó con fiebre, la paciente toleró la vía oral, la ictericia disminuyó y fue dada de alta hospitalaria a los 13 días. Cursó con fístula pancreática de gasto bajo (30 cc/día) la cual remitió a las 3 semanas. La paciente presentó mejoría clínica evidente y con resultados quirúrgicos satisfactorios hasta la fecha. La cirugía de Whipple es la técnica quirúrgica de elección en el tratamiento del ampuloma y es factible de realizarse, en casos que lo ameriten, en hospitales de frontera si se cuenta con el personal capacitado y la logística necesaria.

Palabras clave: Ampolla de Vater; Ampuloma; Ictericia; Enfermedad de Whipple (fuente: DeCS BIREME).

ABSTRACT

To report the first case of Whipple surgery performed at the Regional Hospital of Tumbes for the treatment of ampullary adenocarcinoma with successful results. A case report of a patient with diagnosis of ampullary adenocarcinoma, in whom was performed the first Whipple surgery at the Regional Hospital of Tumbes, in October, 2014. The patient diagnosed with an obstructive jaundice syndrome due to ampullary adenocarcinoma underwent Whipple surgery. She performed the postoperative period with gradual improvement, she did not present with respiratory pathology, she not have fever, the patient tolerated the oral route, the jaundice decreased and she was discharged after 13 days. She presented low-output pancreatic fistula (30 cc/day), which remitted at 3 weeks. The patient presented evident clinical improvement and satisfactory surgical results to date. Whipple surgery is the surgical technique of choice in the treatment of the ampullary adenocarcinoma and it is feasible to perform, in cases that is indicated, in boundaries hospitals if you have the trained personnel and necessary logistics.

Keywords: Ampulla of Vater; Ampullary adenocarcinoma; Jaundice; Whipple disease (source: MeSH NLM).

INTRODUCCIÓN

La ampolla de Vater es la parte del duodeno donde confluyen y desembocan el conducto biliar y el pancreático, fue descrita por Abraham Vater en 1720⁽¹⁾. Aunque tiene menos de 1 cm de diámetro es el área del intestino delgado que tiene la incidencia más elevada de transformación neoplásica y tumores malignos⁽²⁾. Es probable que esta proporción tan alta sea resultado de la producción local de carcinógenos debido a las interacciones combinadas entre los componentes de la bilis, los jugos pancreáticos y el contenido duodenal. En la ampolla de Vater se producen tumores tanto benignos como malignos y metastásicos procedentes de otros tumores primarios⁽³⁾. El adenocarcinoma es

el tumor maligno más común de la ampolla de Vater representa el 10 a 36% del total de las neoplasias periampulares resecables⁽⁴⁾. Representa un 0,2% de todas las neoplasias gastrointestinales evidenciadas en las autopsias⁽⁵⁾. En una revisión de la literatura realizada desde 1975 hasta la actualidad se ha observado una leve predominancia de la incidencia en el sexo masculino, la edad de aparición suele oscilar entre los 55 y 65 años⁽⁴⁾. El cáncer de la ampolla de Vater debe ser diferenciado del de cabeza de páncreas debido a que el pronóstico y la factibilidad de una intervención terapéutica con criterio curativo son diferentes. Del 76,5% al 78% de los pacientes con carcinoma de ampolla de Vater tendrán una posibilidad de resecabilidad comparados con un 22% de los pacientes con tumores cefálicos de

páncreas⁽⁶⁾. Por otra parte la supervivencia a los 5 años de los pacientes con carcinoma ampular (CA) resecado bordea el 32% incluso algunas series mencionan entre 40 y 67%, notablemente superior a la del cáncer de cabeza de páncreas que ronda el 12%⁽⁷⁾. El CA se origina en las células de la mucosa de la ampolla de Vater y experimenta una secuencia de progresión adenoma – carcinoma parecido a los que se describe para el cáncer de colon. Los factores de riesgo incluyen la poliposis adenomatosa familiar (PAF) que tiene una frecuencia 100 veces más alta de presentarlo que la población en general y el síndrome de Peutz – Jeghers⁽⁸⁾. Los pacientes suelen acudir a la consulta con ictericia que se observa aproximadamente en el 80% de los casos ya que los tumores tienden a obstruir el conducto biliar desde el principio. En el 75% de pacientes se produce pérdida de peso y el 50% tienen dolor abdominal. Se ha observado que el 13 al 38% de pacientes presenta prurito generalizado, debido al depósito de sales biliares en la piel. Las hemorragias digestivas ocultas son frecuentes y se han observado en más de un tercio de pacientes. También pueden producirse síntomas inespecíficos como anorexia, dispepsia y malestar general. En raras ocasiones acuden con pancreatitis secundarias a la obstrucción del conducto pancreático o con características de disfunción del esfínter de Oddi⁽⁹⁾. En la exploración física, los hallazgos típicos son ictericia y, con menos frecuencia hepatomegalia, distensión de la vesícula biliar (vesícula de Courvoisier) o un resultado positivo en la prueba de sangre oculta en heces. En muy pocas ocasiones, la combinación de la ictericia obstructiva y la hemorragia del tumor dan lugar a las heces de plata características que se deben a la combinación de la ausencia de bilirrubina y la presencia de sangre. La presencia de masa palpable en epigastrio o la presencia de ganglios supraclaviculares son signos de enfermedad avanzada y de inoperabilidad⁽¹⁰⁾. La pancreatoduodenectomía o procedimiento de Whipple, continúa siendo hoy en día la única opción de tratamiento con intento curativo para la enfermedad tumoral periampular que comprende el adenocarcinoma pancreático, colangiocarcinoma distal, adenocarcinoma ampular y adenocarcinoma duodenal⁽¹¹⁾. Los avances que se han logrado con el paso de los años en la medicina y especialmente en la cirugía han llevado a la adopción de nuevas técnicas quirúrgicas, así como a disponer de más y mejores herramientas tecnológicas, que han sido aplicadas en el caso de la cirugía pancreática. El procedimiento ha evolucionado desde la primera publicación por Whipple en 1935, cuando realizó la resección en 2 tiempos⁽¹²⁾; posteriormente en 1941 la describe en un solo tiempo⁽¹³⁾; Hoy en día algunos centros de referencia reportan más de 100 procedimientos al año^(14,15). Incluso En 1994, Gagner reporta la primera pancreatoduodenectomía realizada en forma completa

por vía laparoscópica⁽¹⁶⁾. Todo esto ha traído como consecuencia una mejora en la tasa de mortalidad con cifras menores al 2%. Sin embargo, la morbilidad se ha mantenido constante entre 30 y 40%. El objetivo del presente trabajo es dar a conocer nuestra experiencia con la primera operación de Whipple realizada en el Hospital Regional de Tumbes (HRT).

CASO CLÍNICO

Reporte de caso de una paciente con diagnóstico de ampuloma en la que se realizó la primera cirugía de Whipple efectuada en el HRT en octubre del año 2014.

Paciente de sexo femenino de iniciales I.A.C. de 76 años, viuda, con grado de instrucción primaria, ocupación ama de casa, de raza mestiza y religión católica. Ingresó al HRT el 07/10/14 por un cuadro caracterizado por astenia, hiporexia, dolor abdominal en cuadrante superior derecho tipo punzada de intensidad 3/10, no irradiado, no asociado a alimentos, que no se modifica con los cambios de posición. Como antecedentes niega intervenciones quirúrgicas previas; refiere gastritis crónica en tratamiento con Omeprazol; baja de peso significativa pero no cuantificada en los últimos 6 meses, ictericia intermitente y diagnóstico previo de anemia severa. Al examen físico presenta PA: 100/50, T° 37,4 °C, FC: 76 lpm FR: 18 rpm; ictericia de piel y escleras 2+/3+. Un abdomen excavado, blando, borde hepático palpable 2,5 cm DRCD doloroso. Los exámenes auxiliares mostraron leucocitos 5 400, hemoglobina 4,9; hematocrito 16,7%; TP: 20; bilirrubina total 10,8 BD 6,6; fosfatasa alcalina: 930. Se plantean los diagnósticos de síndrome icterico obstructivo a descartar proceso neoplasia y anemia severa, se indicó fluido terapia, analgésicos, fitomenadiona y transfusión de dos paquetes globulares. En los días sucesivos se realizó una ecografía abdominal la que mostró ductos intra y extra hepáticos dilatados. Vesícula biliar de 95 x 37 mm, pared de 5 mm con litiasis en su interior. Páncreas de morfología y ecotextura conservada. Líquido libre en región sub hepática. La TAC de abdomen dio como conclusión principal: Masa de densidad de partes blandas en la cabeza y proceso uncinado pancreático, considerar ampuloma como primera posibilidad asociado a dilatación del árbol biliar intra y extrahepático (Figuras 1 y 2). En un control del día 13/10/14 se obtuvo Ca 19-9: 144, Thevenon (+), leucocitos en 6 600, Hb: 8, BT: 14,7; BD: 9,7; FA: 1 500. Se coordina con oficina de referencias para transferir a paciente a centro especializado. El 20/10/14 paciente presenta PA: 100/50, T°:37°C, FC: 75 lpm; FR: 20 rpm. Luce en mal estado general, mal estado nutricional, regular estado de hidratación, leucocitos 9 800; Hb: 5,6; BT: 11,76;

BD: 7,13; ictericia 3+/3+; abdomen blando signo de Courvoisier–Terrier (+) y paciente presentó desmejoría clínica; no lográndose aún respuesta positiva respecto a la gestión de referencia. Se comunicó tanto a la paciente como a la familia de la extrema y delicada situación. Ellos luego de ser informados de los posibles riesgos y beneficios que corre la paciente y ante la evolución de sucesos decidieron solicitar que se realice la intervención requerida en el HRT, plasmando dicha voluntad mediante la firma de un consentimiento informado. Se decidió realizar los preparativos y tomar las precauciones necesarias en programar a la paciente para sala de operaciones con el diagnóstico de síndrome icterico obstructivo: ampuloma; colecistitis litiasica y anemia severa. Cirugía propuesta: operación de Whipple.

Se realizó la intervención quirúrgica el día 22/10/14 mediante el siguiente procedimiento: Asepsia, antisepsia y colocación de campos, incisión subcostal derecha ampliada, disección por planos, identificación de hallazgos, maniobra de Kocher y exploración retroduodenal, colecistectomía directa, disección del conducto hepático y resección proximal, disección retroduodenal, ligadura de arterias gastroduodenal y gástrica derecha (pilórica), sección del duodeno a nivel de primera porción, resección de páncreas a nivel de proceso uncinado; exceresis de pieza operatoria; pancreato yeyuno anastomosis T-T (telescopaje); hepático yeyuno anastomosis T-L; duodeno yeyuno anastomosis T-L revisión y control de hemostasia; se deja dren tubular en espacio sub hepático.

Hallazgos principales: Tumoración en la 2da porción duodenal de aproximadamente 6 cm de diámetro (Figura 3), aproximadamente 100 ml de secreción serosa en cavidad, sangrado intra operatorio de 430 ml y tiempo operatorio de 4 horas y 45 minutos. La paciente pasó a UCI para el manejo postoperatorio (PO). Su estado hemodinámico fue estable y no requirió inotrópicos. Los exámenes del 23/10/14 mostraron: Leu: 14 900; Hb: 6,9; U: 48; Cr:1; BT: 4,78; BD: 2,88; recibió transfusión de 2 paquetes globulares, presentó evolución lenta pero claramente favorable. En el día PO 4 el 26/10/14 los resultados de exámenes son los siguientes: Leu: 10 700; Hb: 10,2; BT: 2,83; BD: 1,6; la paciente es dada de alta de UCI y pasa a piso de cirugía. En los días sucesivos la paciente presentó mejoría notable, tolera la vía oral, la herida operatoria no muestra signos de infección, presenta fístula pancreática de gasto bajo entre 50 y 30 ml/día. En el PO 8 (30/10/14) los controles arrojan los siguientes resultados: Leu: 7 700; Hb: 10; BT: 1,66; BD:0,88; gasto por el drenaje: 30 mL. En el PO 12 se obtuvo el reporte de anatomía patológica: Adenocarcinoma tubular bien diferenciado de la periampula de Vater con extensión a la mucosa duodenal adyacente e infiltración del tejido vecino, bordes de sección del tejido pancreático y duodenal libres de compromiso, ganglios pericefalo pancreáticos libres de compromiso. En el PO13 con controles de exámenes de Leu: 5 400; Hb: 10,3; BT: 1,52; BD: 0,79. Gasto por el dren de 30 ml y con mejoría clínica evidente la paciente es dada de alta hospitalaria. Cabe mencionar que el gasto por el drenaje desapareció aproximadamente a las 3 semanas postoperatorias y que la paciente en la actualidad, más de 2 años después de la cirugía, aun acude a controles periódicos sin evidencia de recidiva.

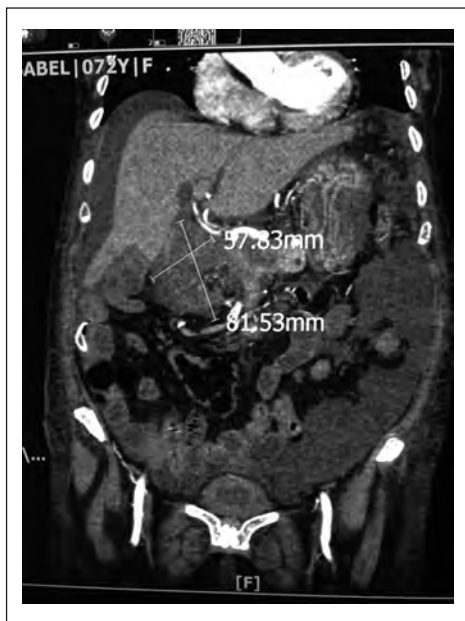

Figura 1. TEM de abdomen muestra tumoración en región periampular.

DISCUSIÓN

Los tumores periampulares tienen una presentación clínica muy similar entre ellos, con ictericia sin dolor,

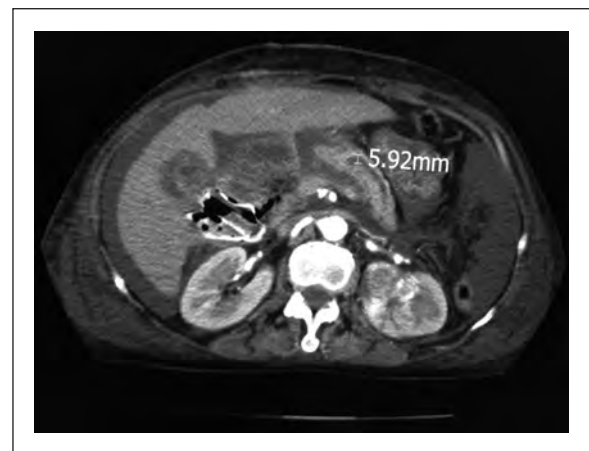

Figura 2. TEM abdomen muestra dilatación del Wirsung.

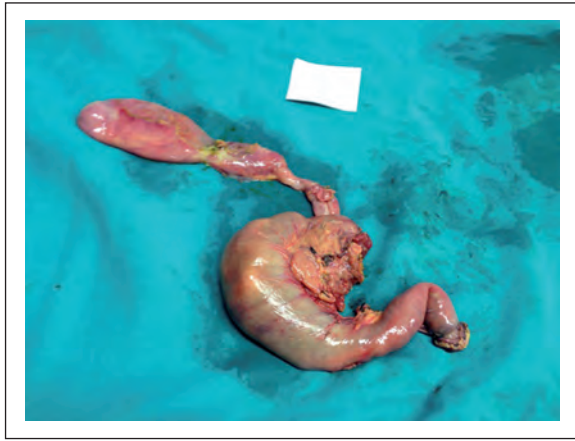


Figura 3. Pieza operatoria.

dilatación de la vía biliar intra y extrahepática y también de la vesícula biliar. Los mejores medios de exploración para el diagnóstico son la colangiografía retrógrada endoscópica (CPRE) y/o colangiografía resonancia y la TEM abdominal con colimación fina del área pancreática, porque permiten estudiar el lugar de la obstrucción, la presencia de tumor, adenopatías peripancreáticas, así como la posibilidad de metástasis hepáticas. Los pacientes deben ser idealmente operados con biopsia realizada. Aunque como bien describe el Dr. Barboza et al. La decisión de reseccionar el páncreas se define por criterio clínico y de la TAC pre-operatoria ⁽¹⁷⁾.

El procedimiento de Whipple se realiza con frecuencia en centros de referencia en todo el mundo, representa una de las cirugías abdominales más complejas; sus buenos resultados en pacientes con patología maligna, benigna, inflamatoria o traumática; con bajo riesgo de mortalidad, han contribuido a que hoy en día esta intervención deje de ser considerada un mito y sea una realidad como bien acota el Dr. Barboza ⁽¹⁸⁾. Para optimizar los resultados se requieren protocolos de abordaje diagnóstico y preparación preoperatoria y postoperatoria que permitan una adecuada planeación quirúrgica. El éxito de este tipo de cirugías depende principalmente de la experiencia del cirujano y del volumen del centro (número de intervenciones anuales que se realizan), por la frecuencia de las complicaciones, sobre todo en el postoperatorio inmediato, por los graves trastornos hemodinámicos y de la homeostasia; y la alta morbilidad por la complejidad de la técnica quirúrgica y la radicalidad de la misma ⁽¹⁹⁾. Nuestro país cuenta con un sistema de referencias interconectado a nivel nacional. También es cierto que el número de centros especializados para tratar este tipo de patologías y cirugías complejas es reducido y se hayan saturados en extremo. Si bien lo ideal no es realizar este tipo de intervenciones en centros que pudieran

no contar con la totalidad de recursos a la mano, presentábamos fortalezas a tener en cuenta, personal capacitado en los principales centros hospitalarios del país y el extranjero, un banco de sangre abastecido, una buena unidad de cuidados y vigilancia intensiva, instalaciones equipadas y modernas; además de un equipo humano comprometido con el bienestar de la paciente. Tomando en cuenta todas las circunstancias que llevaron a la intervención de la paciente en nuestro centro hospitalario; aunque no fueron las ideales, estamos satisfechos y orgullosos de los resultados obtenidos.

CONCLUSIÓN

La cirugía de Whipple es la técnica quirúrgica de elección en el tratamiento del ampuloma y es factible de realizarse, en casos que lo ameriten, en hospitales de frontera si se cuenta con el personal capacitado y la logística necesaria. Es una alternativa segura y eficaz para el tratamiento definitivo.

Se recomienda impulsar la capacitación constante del personal hospitalario en todos los ámbitos, con mayor énfasis en lo acorde a su nivel de resolución; lo cual no excluye desarrollar capacidades mayores que dada la realidad de nuestro país con toda seguridad en algún momento serán necesarias. Así como brindar las facilidades y recursos necesarios al sistema de referencias para cumplir su cometido aun frente al colapso de los hospitales de mayor resolución.

REFERENCIAS BIBLIOGRÁFICAS

1. Vater A. Dissertatio anatomica, qua novum bilis diverticulum circa orificium ductus cholodochi ut et valvulosam colli vesicae felleae constructionem ad disceptandum proponit. Wittemberg: Lit Gerdesianis; 1720.
2. Sarmiento JM, Nagorney DM, Sarr MG, Farnell MB. Periapillary cancers: are there differences? *Surg Clin North Am.* 2001;81(3):543-55.
3. Lorenzo-Zúñiga V, Moreno De Vega V, Domènech E, Boixa J. Diagnóstico y tratamiento de los tumores de la papila de Vater. *Gastroenterología y Hepatología.* 2009;32(2):101-8.
4. Rivera J, Rattner D, Fernandez Del Castillo C, Warshaw A. Surgical approaches to benign and malignant tumors of the ampulla of Vater. *Surg Oncol Clin North Am.* 1996;5(3):689.
5. Matory Y, Gaynor J, Brennan M. Carcinoma of the ampulla of Vater. *Surg Gynecol Obstet.* 1993;177(4):366-70.
6. Jones BA, Langer B, Taylor BR, Girotti M. Periapillary tumors: Which ones should be resected? *Am J Surg.* 1985;149(1):46-52.
7. Warren KW, Choe DS, Plaza J, Relihan M. Results of radical resection for periampullary cancer. *Ann Surg.* 1975;181(5):534-40.
8. Offerhaus GJ, Giardelo FM, Krush AT, Booker SV, Tersmette AC, Kelley NC, et al. The risk of upper gastrointestinal cancer in familial adenomatous polyposis. *Gastroenterology.* 1992;102(6):1980-2.
9. Esaki M1, Matsumoto T, Yao S, Nakamura S, Hirahashi M, Yao T, et al. Immunohistochemical characteristics of duodenal adenomas in familial adenomatous polyposis with special referente to cell kinetics. *Hum Pathol.* 2005; 36(1):66-73.

10. Farouk M, Niotis M, Branum G, Cotton PB, Meyers WC. Indications for and the technique of local resection of tumors of the papilla of Vater. *Arch Surg*. 1991; 126(5):650-2.
11. Chen SC, Shyr YM, Wang SE. Longterm survival after pancreaticoduodenectomy for periampullary adenocarcinomas. *HPB (Oxford)*. 2013; 15(12):951-7.
12. Whipple AO, Parsons WB, Mullins CR. Treatment of carcinoma of the ampulla of Vater. *Ann Surg*. 1935;102(4):763-79.
13. Whipple AO. Observations on radical surgery for lesions of the pancreas. *Surg Gynecol Obstet*. 1946;82:623-31.
14. Cameron JL, He J. Two thousand consecutive pancreaticoduodenectomies. *J Am CollSurg*. 2015;220(4):530-6.
15. Fernández-del Castillo C, Morales-Oyarvide V, McGrath D, Wargo JA, Ferrone CR, Thayer SP, *et al*. Evolution of the Whipple procedure at the Massachusetts General Hospital. *Surgery*. 2012;152(3 Suppl 1):S56-63.
16. Gagner M, Pomp A. Laparoscopic pylorus-preserving pancreatoduodenectomy. *Surg Endosc*. 1994;8(5):408-10.
17. Barboza E, Ronceros V, Salinas E, Calmet F, Combe J, Huerta J, *et al*. Desafío clínico-quirúrgico de la pancreatitis aguda con obstrucción del conducto de Wirsung y sospecha de neoplasia pancreática. *Diagnostico*. 2002; 41(5-6).
18. Barboza Besada E. Pancreatoduodenectomía: ¿Mito o realidad? Experiencia Personal. *Rev Gastroenterol Peru*. 1993; 13(3):1607.
19. Jiménez MG. Presentación clínica de las neoplasias malignas periampulares tratadas con el procedimiento de Whipple. Monterrey: Centro Médico Monterrey; 2000.

Correspondencia:

Eduardo Kcam

Email: jkcama2001@yahoo.es