

REPORTE DE CASO

Síndrome de Wilkie como reto diagnóstico en obstrucción intestinal: reporte de caso

Wilkie syndrome as a diagnostic challenge in intestinal obstruction: case report

Arnold Frank Rodríguez-Benites^{1,2} , Manuel Sanchez-Landers^{1,2} , Nogui Emil Deza Tarrillo² 

¹ Escuela de Posgrado, Universidad Nacional de Trujillo, Trujillo, Perú.

² Departamento de Emergencia y Cuidados Críticos, Hospital Belén de Trujillo, Trujillo, Perú.

Recibido: 9/11/2023

Aprobado: 2/01/2024

En línea: 18/02/2024

Contribución de los autores

Todos los autores participaron de forma activa y equitativa en todas las etapas del proceso de este trabajo, desde la concepción hasta la creación del borrador del artículo, la revisión crítica del contenido intelectual y la aprobación final del manuscrito.

Conflicto de intereses

Los autores no declaran conflictos de interés.

Financiamiento

El trabajo fue financiado exclusivamente por los autores, sin ninguna contribución externa.

Citar como

Rodríguez-Benites AF, Sanchez-Landers M, Deza Tarrillo NE. Síndrome de Wilkie como reto diagnóstico en obstrucción intestinal: reporte de caso. Rev Gastroenterol Peru. 2024;44(1):75-8. doi: 10.47892/rgp.2024.441.1637

RESUMEN

El síndrome de Wilkie es una patología poco frecuente que genera un cuadro de obstrucción intestinal, debido a la disminución del ángulo aortomesentérico comprometiendo la tercera porción del duodeno. Describimos el caso de una paciente de 18 años de edad, diagnosticada con síndrome de Wilkie, con cuadro clínico de obstrucción intestinal y pérdida de peso. El diagnóstico se realizó con tomografía abdominal. El síndrome de Wilkie es una patología rara, que se vuelve un reto diagnóstico, por presentar un cuadro similar a otras patologías más comunes. Recomendamos que se sospeche ante un cuadro de obstrucción duodenal.

Palabras clave: Síndrome de Wilkie; Arteria mesentérica superior; Obstrucción duodenal; Tomografía axial computarizada (fuente: DeCS Bireme).

ABSTRACT

Wilkie syndrome is a rare pathology that generates intestinal obstruction due to a decrease of the aortomesenteric angle compromising the third portion of the duodenum. We describe a case of an 18-year-old female patient, diagnosed with Wilkie syndrome, with clinical symptoms of intestinal obstruction and weight loss. The diagnosis was made with abdominal CT. Wilkie syndrome is a rare pathology, which becomes a diagnostic challenge because it presents a similar picture to other more common pathologies. We recommend that it should be suspected in the presence of duodenal obstruction.

Keywords: Syndrome, Wilkie; Mesenteric artery, superior; Duodenal obstruction; Computed axial tomography (source: MeSH NLM).

INTRODUCCIÓN

El síndrome de Wilkie, llamado también síndrome de la arteria mesentérica superior o síndrome del corsé de yeso, es una enfermedad poco frecuente, causada por la compresión extrínseca de la tercera porción del duodeno entre la arteria aorta y la arteria mesentérica superior, cuya incidencia es de 0,013% ⁽¹⁾ – 0,78% ⁽²⁾ y se presenta predominantemente en mujeres a cualquier edad, pero es más frecuente entre la segunda y cuarta década de la vida ^(3,4).

Esta patología fue descrita por primera vez en 1861 por Carl Von Rokitansky, quien describió un tipo de dilatación aguda del estómago por compresión del duodeno y luego en 1927, David Wilkie publicó una serie de 75 casos ⁽⁵⁾.

La disposición normal del ángulo aortomesentérico es de 25° a 60°, con una distancia aortomesentérica de 10 a 28 mm ⁽⁶⁾. Esta patología se produce cuando hay una angulación aguda exagerada de la Arteria Mesentérica Superior; es decir, el ángulo aortomesentérico es menor de 25° y, en consecuencia, hay una disminución de la distancia aortomesentérica menor de 10 mm ⁽⁷⁾, produciendo la obstrucción duodenal debida a la compresión de la tercera porción del duodeno entre la arteria mesentérica superior y la aorta.

La enfermedad se caracteriza por náuseas, vómitos con contenido alimentario, distensión abdominal después de las comidas, dolor abdominal tipo cólico que mejora al estar de pie o en posición lateral izquierda y obstrucción intestinal. A veces, los síntomas pueden ser inespecíficos, como epigastralgia, saciedad precoz y anorexia y pueden presentarse entre 1 y 393 días antes del diagnóstico ^(5,6).

Correspondencia:

Arnold Frank Rodríguez Benites
Calle Nuñez Ureta 600 – Dpto. 501,
Urb. Santo Dominguito, Trujillo, Perú
E-mail: frodriguezab@unitru.edu.pe

Este síndrome tiene múltiples causas. Dentro de las etiologías adquiridas, la pérdida rápida de peso es la principal, aparentemente por una disminución del tamaño de la almohadilla de grasa mesentérica. Esta rápida disminución de peso se asocia frecuentemente a cirugías bariátricas. Otras causas que predisponen a esta enfermedad son lordosis grave, embarazo, mal rotación intestinal, neoplasias y quimioterapias (7,8).

Pruebas de imágenes son necesarias para realizar el diagnóstico, entre ellos destacan: el tránsito baritado esófago-gastro-duodenal, la ecografía abdominal, la angiografía mesentérica, endoscopia digestiva alta o preferentemente la tomografía por la función de poder realizar reconstrucciones multiplano, por su alto contraste, resolución espacial y temporal (9).

En la mayoría de los casos, el tratamiento conservador es posible; pero si eso falla, se requiere cirugía, que se puede realizar mediante cirugía abierta o cirugía laparoscópica (10).

El reto de diagnosticar este síndrome es complicado por parecerse en signos y síntomas a otras patologías más frecuentes como una obstrucción intestinal intrínseca; por ello es importante realizar una exhaustiva historia clínica y utilizar un adecuado medio de ayuda diagnóstica.

CASO CLÍNICO

Una paciente mujer de 18 años de edad proveniente de Florencia de Mora (Trujillo-Perú), soltera, estudiante universitaria, ingresó al Servicio de Emergencia del Hospital Belén de Trujillo, La Libertad, Perú; con queja principal de dolor abdominal.

Paciente refiere ausencia de comorbilidades crónicas. Sin embargo, presentó pérdida de peso de 10 kg en el último mes. En el transcurso de 14 días, experimentó dolor abdominal localizado en epigastrio, descrito como cólico, con una intensidad de dolor 2/10 en la escala

visual análoga (EVA), sin irradiación a otras zonas. El dolor aumentó gradualmente, hasta alcanzar una intensidad EVA 10/10 el último día, localizándose ahora en mesogastrio y en hemiabdomen inferior. Además, se asoció distensión abdominal, llenura precoz, náuseas y vómitos inicialmente postprandiales de contenido alimentario y finalmente de tipo bilioso, con ausencia de deposiciones durante los dos últimos días.

Al examen físico se cuantificó una talla de 1,60 m, con un peso de 36 kg, calculándose un IMC de 14 kg/m²; abdomen moderadamente distendido, con ruidos hidroaéreos disminuidos, doloroso en los cuatro cuadrantes a la palpación.

Por la distensión abdominal dolorosa progresiva, con vómitos y ausencia de deposiciones, los hallazgos del examen físico, además del antecedente de pérdida de peso, se pensó en obstrucción intestinal secundaria a neoplasia digestiva como primera hipótesis diagnóstica.

Durante su estancia en el Servicio de Emergencia se realizaron hemograma, proteína C reactiva, perfil de coagulación y electrolitos séricos que resultaron normales. También se realizaron estudios de imágenes que fueron anormales: radiografía de abdomen (Figura 1a) y ecografía abdominal (Figura 2a). La paciente fue evaluada por el servicio de Cirugía General diagnosticando obstrucción intestinal sin criterios para cirugía de emergencia, por evolución estacionaria del cuadro clínico y reactantes de fase aguda normales.

En el Servicio de Gastroenterología se realizó endoscopia digestiva alta, encontrándose suboclusión a nivel de segunda y tercera porción de duodeno, a descartar compresión extrínseca, por lo que se solicitó tomografía abdominal (Figura 1b; Figuras 3b, 3c, 3d). Posteriormente, se realizó otra endoscopia para colocación de sonda nasoyeyunal por donde recibió soporte nutricional. Fue reevaluada por el Servicio de Cirugía, con diagnóstico tomográfico de Síndrome de Wilkie, quienes proponen

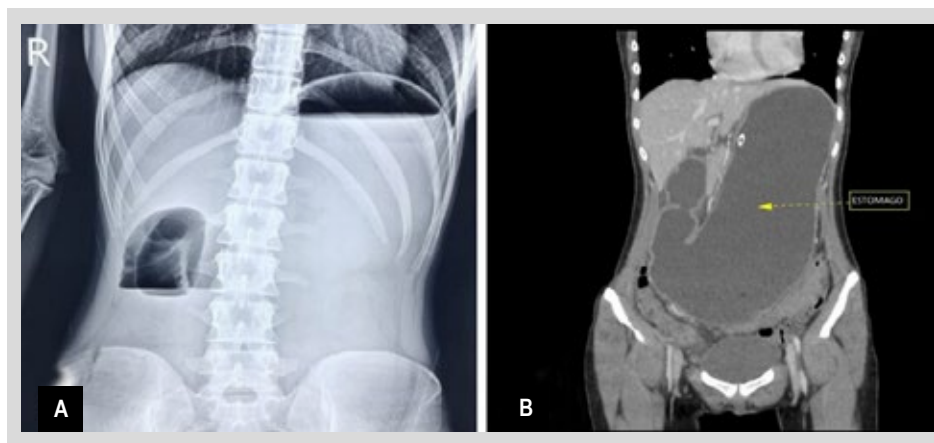


Figura 1. A) Radiografía abdominal de la paciente con niveles hidroaéreos y dilatación de asas intestinales. **B)** Tomografía abdominal de la paciente con distensión de estómago.

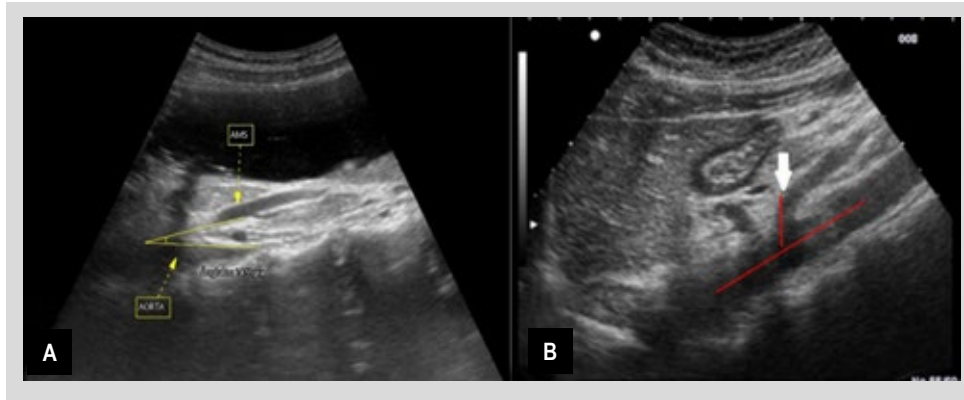


Figura 2. A) Ecografía abdominal de la paciente, corte longitudinal de arteria aorta y nacimiento de arteria mesentérica superior con ángulo de 14°. **B)** Ecografía abdominal normal, corte longitudinal de arteria aorta y nacimiento de arteria mesentérica superior con ángulo de 40°.

continuar soporte nutricional y ganancia de peso. La paciente fue dada de alta con mejoría de molestias. Actualmente con evolución favorable, continúa soporte nutricional domiciliario y ganancia de 4 kg.

DISCUSIÓN

El síndrome de Wilkie es una patología poco frecuente a nivel mundial y han sido reportados solo dos casos en Perú, con complicaciones potencialmente graves (11). Es más frecuente en mujeres jóvenes y su etiología es muy variada, asociándose principalmente con pérdida de peso significativa (12), como nuestra paciente quien tenía un valor de IMC demasiado bajo.

En personas con significativa pérdida de peso, sobre todo cuando es rápida, ocurre disminución de la grasa

retroperitoneal que produce estrechez del ángulo aortomesentérico. Cuando este ángulo se estrecha a menos de 25° ocasiona una compresión duodenal externa y se produce este síndrome (7). Nuestra paciente tenía un ángulo aortomesentérico de 14° y 16° por ecografía y tomografía abdominal, respectivamente.

Esta compresión vascular extrínseca de la tercera parte del duodeno genera un cuadro clínico de obstrucción intestinal que puede ser aguda, subaguda o crónica; con dolor y distensión abdominal, acompañados de náuseas o vómitos posprandiales y saciedad precoz. Los síntomas empeoran con la posición supina (5,6).

Algunas causas frecuentes de obstrucción intestinal son bridas y adherencias en pacientes con antecedentes de cirugía, enfermedades inflamatorias crónicas como el Crohn

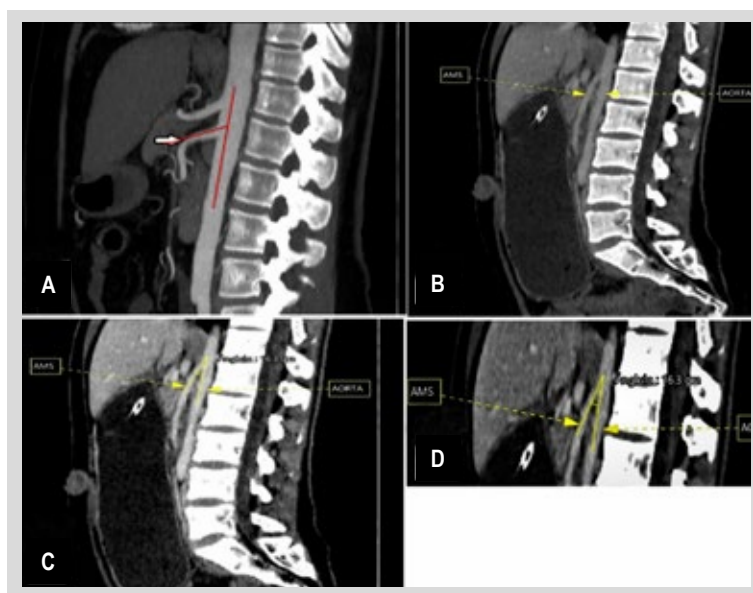


Figura 3. A) Tomografía abdominal normal, corte sagital, ángulo aortomesentérico es de 25°-60°. **B)** Tomografía abdominal de la paciente con distensión de estómago, corte sagital. **C)** y **D)** Tomografía abdominal de la paciente donde se evidencia ángulo aortomesentérico de 16° y distancia aortomesentérica de 5 mm.

que presenta cuadros diarreicos y de dolor abdominal episódicos, neoplasias digestivas o extradigestivas con historia de pérdida de peso ⁽¹³⁾. Esto último se consideró como diagnóstico diferencial en nuestro caso por los síntomas que presentó la paciente.

El diagnóstico del síndrome de Wilkie se basa en la sospecha ante un cuadro clínico de obstrucción intestinal en una paciente mujer joven con historia previa de pérdida de peso. Se utilizan diferentes estudios de imagen como radiografía simple de abdomen que puede mostrar dilatación de asas y niveles hidroaéreos, estudios baritados que pueden mostrar dilatación gástrica y disminución del tránsito gastroduodenal, endoscopia digestiva alta que puede confirmar la obstrucción duodenal en su tercera porción; sin embargo, la tomografía abdominal contrastada es la que confirma la estrechez del ángulo aortomesentérico causante de la obstrucción duodenal extrínseca ⁽¹⁴⁾. Todos estos exámenes fueron hechos a nuestra paciente, excepto el estudio baritado.

El tratamiento de este síndrome empieza con manejo médico que consiste en colocar sonda nasogástrica para descomprimir el tracto gastrointestinal, hidratación endovenosa por acceso periférico, reposición de electrolitos, según sea necesario, y nutrición parenteral total o nutrición enteral total mediante sonda nasoyeyunal. Este último procedimiento se realizó en nuestra paciente durante su periodo de hospitalización, con la intención de aumentar la grasa retroperitoneal y disminuir la estrechez del ángulo aortomesentérico ⁽¹⁰⁾.

En algunos casos sin respuesta al manejo conservador, se podría realizar procedimientos quirúrgicos de forma electiva como la división del ligamento de Treitz, gastroyeyunostomía convencional o duodenoyeyunostomía laparoscópica. Esta última es la más usada porque es mínimamente invasiva y tiene una tasa de éxito mayor al 90% ⁽¹⁵⁾. En nuestro caso, la paciente se encuentra bajo manejo en su hogar, en tratamiento con nutrición por vía oral, en espera de continuar ganancia ponderal y con remisión completa de síntomas.

En conclusión, el síndrome de Wilkie es un reto diagnóstico por ser una enfermedad poco frecuente y fácil de confundir con otras causas de obstrucción del tracto gastrointestinal alto, como neoplasias digestivas o extradigestivas. Debe ser sospechado en mujeres jóvenes con historia de pérdida de peso rápida y significativa, asociada a cuadro de obstrucción intestinal. Su diagnóstico se confirma con tomografía abdominal que evidencia la estrechez del ángulo aortomesentérico, por disminución de la grasa retroperitoneal, causante de la obstrucción duodenal extrínseca. Su tratamiento inicial es conservador mediante colocación de sonda nasogástrica

para descompresión gastrointestinal precoz, y posterior nutrición enteral total por sonda nasoyeyunal para lograr ganancia ponderal adecuada que aumente la estrechez del ángulo aortomesentérico. Si no hay respuesta se opta por manejo quirúrgico, siendo la yeyunostomía laparoscópica la más utilizada por su alta tasa de éxito.

REFERENCIAS BIBLIOGRÁFICAS

1. Lima A, Antunes D, Cordeiro E, Cunha J, Nogueira R, Fernandes D, *et al.* Epigastric Pain and Weight Loss - A Case of Wilkie's Syndrome. *Eur J Case Rep Intern Med.* 2020;7(5):001557. doi: 10.12890/2020_001557.
2. Farina R, Foti PV, Cocuzza G, Costanzo V, Costanzo G, Conti A, *et al.* Wilkie's syndrome. *J Ultrasound.* 2017;20(4):339-342. doi: 10.1007/s40477-017-0257-2.
3. Claro M, Sousa D, Abreu da Silva A, Grilo J, Martins JA. Wilkie's Syndrome: An Unexpected Finding. *Cureus.* 2021;13(12):e20413. doi: 10.7759/cureus.20413.
4. Ortíz YH. Síndrome de Wilkie. *Rev Cuba Cir.* 2022;61(1):e1112.
5. Hong L, Cadogan M, Cadogan LH and M. Karel Rokitansky [Internet]. *Life in the Fast Lane*; 2021 [citado el 4 de marzo de 2023]. Disponible en: <https://litfl.com/karel-rokitansky/>
6. Salem A, Al Ozaibi L, Nassif SMM, Osman RAGS, Al Abed NM, Badri FM. Superior mesenteric artery syndrome: A diagnosis to be kept in mind (Case report and literature review). *Int J Surg Case Rep.* 2017;34:84-86. doi: 10.1016/j.ijsc-2017.03.018.
7. Benavides JG, Márquez NA, Salgado VA. Síndrome de Wilkie. Revisión de la literatura. *Cir Gen.* 2021;43(2):115-118. doi: 10.35366/106722.
8. Corsi NJ, Abu-Hejja AA, Ravi AK, Corsi MP, Ehrinpreis MN. Wilkie's syndrome following chemotherapy: A case report and a review of literature. *Case Rep Gastrointest Med.* 2022;2022:7783074. doi: 10.1155/2022/7783074.
9. Ober MC, Lazăr FL, Achim A, Tirinescu DC, Leibundgut G, Homorodean C, *et al.* Interventional Management of a Rare Combination of Nutcracker and Wilkie Syndromes. *J Pers Med.* 2022;12(9):1461. doi: 10.3390/jpm12091461.
10. Welch B, Schaal A, O'Shea TF, Cantu R. Superior Mesenteric Artery Syndrome: A Community Hospital Case Series. *Case Rep Vasc Med.* 2021;2021:4033088. doi: 10.1155/2021/4033088.
11. Zhou Y, Yang ZL, Wang ZL. Superior mesenteric artery syndrome following esophageal cancer surgery: A report of two cases and a literature review. *Med Int.* 2022;2(2):10. doi: 10.3892/mi.2022.35.
12. Li X, Tian M, Yang H, Liu Y, Chen J, Tian H. Superior mesenteric artery syndrome after colectomy: A case report and literature review. *Medicine (Baltimore).* 2022;101(35):e30427. doi: 10.1097/MD.00000000000030427.
13. Mogollón EA, Brito MA, Sarmiento MM, Estrada JP. Síndrome de Arteria Mesentérica Superior o Síndrome de Wilkie. Caso Clínico. *Rev Arbitr Interdiscip Cienc Salud Salud Vida.* 2019;3(6):225-234. doi: 10.35381/s.v.v3i6.344.
14. Cuesta LMS, Núñez LR, Rodríguez DG, Rodríguez EL. Síndrome de Wilkie. Diagnóstico por imágenes. *Medicentro (Villa CI).* 2021;25(3):529-541.
15. Ruiz G, Serrano OEC, Correa LAÁ, Sierra OTM. Manejo quirúrgico de urgencia en el síndrome de Wilkie. A propósito de un caso. *Cir Gen.* 2018;40(4):279-281.