

## TEMA DE REVISIÓN

### ASPECTOS CLÍNICOS DE LA BLASTOMICOSIS SUDAMERICANA (PARACOCCIDIOIDOMICOSIS) EN EL PERÚ\*

Zuño Burstein Alva<sup>1</sup>

<sup>1</sup> Profesor Emérito UNMSM, Perú (Dermatología y Medicina Tropical).

#### RESUMEN

En esta revisión se presentan las características más notorias del cuadro clínico de la Blastomicosis Sudamericana en el Perú, tomando como fuente informativa nuestro trabajo del año 1971 (VII Congreso Ibero Latinoamericano de Dermatología, realizado en Caracas, Venezuela) que presentó la mayor casuística publicada hasta la actualidad en nuestro medio totalizando 111 casos al recopilar la información de Pesce H., desde el año 1937 hasta 1965, con 71 casos, y la nuestra con 40 casos nuevos del Servicio Académico Asistencial de Dermatología de la Universidad Nacional Mayor de San Marcos en el Hospital Dos de Mayo de Lima, estudiados hasta el año 1971. Con esta casuística se analizan la distribución geográfica, edad, sexo, ocupación, evolución clínica, aspectos y formas clínicas de esta enfermedad.

*Palabras clave:* Paracoccidioidomicosis/diagnóstico; Perú (fuente. BIREME).

#### ABSTRACT

In this review the most relevant clinical features for South-American blastomycosis in Peru are discussed, taking as a source document the study performed by us on 1971, which was featured in the VII Spanish-Latin-American Congress of Dermatology in Caracas, Venezuela, in which the biggest case series was presented, totaling 111 cases, gathering information from the early studies by Pesce (1937 to 1965) (71 cases) and our own series comprising 40 more cases from the Dermatology Service of San Marcos University at Dos de Mayo Hospital in Lima, collected up to 1971. This case series is analyzed with respect to geographical distribution, age, sex, occupation, clinical outcome, and clinical features.

*Key words:* Paracoccidioidomycosis/diagnosis; Peru (source: BIREME).

#### DEFINICIÓN Y GENERALIDADES

La Blastomicosis Sudamericana (Paracoccidioidomicosis, Granuloma paracoccidioidal, Micosis de Lutz, Enfermedad de Lutz, Splendore, De Almeida) es una micosis profunda, enfermedad granulomatosa subaguda o crónica, que compromete la piel, mucosas, ganglios linfáticos y órganos internos (preferentemente pulmones), tiene una evolución maligna, sin tendencia a la curación espontánea.

Es una enfermedad endémica regional de zonas rurales tropicales y subtropicales de América Latina, desde el centro de México por el norte, hasta el paralelo 32° LS, en la Argentina y Uruguay, producida por un hongo dimórfico, conocido como *Paracoccidioides brasiliensis*,

que en su vida saprofítica e infectante se encuentra en la naturaleza. Se adquiere por vía inhalatoria por aspiración de las formas infectantes, aunque se sostuvo por mucho tiempo como mecanismo de introducción del hongo los microtraumatismos en la mucosa oral o los márgenes anales. No es contagiosa de persona a persona.

Es adquirida por individuos con depresión de la inmunidad mediada por células, siendo la modificación de esta condición de un enorme valor pronóstico para Negroni<sup>1</sup>, quien además demostró la existencia de formas clínico-inmunológicas polares, con una amplia gama de formas intermedias, tal como existe en la lepra.

La Blastomicosis Sudamericana, fue considerada como una micosis crónica fatal pero, desde la utilización terapéutica de los sulfamidados, introducidos por O. Ribeyro, en 1940, que mejoraron el pronóstico y, posteriormente, el Amphotericin, el Ketoconazol y, recientemente, los antimicóticos triazólicos, en especial

*Correspondencia:* Zuño Burstein Alva.  
Apartado postal 110318. Lima 11 - Perú.  
E-mail: zburstein\_2000@yahoo.com

\* Trabajo presentado en la XXII RADLA, Santa Cruz, Bolivia. 2002.

el Itraconazol, es ahora una enfermedad controlable y curable clínica y parasitológicamente.

Su conocimiento se inicia con los estudios realizados por Lutz, en Brasil, en 1908. En el Perú, es señalada por primera vez por Weiss, en el año 1937<sup>2</sup> y, desde aquel entonces, otros autores nacionales han aportado información y publicaciones, enriqueciendo el conocimiento de esta micosis en nuestro medio. Pesce<sup>3</sup> hace una recopilación cronológica de la bibliografía y de los casos peruanos conocidos de Blastomicosis Sudamericana hasta febrero de 1965. Posteriormente, Burstein<sup>4-6</sup>, Arellano<sup>7</sup>, Morales<sup>8</sup>, Bonilla<sup>9</sup>, Romero<sup>10,11</sup>, Mayorca<sup>12</sup>, Celiz<sup>13</sup>, Soria<sup>14</sup> y Subauste<sup>15</sup>, entre otros, han contribuido con trabajos originales y de revisión al mayor conocimiento de esta micosis profunda en el Perú.

## DISTRIBUCIÓN GEOGRÁFICA EN EL PERÚ

La Blastomicosis Sudamericana se presenta en el Perú sólo en las regiones de ceja de selva y selva baja amazónica, debido a que estas zonas de clima tropical reúnen las condiciones ecológicas apropiadas para la supervivencia de la vida saprofítica del *Paracoccidioides brasiliensis*, que es la forma infectante. Toda la casuística presentada hasta el año 2001 procede de zonas selváticas, pudiendo negarse enfáticamente en nuestro medio el diagnóstico de Paracoccidioidomicosis si no hay el antecedente epidemiológico de permanencia, aunque sea por corto lapso, en alguna localidad selvática. Las regiones geográficas del Perú perfectamente delimitadas, dividen al país en Costa, Sierra (región andina) y Selva y esta micosis no existe en forma autóctona ni en la costa ni en la región andina.

La información que se recoge en esta comunicación está basada fundamentalmente en la publicada el año 1972 en las Memorias del VII Congreso Ibero Latinoamericano de Dermatología, realizado en 1971, en Caracas, Venezuela, por Romero y Burstein<sup>11</sup> en el trabajo presentado en ese congreso sobre Blastomicosis en el Perú, y en la Tesis Doctoral de Burstein<sup>5</sup> sobre "Aportes al diagnóstico de las micosis humanas en el Perú", en los que se reúne la mayor casuística publicada hasta la actualidad, totalizando 111 casos, recopilando la información de Pesce<sup>3</sup> desde el año 1937 hasta 1965, con 71 casos, y la nuestra del Laboratorio de Diagnóstico del Servicio Académico Asistencial de Dermatología de la Universidad Nacional Mayor de San Marcos, en el Hospital Dos de Mayo de Lima, con 40 casos nuevos hasta esa fecha y en los que se detalla la distribución geográfica, edad, sexo, ocupación (Tabla N° 1), evolución clínica, aspectos y formas clínicas, diagnóstico y tratamiento de esos casos reportados hasta el año 1971. Mayorca, presenta en su publicación del año 1972<sup>12</sup>, 36 casos atendidos en Tarma (Perú), de 1961 a 1971. Las publicaciones ulteriores con menor casuística y la de Mayorca<sup>12</sup> reafirman lo señalado en nuestras publicaciones. Hay que resaltar que la mayor información sobre esta micosis en el Perú se la debemos a Romero, cuyos trabajos están recogidos en la bibliografía de Pesce<sup>3</sup> y en las nuestras<sup>4-6</sup>.

**Tabla N° 1. Blastomicosis Sudamericana: Distribución geográfica. Serie de 111 casos. Perú 1937 - 1971.**

Departamento	Lugar de contagio	N° Casos	Totales	
Junín	La Merced - Chanchamayo	25	30	
	San Ramón	4		
	Satipo	1		
Huánuco	Tingo María	19	22	
	Huánuco	2		
	Monzón	1		
Loreto	Pucallpa	9	17	
	Iquitos	4		
	Maynas	1		
	Contamana	1		
	Ucayali	1		
Madre de Dios	Cnel. Portillo	1	7	
	Puerto Maldonado	3		
	Tahuamanú	2		
Pasco	Madre de Dios	2	6	
	Oxapampa	6		
San Martín	Moyobamba	3	5	
	Tarapoto	1		
	Lamas	1		
Cuzco	Quillabamba	3	5	
	Marcapata	2		
Ayacucho	Huanta	4	5	
	Anco - San Miguel	1		
Amazonas	Chachapoyas	1	1	
Piura	Huancabamba	1	1	
Cajamarca	Jaén	1	1	
			Total	100
			No definidos	11
			Total de Casos	111

## ASPECTOS CLÍNICOS

Para determinar las formas clínicas que puede presentar la Blastomicosis Sudamericana, Connant<sup>16</sup>, asumiendo los criterios de De Almeida y otros investigadores sudamericanos, las denomina: 1. Forma mucocutánea, 2. Linfangítica, 3. Visceral y 4. Tipo mixto. En tanto que Negroni<sup>17</sup>, Rubinstein<sup>18</sup>, basados en la aceptación de la primoinfección respiratoria, las clasifican en 6 formas: 1. Asintomática o subclínica, 2. Primoinfección pulmonar aguda, 3. Pulmonar crónica, 4. Diseminada aguda. 5. Diseminada crónica y 6. Fibrosa residual.

Nosotros hemos optado, para la tipificación de las formas clínicas de nuestra casuística por el criterio de designarlas por la zona corporal comprometida y la localización de las lesiones en el momento del diagnóstico. De la revisión realizada en los 111 casos reportados desde el año 1937 a 1971 notamos que las edades más afectadas se encontraron entre 40 y 50 años (Tabla N° 2), siendo la ocupación predominante en los 40 casos diagnosticados por nosotros de 1965 a 1971 la de agricultor (Tabla N° 3) y que el sexo masculino fue el más afectado (109/111); datos que se mantienen en las publicaciones posteriores y que son concordantes con las estadísticas de otros países.

Tabla N° 2. Blastomycosis Sudamericana: Distribución por edad. Serie de 111 casos. Perú 1937 - 1971.

Edades	N° de Casos
0 - 10 años	1
11 - 20 años	3
21 - 30 años	11
31 - 40 años	21
41 - 50 años	36
51 - 60 años	20
61 - 70 años	11
71 - 80 años	2
81 - 90 años	1
Sin referencia	5
<b>Total</b>	<b>111</b>

En nuestro medio, la manifestación inicial de la enfermedad es casi siempre en la mucosa oral, siendo el área gingival la más afectada, originando una parodontosis con movilización y caída espontánea de piezas dentarias por formación de granulomas apicales dentarios estudiados por Romero<sup>10</sup> (Figura N° 1).

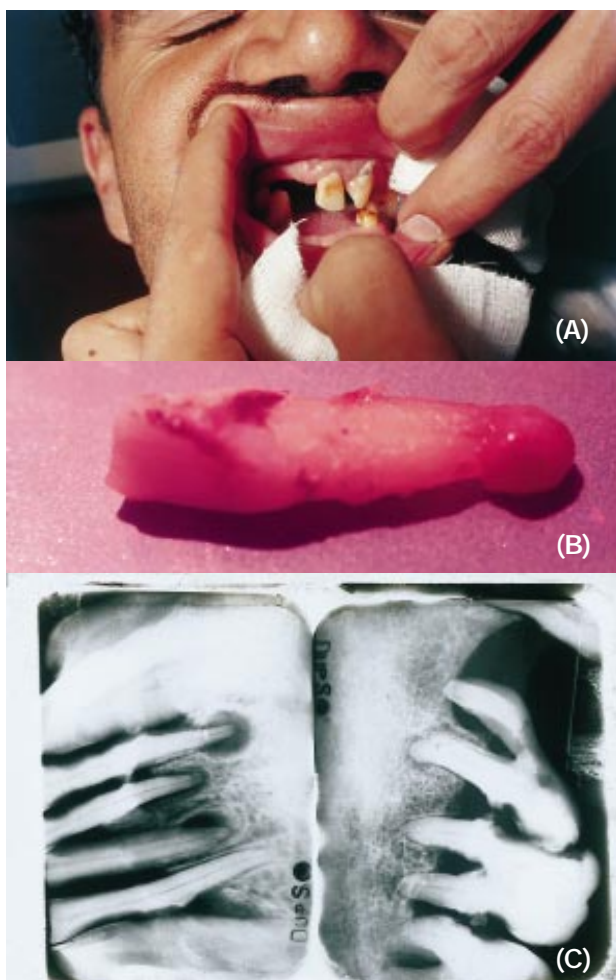


Figura N° 1. Parodontosis con movilización y caída espontánea de piezas dentarias (A) con formación de granulomas apicales dentarios (B). Se aprecia el aspecto clínico (A) y radiológico (C).

Tabla N° 3. Blastomycosis Sudamericana. Distribución por ocupación. Serie de 40 casos. Perú 1965 - 1971.

Ocupaciones	N° de Casos
Agricultores	21
Comerciantes	5
Otras ocupaciones	7
Militares	2
Sin referencia	5
<b>Total</b>	<b>40</b>

La forma clínica más frecuente en nuestra casuística fue la mucocutánea. Su presentación (Tabla N° 4) es de inicio bucal, originando diversos tipos de lesiones y localizaciones; éstas lesiones son úlcero-microgranulomatosas, con puntillado hemorrágico típico, que le confieren un aspecto "moriforme" (*estomatitis ulceromoriforme de aguiar pupo*), con compromiso de las comisuras labiales, mucosa labial, geniana, paladar blando, pilares amigdaleanos y lengua; todas son muy dolorosas, cubiertas de secreción blanquecina. La sintomatología incluye sialorrea, odinofagia y, cuando compromete la laringe, disfonía. En algunas oportunidades se encuentra gran tumefacción, por infiltración edematosa inflamatoria de labios con coloración rojo vinoso, dando una apariencia "tapiroide" (Figuras N° 2 y N° 3).

Tabla N° 4. Blastomycosis Sudamericana: Formas Clínicas. Serie de 111 casos. Perú 1937 - 1971.

Formas Clínicas	N°	%
Muco - cutáneo	36	32,5
Muco - cutáneo - linfático - visceral	26	23,4
Mucoso - visceral	14	12,6
Visceral	8	7,2
Muco - cutáneo - visceral	9	8,1
Linfático - visceral	6	5,4
Mucoso - linfático - visceral	4	3,6
Ganglionar	2	1,8
Mucoso - linfático	2	1,8
Muco - cutáneo - linfático	3	2,7
Cutáneo - linfático	1	0,9
<b>Total</b>	<b>111</b>	

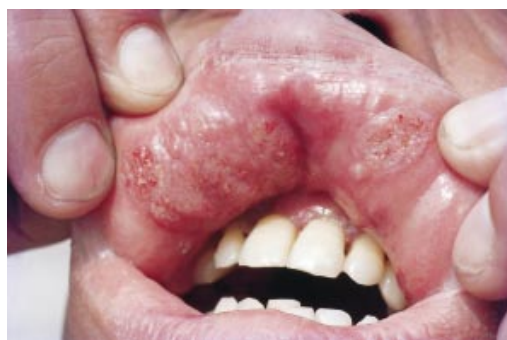

Figura N° 2. Característico granuloma moriforme microhemorrágico secretante doloroso.

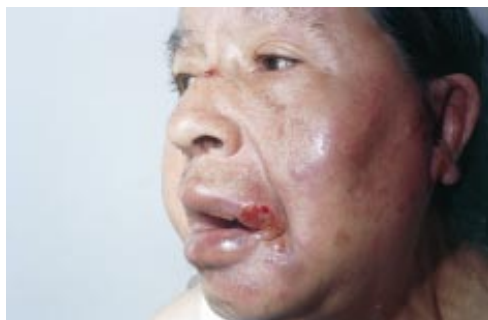

Figura N° 3. Gran tumefacción con infiltración edematosa inflamatoria de labios.

Las formas clínicas **cutáneas puras** son raras, casi siempre están acompañadas de compromiso mucoso o visceral. La localización cutánea da lugar a lesiones pápulo úlcero-costrosas, ectimatoideas o a lesiones pápulo úlcero-abscedadas, nodulares o verrucosas (Figura N° 4).

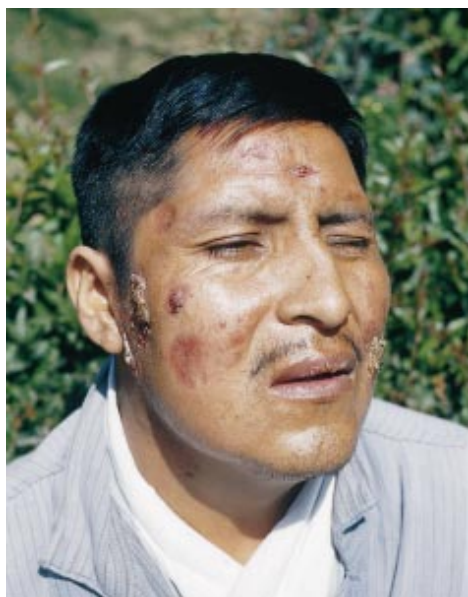

Figura N° 4. Lesiones cutáneas pápulo úlcero-costrosas ectimatoideas y úlcero-abscedadas.

Hemos observado formas clínicas ganglionares primarias, sin puerta de entrada aparente (Figura N° 5), habiéndose prestado al diagnóstico diferencial con linfoma y tuberculosis ganglionar, por el volumen de las adenopatías. Las formas ganglionares secundarias a lesiones mucocutáneas dan lugar a ganglios con contenido purulento que se fistulizan o a micropoliademias duras no dolorosas.

La forma clínica **mucocutánea linfática visceral** tiene, en nuestro medio, gran predominancia, con localización en diferentes órganos internos (Tabla N° 5), siendo la localización más frecuente la pulmonar, en donde destacan

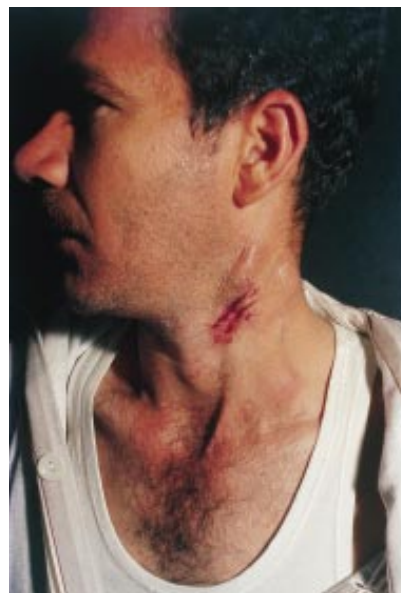

Figura N° 5. Compromiso ganglionar cervical con ganglios de contenido purulento fistulizados.

Tabla N° 5. Blastomycosis Sudamericana: Localizaciones más frecuentes. Serie de 111 casos. Perú 1937 - 1971.

Localización	Nº	%
Mucosa oral	82	73,8
Pulmones	48	43,2
Ganglios	39	35,2
Laringe	12	10,8
Lengua	11	9,9
Piel	10	9,0
Testículo - epidídimo	5	4,5
Óseo	4	3,6
Hígado	4	3,6
Bazo	4	3,6
Sistema nervioso	3	2,7
Intestino	2	1,8
Suprarrenal	1	0,9
<b>Total</b>	<b>111</b>	

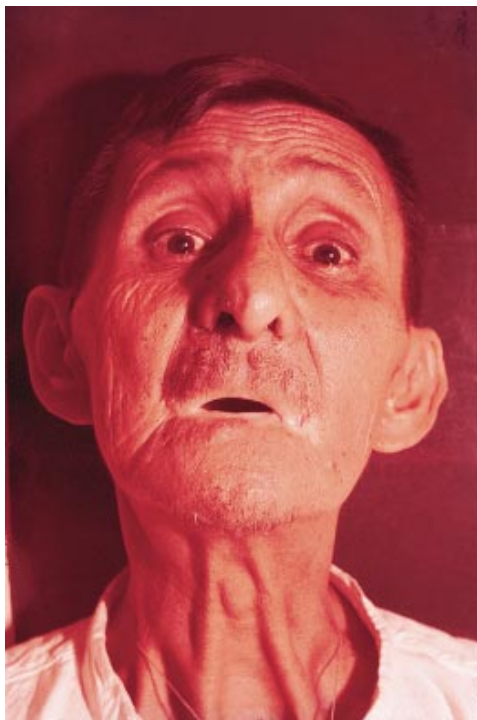
las lesiones macro y micronodulares e hiliobasales. Hemos tenido oportunidad de observar formaciones cavitarias aún de localización apical en ausencia de tuberculosis agregada.

La localización suprarrenal la observamos en un solo caso, en tanto que la localización ósea se presentó en 4 casos. Otra localización que se encontró en nuestra casuística fue la intestinal, presentándose como un caso de abdomen agudo por obstrucción intestinal, debido a una tumoración granulomatosa en el ángulo hepático del colon ascendente y transversal, que obligó a practicar una colostomía ileotransversa.

La localización en el sistema nervioso central se presentó en 3 casos y la testículo epididimaria en 5 oportunidades, simulando una tuberculosis genital.

Posteriormente a esta casuística, se observó un caso de Blastomycosis diseminada, con múltiples lesiones micronodulogranulomatosas en superficie cutánea y compromiso visceral, de difícil control terapéutico.

Una de las características de la Blastomycosis Sudamericana es la intensa fibrosis que producen las lesiones en sus diferentes localizaciones en el transcurso de su evolución y en su remisión clínica terapéutica, ocasionando severas incapacidades funcionales, como las que se observan en la apertura bucal (Figura N° 6).



**Figura N° 6.** Muy severas retracciones cicatriciales, estenosantes post-terapéuticas.

El diagnóstico de la Blastomycosis Sudamericana es relativamente fácil de realizar por el hallazgo de la forma parasitaria del *P. brasiliensis*, con la formación de blastosporas de doble contorno, con exoesporulación múltiple-gemada en forma de rueda de timón de barco, característica que se encuentra en los frotices que se toman de las lesiones y en los exámenes histopatológicos. Los cultivos permiten el aislamiento del hongo.

## REFERENCIAS

1. **Negróni P, Negróni R.** Micosis cutáneas y viscerales. 7ª ed. Buenos Aires: López Libreros ed.; 1980.
2. **Weiss P, Zavaleta T.** Sobre un caso de linfogranulomatosis mucosica por *P. brasiliensis* encontrado en Lima. Act Med Per 1937; 11: 442-54.
3. **Pesce H.** Blastomycosis Sudamericana: bibliografía y casuística peruana; recopilación y ordenación cronológica. Rev Per Tub Enf Resp 1965; 25:196-202.
4. **Burstein Z.** Anatomía patológica de la Blastomycosis Sudamericana; aspectos histopatológicos. Rev Per Tub Enf Resp 1965; 25: 194-5.
5. **Burstein Z.** Aporte al diagnóstico de las Micosis Humanas en el Perú. (Tesis de Doctorado). Facultad de Medicina. Universidad Nacional Mayor de San Marcos, Lima; 1970.
6. **Burstein Z.** Blastomycosis Sudamericana en el Perú. Folia Dermatológica Peruana 1997; 8(1): 47-8.
7. **Arellano C.** Blastomycosis en el Perú. Rev Per Tub Enf Resp 1965; 5: 183-91.
8. **Morales J.** Simposio sobre Blastomycosis Sudamericana: diagnóstico por el laboratorio. Rev Per Tub Enf Resp 1965; 25: 192-3.
9. **Bonilla S.** A propósito de dos casos de Blastomycosis Sudamericana y tres casos de Histoplasmosis. Rev Per Tub Enf Resp 1965; 25: 203-19.
10. **Romero O.** El granuloma apical dentario en la Blastomycosis Sudamericana. Arch Per Pat Clin 1960; 14: 203.
11. **Romero O, Burstein Z.** Blastomycosis Sudamericana en el Perú. Memoria VII Congreso Ibero Latinoamericano de Dermatología, Caracas, 1971. Caracas: Ed. Sintesis Dos Mil; 1972. p. 864-72.
12. **Mayorca F.** Blastomycosis Sudamericana pulmonar, contribución a su estudio en el Perú. X Congreso Nacional de Tuberculosis y Enfermedades Respiratorias, Tacna - Perú. Sociedad Peruana de Tisiología y Enfermedades Respiratorias; 1972. p. 481-8.
13. **Celiz E.** Estudio de nueve casos de Blastomycosis Sudamericana: Hospital Nacional Guillermo Almenara Irigoyen. Rev Cuerpo Médico 1988; 12(1): 33-5.
14. **Soria J.** Blastomycosis Sudamericana: 7 casos diagnosticados en el Instituto de Medicina Tropical (1976-1986). Rev Per Med Trop (UNMSM) 1991; 5: 31-9.
15. **Subauste A.** Paracoccidioidomycosis pediátrica. Folia Dermatológica Peruana 1997; 8(4): 30-8.
16. **Connant N.** Manual of clinical mycology. Philadelphia: W.B. Saunders; 1954.1.
17. **Robles R, Arechevale B, Negróni P, Finguelsevich B.** Estudio de algunas técnicas inmunológicas en pacientes con Paracoccidioidomycosis. Rev Arg Micol 1990; 13: 15-25.
18. **Rubinstein A, Negróni R.** Micosis broncopulmonares del adulto y del niño. Buenos Aires: Ed. Beta; 1981.