

## LESIONES OCULARES COMO CONSECUENCIA DE LA VIOLENCIA EN EL PERÚ

### [OCULAR INJURIES AS CONSEQUENCE OF VIOLENCE IN PERU]

Daniel Haro\*

Al igual que en tiempos remotos, la violencia en el Perú está presente por el sistema sociopolítico existente que conlleva desigualdad, pobreza, pobreza extrema, incultura, etc; y por las pugnas interpersonales o de grupos y lo más grave, por el terrorismo del siglo pasado, con su ferocidad ilimitada, perversa y maligna que hizo mucho daño a la gente de nuestro país.

En esta galería se presentan algunos casos registrados en el Servicio de Oftalmología del Hospital Arzobispo Loayza (Lima, Perú) en los largos años de trabajo, que son un ejemplo de lesiones oculares que jamás deberían existir.

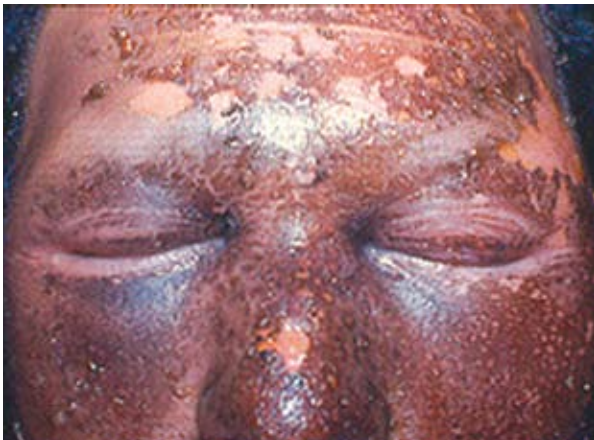Son heridas y contusiones de toda índole por armas corto-punzantes y de fuego, objetos contundentes,

bombas molotov, cargas de dinamita, coches bomba con anfo y otras.

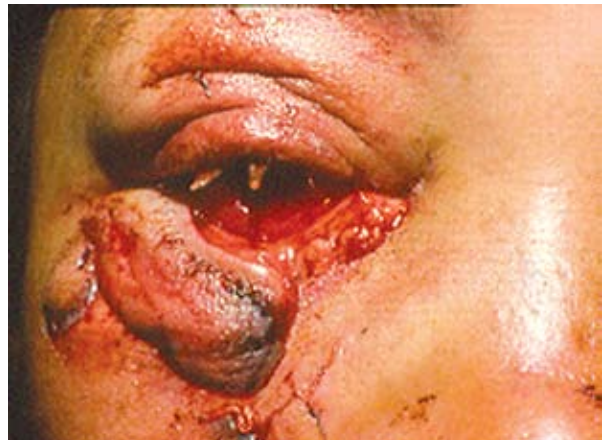Las lesiones se localizan en todos los segmentos del ojo, en los párpados y conjuntiva, en el segmento anterior, en los medios refringentes, segmento posterior y órbita, muchas de ellas de tanta gravedad que llevan consigo el peligro de ceguera.

---

*Correspondencia : Dr. Daniel Enrique Haro Haro  
Dirección: Paseo Parodi 520, San Isidro. Lima, Perú.  
Email: deharo@speedy.com.pe*



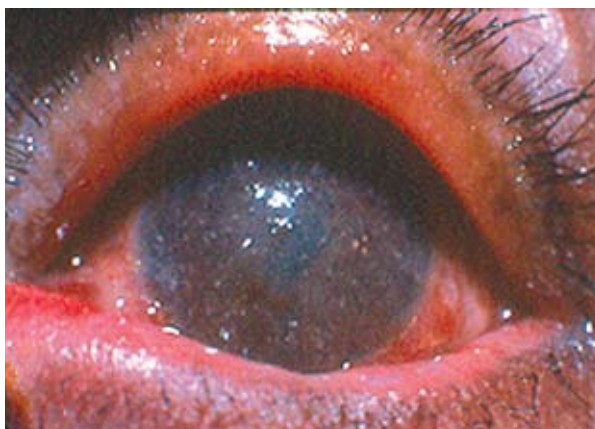**Figura 1.** Quemadura de la cara y los ojos por incendio, luego de la explosión de un coche bomba.



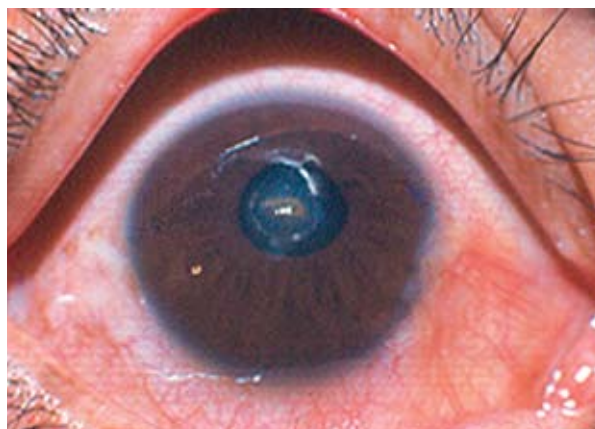**Figura 2.** Traumatismo, herida de párpado y hemorragia intraocular por objeto contundente. Ceguera.

---

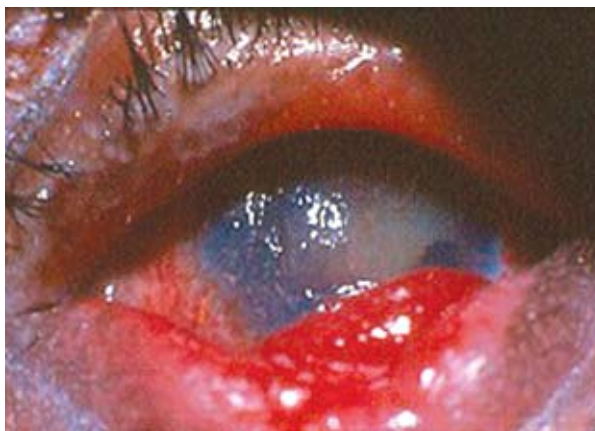\* Médico oftalmólogo, Doctor en medicina. Profesor principal, Facultad de Medicina, Universidad Peruana Cayetano Heredia. Lima, Perú.



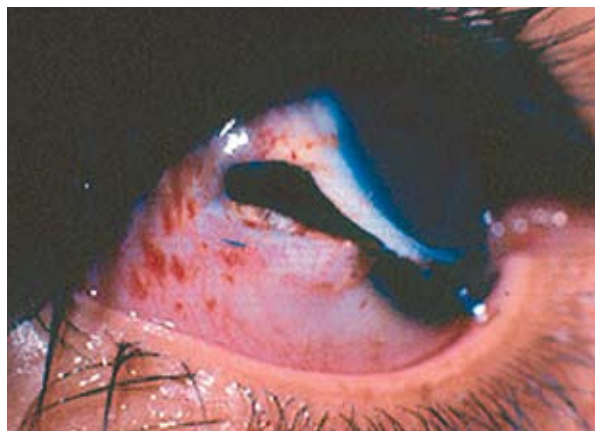
**Figura 3.** Múltiples esquirlas en la córnea y catarata por la explosión de dinamita.



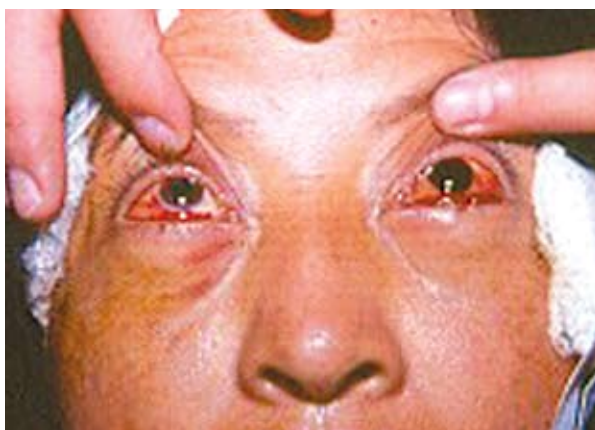**Figura 4.** Cuerpo extraño corneal profundo y catarata por la explosión de un coche bomba.



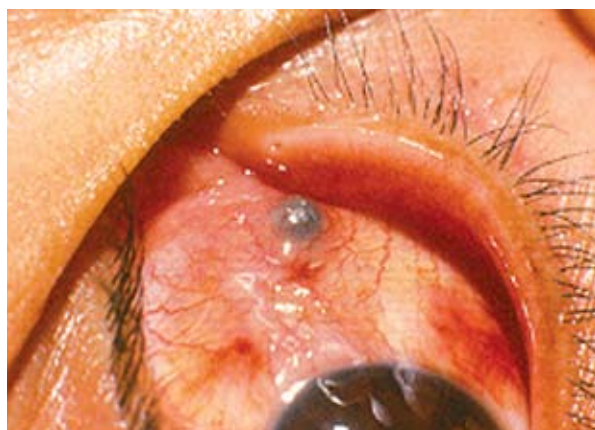
**Figura 5.** Múltiples lesiones del párpado, la conjuntiva y presencia de catarata traumática por la explosión de un coche bomba.



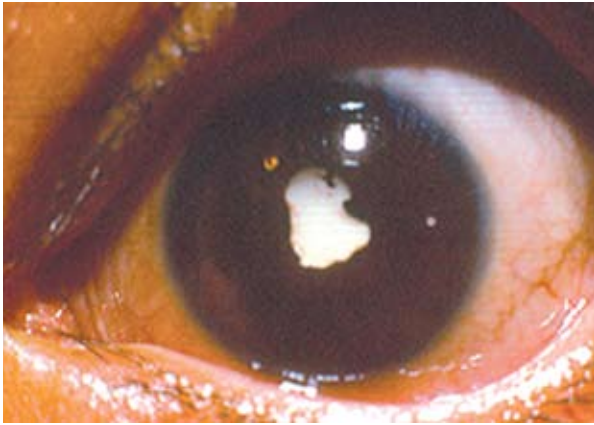
**Figura 6.** Herida escleral, pérdida del vítreo y salida del iris y coroides por corte con vidrio de botella. Ceguera.



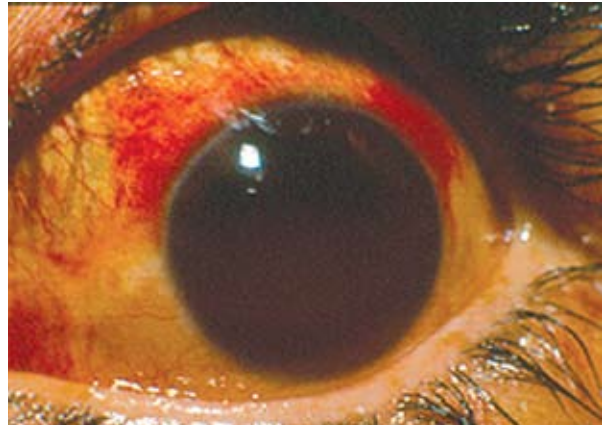
**Figura 7.** Herida de bala que ingresa por el lado derecho y sale por el lado izquierdo lesionando los dos nervios ópticos. Ceguera total.



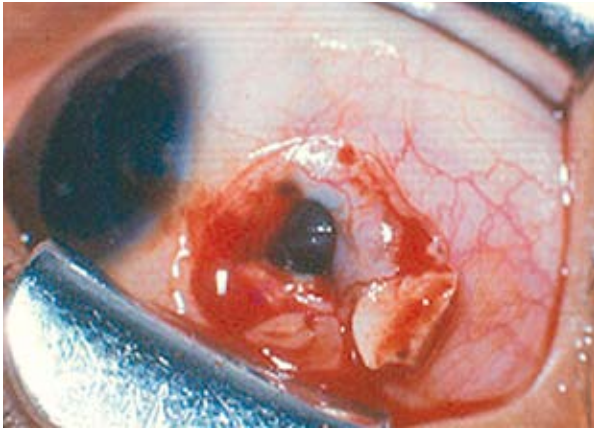**Figura 8.** Perdigones alojados en el ojo como consecuencia de una disputa entre dos comunidades andinas.



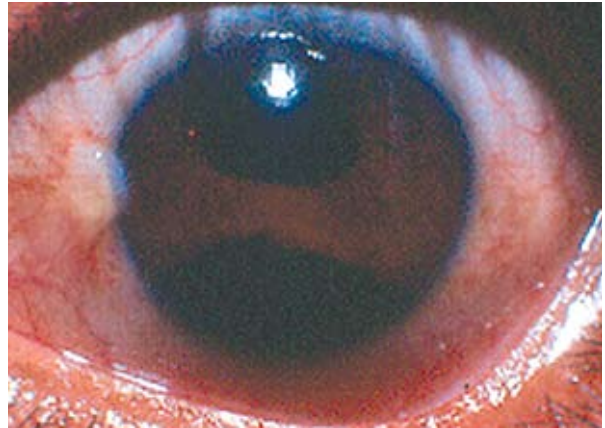**Figura 9.** Catarata traumática luego de la explosión a un coche bomba.



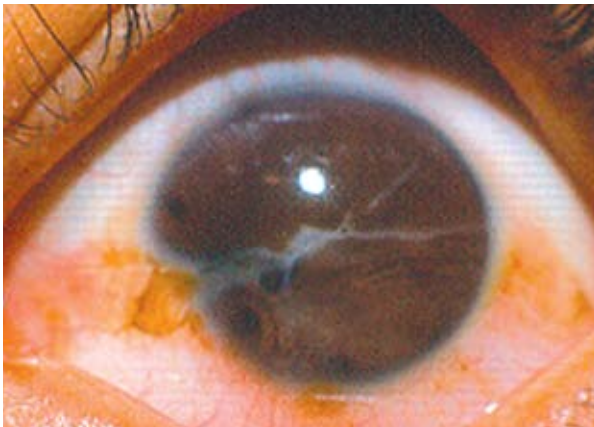
**Figura 10.** Hemorragia masiva intraocular con desprendimiento de retina. Ceguera



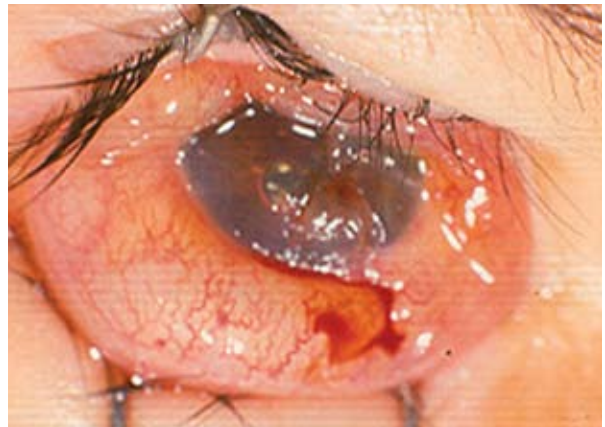
**Figura 11.** Herida escleral profunda, con exposición de la úvea y oftalmía simpática contralateral producida con una arma punzo cortante.



**Figura 12.** Ruptura traumática del iris y desprendimiento de retina después de la explosión de un coche bomba.



**Figura 13.** Ceguera como consecuencia de una herida profunda con oclusión pupilar y atrofia del ojo.



**Figura 14.** *Ptisis bulbi* como consecuencia de la pérdida del contenido ocular por la explosión de dinamita.