PRIMERA EXPERIENCIA DE TELEPATOLOGÍA ROBÓTICA EN EL PERÚ

[ROBOTIC TELEPATHOLOGY: FIRST EXPERIENCE IN PERU]

Javier Arias-Stella Castillo [1,a], Jorge Valdés-Gómez [1,a], Tula Yance-Chávez [1,b], Javier Arias-Stella[1,2,a]

Sr. Editor. En el año 2001 reportamos la primera consulta de telehistopatología diagnóstica realizada en el Perú. Se trató de un paciente de 56 años con una tumoración dérmica dorsal, de crecimiento lento, que se había desarrollado en el curso de 6 años hasta alcanzar un diámetro mayor de 12 cm. Utilizamos el sistema de telepatología estática y enviamos 15 imágenes de la neoplasia a nuestro consultor el Prof. Dr. Juan Rosai del *Instituto Nazionale per lo studio e la cura dei Tumore* en Milán, Italia. El envío por Internet lo hicimos el 4 de abril de 2001 a las 19.53 h. La respuesta del Dr. Rosai la recibimos el 5 de abril a las 18. 53 h. La experiencia demostró ampliamente las bondades y potencialidad del procedimiento [(1)].

El uso de la telemedicina es viable y de particular importancia en nuestro país, debido a las características geográficas, lejanía de algunos servicios de salud y limitaciones en la distribución de los recursos humanos [(2)]. En una publicación previa, comentamos el uso creciente, en la comunidad internacional, de esta metodología y subrayamos sus distintas aplicaciones en la práctica médica, en las formas de teleconsulta médica, teleradiología, teledermatología, telecirugía; y las modalidades y características de las llamadas telehistopatología estática, telehistopatología dinámica no robótica y telehistopatología dinámica robótica [(3).]

En abril del año 2008 recibimos la invitación de la compañía APERIO Technologies Inc. de California para participar en un proyecto piloto de interconsultas por telepatología dinámica, denominado *SecondSlide™ Pilot*, conjuntamente con el Laboratorio de Patología de la Universidad de Sao Paulo y el Laboratorio de Patología del Hospital Británico de Buenos Aires y en el cual el Prof. Dr. Juan Rosai del *Centro Consulenze Anatomia Patologica Oncologica*, Centro Diagnóstico Italiano actuaría como consultor y coordinador del proyecto.

El *SecondSlide*™ permite que el estudiar secciones histológicas entre varios observadores sea sencillo, al proporcionar un servicio de digitalizado de láminas para patología, lo que permitiría compartir láminas con cualquiera que se desee, sin importar su localización geográfica. Permite a los patólogos mejorar el tiempo de revisión de láminas, eliminar el envío de estas a otro laboratorio, proporcionar un servicio de patología a hospitales remotos y tener acceso a expertos en diversas especialidades. Las láminas digitales, documentos y datos relevantes pueden ser copiados al SecondSlide™ donde pueden ser administrados para su uso en una gran variedad de aplicaciones como consultas, calificación para seguros, foros de tumores y en planes educacionales.

Característicamente el envío de láminas de cortes histológicos por correo ordinario es internacionalmente costoso, toma tiempo y trae complicaciones en relación con las normas aduaneras de cada país. *SecondSlide*™ proporciona una plataforma que disipa estas dificultades al lograr la integración, por Internet, de laboratorios de distintas localidades y países con una conexión central única, y de esta manera facilita la exposición de especímenes histológicos utilizando las imágenes digitalizadas de las láminas, y eliminando así la necesidad de enviarlas por correo ordinario.

En agosto de 2008 APERIO se encargó de realizar las instalaciones del equipo ScanScope PC y *software* en nuestro laboratorio, así como de proveer las instrucciones necesarias para el manejo y funcionamiento del sistema. Sus representantes permanecieron por unos días en nuestro laboratorio dando el entrenamiento fundamental. El aparato es capaz de escanear, digitalizando el contenido total de las secciones histológicas de las láminas analizadas.

En general, nuestra experiencia ha sido satisfactoria (Figura 1a). Las respuestas del consultor llegaron en tiempo adecuado. La calidad de las imágenes recibidas por el consultor fue muy buena (Figuras 1 b, c y d). Si la persona encargada del escaneo está bien adiestrada, el procedimiento no es complejo y se puede realizar en un tiempo prudencial. Hay que estar alerta y mantener el equipo en permanente y continuo estado de funcionamiento. Cualquier interrupción voluntaria o casual puede originar demoras y molestias para poder volver a tomar contacto con la central de datos SecondSlide™.

Después de haber ganado experiencia esta contingencia es fácilmente superable. Cuando escribimos estas

1 Instituto Patología y Biología Molecular Arias-Stella. Lima, Perú.
2 Facultad de Medicina, Universidad Peruana Cayetano Heredia. Lima, Perú.
a Médico patólogo; b Bióloga.

Recibido: 03-03-09 Aprobado: 11-03-09

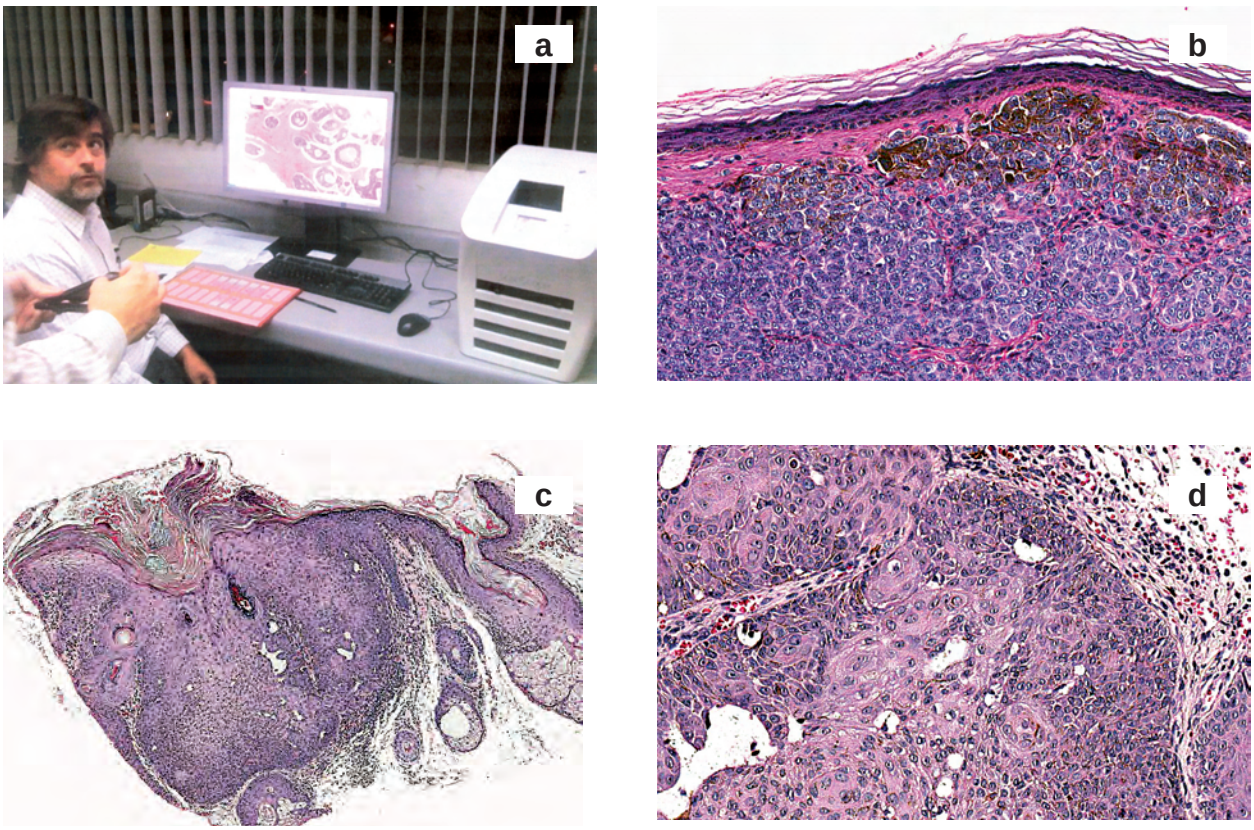

Figura 1. (a) *Scan Scope GL-Spectrum plus*, la lámina ya ha sido instalada y está lista para ser escaneada, la imagen en la pantalla es una vista semipanorámica que será digitalizada; las siguientes imágenes han sido recibidas por el consultor y dan una idea de la calidad de las reproducciones, a su vez, estas pueden magnificarse a voluntad del revisor (b) Nevus celular intradérmico; Queratosis folicular invertida en vista panorámica (c) y a mayor aumento (d).

líneas no hemos recibido todavía los comentarios u observaciones de SecondSlide™, ni los comentarios finales del Prof. Rosai. Con esa información quizás podríamos añadir alguna sugerencia como producto de nuestra experiencia individual. La experiencia ganada con el piloto proporcionó el conocimiento necesario requerido para afinar tiempos y realizar los ajustes técnicos de la metodología para hacer que SecondSlide™ esté listo para operar globalmente.

Conflictos de intereses

Los autores no han declarado conflicto de intereses.

REFERENCIAS BIBLIOGRÁFICAS

1. **Arias-Stella J; Arias-Stella Castillo J, Huamanciza Y, Meza L.** Primera consulta de telehistopatología diagnóstica realizada en el Perú. Folia Dermatol Peru. 2001; 12(1): 35-40.
2. **Martinez A, Villarroel V, Seoane J, del Pozo F.** A study of a rural telemedicine system in the Amazon region of Peru. J Telemed Telecare.2004; 10(4): 219-25.
3. **Arias-Stella J.** Telehistopatología diagnóstica. Viabilidad de una forma de telemedicina en nuestro medio. Diagnóstico (Perú). 2002; 41(2): 63-75.

Correspondencia: *Dr. Javier Arias-Stella*
Dirección: Av. Gregorio Escobedo 612, Lima 13, Perú.
Teléfono: (511) 460-1818; (511) 463-9451
Correo electrónico: arias.stella@infonegocio.net.pe