

TUBERCULOSIS DE MAMA: REPORTE DE UN CASO

Jorge Isaac Sánchez-Miño ^{1,a}, Ana María Ortiz Rodríguez ^{1,b}, Lucas García Orozco ^{3,c}, Beatriz Venegas Mera ^{4,d}, Fabian Eduardo Yopez-Yerovi ^{4,6,e}, Milagros Escalona-Rabaza ^{4,f}

RESUMEN

Presentamos caso de mastitis en mujer de 45 años sin antecedentes de infección en otras regiones corporales. Presentó cuadro clínico, estudios de imágenes y baciloscopia inespecíficos, sin embargo, mediante muestras histológicas obtenidas por punción aspirativa se encontró células epitelioides gigantes, necrosis y formaciones granulomatosas, lo cual justificó el pensamiento clínico en tuberculosis. En ausencia de evidencias confirmatorias de lesión en otros tejidos, la existencia de mastitis de evolución tórpida es un indicativo clínico para sospechar tuberculosis mamaria, pues usualmente las características del proceso suelen plantear diagnósticos erróneos con otras entidades tumorales de la mama como cáncer. La tuberculosis en mama, representa una rara enfermedad cuyo diagnóstico es difícil por las bajas evidencias clínicas, microbiológicas y la inespecificidad de los resultados imagenológicos, por lo que la sospecha de su real posibilidad diagnóstica es una condición primordial para su determinación, aun cuando no se confirme el agente causal.

Palabras clave: Mastitis; Diagnóstico; Tuberculosis (fuente: DECS BIREME).

BREAST TUBERCULOSIS: A CASE REPORT

ABSTRACT

We present a case of mastitis in a 45-year-old woman with no history of infection in other areas of the body, with unspecific clinical picture, imaging studies, and bacilloscopy. However, histological samples obtained by aspiration showed giant epithelial cells, necrosis, and granulomatous formations, which justified a clinical inclination toward tuberculosis. In the absence of confirmatory evidence of any lesions in other tissues, the existence of mastitis of torpid evolution is a clinical indication to suspect mammary tuberculosis, since the characteristics of the process usually lead to erroneous diagnoses with other breast tumors such as cancer. Tuberculosis in the breast is a rare disease with a difficult diagnosis due to the low clinical and microbiological evidence and the lack of specificity of the imaging results, so the suspicion of its real diagnostic possibility is a fundamental condition for its determination, even when the causal agent is not confirmed.

Keywords: Cold abscess; Chronic mastitis; Breast neoplasm; Tuberculosis (source: MeSH NLM).

INTRODUCCIÓN

Ecuador se encuentra como un país de mediana carga de tuberculosis (TB), con una incidencia de 50 por 100 000 habitantes en el 2016 según la OMS. La TB de mama es una enfermedad infrecuente con una incidencia menor al 0,1% de las patologías mamarias en zonas endémicas ⁽¹⁾. En países donde la incidencia es alta, la forma extra pulmonar es variable, reportándose hasta un 2,7% de las afecciones mamarias ⁽²⁾. El diagnóstico es

difícil y frecuentemente erróneo, sino se sospecha como entidad, y se confunde como un proceso neoplásico, por lo que es importante realizar el diagnóstico diferencial, incluyendo otras entidades que pueden presentar lesiones granulomatosas o abscesos mamarios.

La TB de mama afecta a mujeres jóvenes y particularmente lactantes ⁽³⁾, es una presentación rara y generalmente primaria, sin evidencia del foco inicial. La infección mamaria directa puede ocurrir por abrasiones de la piel o a través

¹ Universidad Técnica de Ambato. Ecuador.

² Sanatorio Güemes. Buenos Aires, Argentina.

³ Hospital Asdrúbal de la Torre. Cotacachi, Ecuador.

⁴ Universidad Técnica de Ambato. Tungurahua, Ecuador.

⁵ Hospital General Docente de Ambato. Ambato, Ecuador.

⁶ Hospital General del Instituto Ecuatoriano de Seguridad Social. Ambato, Ecuador.

^a Médico especialista en cirugía general; magister en gerencia de salud y desarrollo comunitario; ^b Médico; ^c Médico especialista en medicina general integral y cirugía general; magister en urgencias médicas en atención primaria de salud; ^d Licenciada en enfermería; ^e Especialista en Cirugía General; ^f Médico especialista en medicina general integral, magister en enfermedades infecciosas.

Recibido: 23/09/2017 Aprobado: 07/03/2018 En línea: 02/07/2018

de las aberturas del conducto galactóforo ⁽⁴⁾. El cuadro clínico y paraclínico no son específicos y conllevan a terapias inadecuadas. Los resultados histopatológicos, son por general no concluyentes para TB: tinciones negativas de Ziehl-Neelsen, cultivos para los bacilos ácido-resistentes negativos, diagnósticos erróneos como mastitis granulomatosa u abscesos bacterianos que, por evolución insatisfactoria plantean una potencial duda del resultado negativo del cultivo ⁽⁵⁾.

En el presente reporte se expone la necesidad del pensamiento clínico aún en ausencia de evidencias paraclínicas confirmatorias de TB que justifican la realización secuencial de estudios, para confirmar el diagnóstico e iniciar terapia específica.

REPORTE DE CASO

Mujer de 45 años, acude a consulta por presentar masa y dolor en mama derecha con evolución de 15 días. Presenta en la consulta estudios de imágenes que informan, mamografía con patrón radiológico denso sin desestructuración del parénquima ni microcalcificaciones, presencia de calcificaciones liponecroticas de aspecto benigno. La ecasonografía mostró signos de proceso inflamatorio, ecogenicidad heterogénea con imagen hipoecogénica de bordes irregulares, predominantemente sólida con diámetro de cinco cm. Se evidencian además ganglios en axila ipsilateral de aspecto inflamatorio e incrementados de tamaño hasta 2,2 cm. a descartar proceso neofornativo o infeccioso.

El estudio del estándar de tórax no reportó alteraciones de la normalidad, que potencialmente pudieran correlacionarse con la clínica de la paciente.

La sospecha de probable neoplasia y los hallazgos hasta entonces orientan realizar PAAF (punción aspirativa con aguja fina), constatándose desde el inicio la presencia de contenido purulento compatible con un absceso frío, por lo que no se descarta como probable diagnóstico clínico la TB mamaria, sin confirmación radiológica. La citología evidenció medio con fondo proteináceo con detritus celular y células ductales con atipia reactiva; el contexto inflamatorio no descarta posibilidad de malignidad dado los cambios nucleares y de membranas. En el estudio microbiológico se observó campo lleno de bacterias, sin crecimiento bacteriano.

La ausencia de diagnóstico concluyente conduce a realizar biopsia incisional, cuyo resultado histopatológico informa: hiperplasia papilar del epitelio ductal con atipia de bajo grado, mastitis subaguda granulomatosa no caseificante y ectasia ductal.

Con tales antecedentes y la sospecha clínica se decide remitir la paciente al Programa de Prevención, Diagnóstico, Tratamiento y Control de la Tuberculosis, pero desafortunadamente se desestimó su inclusión en el mismo, por ausencia de evidencias confirmatorias de TB.

La paciente acude nuevamente a consulta por persistencia de síntomas, añadiéndose fistulización perilesional, por lo que se realiza nueva biopsia de tipo escisional, para estudio anatomopatológico y bacteriológico evolutivo. Los hallazgos fueron: áreas de necrosis e inflamación crónica linfoplasmocitarias que rodean acinos y conductos dilatados con pequeñas formaciones granulomatosas periféricas constituyendo collares de linfocitos y numerosas células epiteloideas algunas gigantes, además de áreas rosáceas de aspecto necrótico (Figura 1).

El estudio microbiológico reportó baciloscopia positiva (Figura 2). Con la muestra de biopsia se procede a cultivo Lowenstein Jensen Medio Base y posterior coloración de Ziehl-Neelsen para determinar la presencia de bacilos ácido alcohol resistente (BAAR), reportándose baciloscopia positiva en cinco muestras (Figura 3). Las pruebas de PPD solo está autorizado a niños menores de cinco años y a pacientes con infección por el virus de la inmunodeficiencia humana (VIH). Por guía de práctica clínica no se realiza PCR en tiempo real, ni ensayo de liberación de interferón Gama (IGRA), los cuales se reservan para casos determinados.

Con dichas evidencias la paciente fue derivada nuevamente al Programa de Prevención, Diagnóstico, Tratamiento y Control de Tuberculosis, instaurándose tratamiento específico para TB, con evolución satisfactoria y remisión de los síntomas iniciales e incluso desaparición de las fístulas, y control periódico a 12 meses sin recidiva de la enfermedad.

DISCUSIÓN

La TB de mama es una patología de rara ubicación. El cuadro clínico no tiene características específicas y la diferenciación diagnóstica puede variar desde el absceso hasta el carcinoma de mama. En el arsenal de posibilidades diagnósticas, debe sospecharse de tumoración maligna, en cualquier paciente con masa mamaria o absceso con o sin drenaje. Se propone la reflexión en torno a una entidad usualmente descrita en mujeres jóvenes, multíparas que amamantan, comportamiento que no se ajustó al presente caso. Este reporte resalta la importancia del pensamiento crítico en la evaluación clínica y uso pertinente de pruebas de apoyo al diagnóstico (considerando sus limitaciones) para llegar a un diagnóstico definitivo.

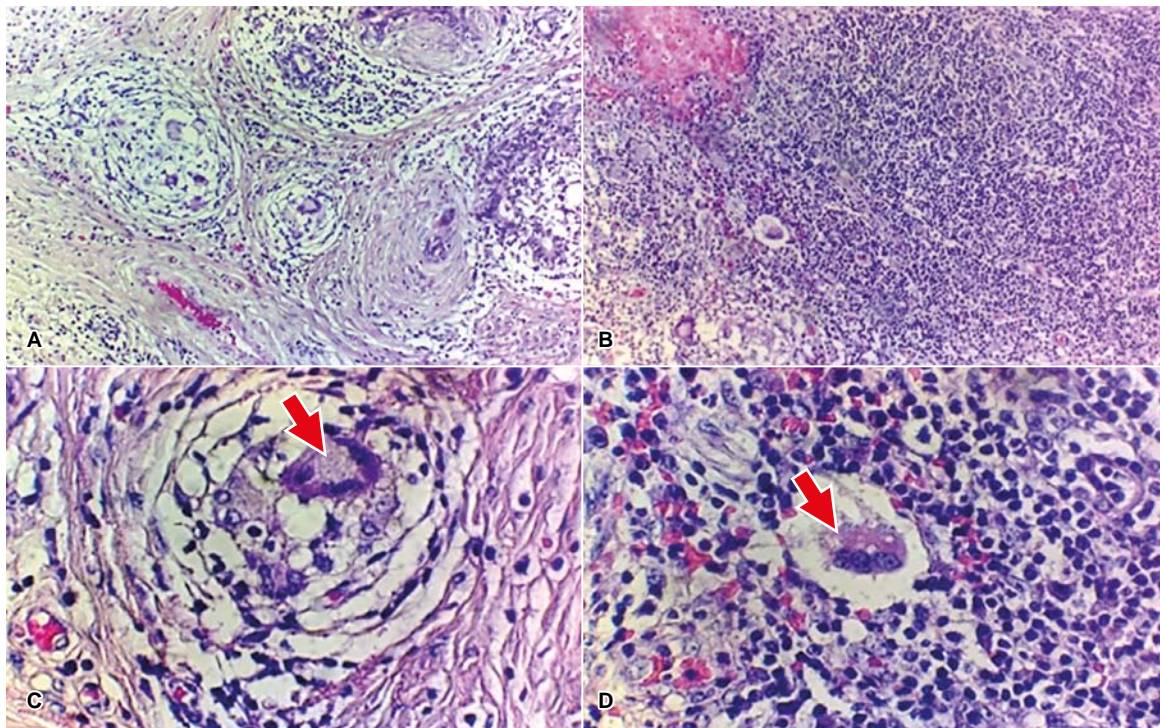


Figura 1. Estudio histopatológico: En las figuras se observan áreas de necrosis e inflamación crónica linfoplasmocitarias. **A.** Pequeñas formaciones granulomatosas (10X). **B.** Abundante infiltrado linfocitario (10X). **C y D.** Recorte de imágenes de recuadros A y B. Numerosas células epitelioides algunas gigantes (flechas) (40X) Coloración: Hematoxilina y Eosina.

En el campo quirúrgico, lejos de solucionar en ocasiones procesos que requieran de exéresis o drenaje, es menester considerar la posibilidad diagnóstica de TB de mama. Esta es una inusual entidad en cirugía, demostrado por los bajos índices reportados (0,1% y el 3%) de todas las enfermedades tratadas quirúrgicamente ⁽⁶⁾; sin embargo, en la actualidad se observa ligero incremento por varios factores, resaltándose las condiciones de insalubridad y la

expansión del VIH. Lo anterior justifica que se requiera un nivel elevado de sospecha para diagnosticarla ⁽⁷⁾.

Clínicamente el tumor mamario de tipo irregular, mal definido y usualmente más doloroso que el de origen neoplásico, continúa encabezando los síntomas referidos por las enfermas, en ausencia de las habituales manifestaciones como fiebre, sudoración nocturna, pérdida de peso sin

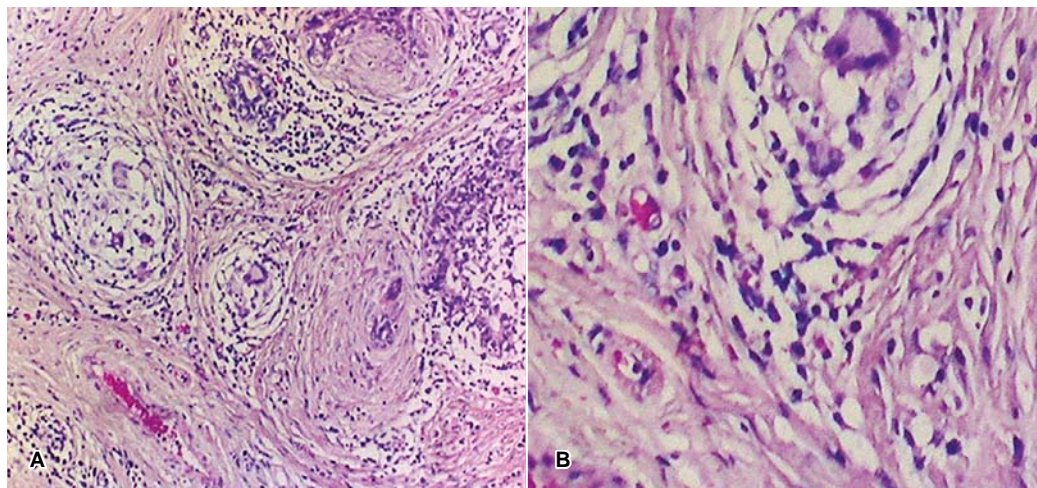


Figura 2. Presencia de bacilos, Coloración de Gram. Imagen A. (10X). Imagen B. (40X)

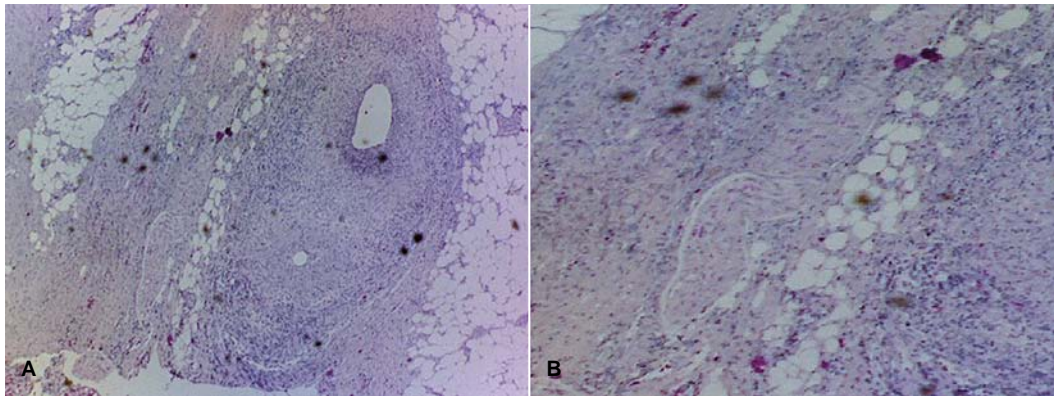


Figura 3. Coloración de Ziehl-Neelsen. Presencia de BAAR. Imagen A. (10X) e imagen B (40X)

causa conocida, cansancio, ni sintomatología respiratoria, por lo que usualmente son premisas de diagnósticos erróneos con entidades más comunes como fibroadenoma, fibroadenosis, malignidad o absceso mamario ⁽⁸⁾.

La enfermedad se atribuye exclusivamente a las infecciones de origen tuberculoso en la mama, sin la evidencia por estudios bacteriológicos, imagenológicos ni de otra índole de la presencia del bacilo y las alteraciones tisulares que de él derivan en otras áreas ⁽⁹⁾. El padecimiento de la mama por el bacilo se establece por varios mecanismos: inoculación directa por abrasiones en el pezón, siembra linfática, vía hematológica o por contigüidad, sin que ninguna de estas se ajuste a la paciente incluyendo la primera, puesto que en las restantes existe la presencia del bacilo en otros tejidos ⁽¹⁰⁾.

El cultivo bacteriológico del tejido mamario obtenido por biopsia con aspiración con aguja fina, es considerado el diagnóstico estándar, pero se debe mencionar que el método exige más de 10 000 bacilos/ml en el frotis y que solo logran aislarse microorganismos en el 25% de los casos, identificándose los bacilos ácido-resistentes sólo en el 12% de los pacientes, por lo que se considera suficiente la demostración en el estudio anatomopatológico de granulomas caseantes del tejido mamario. Se estima como mandatorio realizar en múltiples ocasiones una biopsia excisional para descartar dudas diagnósticas relacionadas potencialmente con otras entidades como las mastitis fúngicas, la sarcoidosis, las neoplasias y la ectasia ductal, valorando la escasez de tejido aportada por la aspiración con aguja fina, premisa que consideramos en la evolución del caso descrito y nuestra intención de demostrar evidencias ^(11,12).

La Administración de Alimentos y Medicamentos (FDA), ha aceptado pruebas de amplificación de ácidos nucleicos para determinar el diagnóstico de TB en muestras con frotis negativos, con una especificidad y sensibilidad superiores al 95%, ofreciendo mayor precisión y velocidad que con el habitual cultivo: la prueba directa de *M. tuberculosis* (MTD, Gen-Probe, San Diego, CA) y *Amplicor M. tuberculosis*

(AMPLICOR MTB, Roche Diagnostic Systems, Branchburg, Nueva Jersey). Ambas permiten amplificar y detectar rápidamente el *M. tuberculosis 16S ribosomal ARN* ⁽¹³⁾.

Los estudios de imágenes, aunque útiles en la definición de la extensión de la lesión, son por lo general inespecíficos, sirviendo por lo general para realizar diagnósticos diferenciales. Los aportes de la mamografía no son concluyentes para diferenciar entre sus diferentes variantes: forma nodular, forma difusa o diseminada, forma esclerosante, mastitis obliterante y mastitis tuberculosa miliar aguda ^(7,14).

La coexistencia de nódulos hipoeoicos con ecos en su interior, adenopatías axilares, tractos fistulosos y abscesos pudieran orientar hacia el diagnóstico, ausentes por demás en la descripción del caso.

La ecografía suele utilizarse como estudio de control ya iniciado el esquema terapéutico. La eco-doppler evidencia hipervascularización en tejido mamario afectado. La tomografía axial computada (TAC) y resonancia magnética nuclear (RMN), resultan particularmente útiles para evidenciar asimetrías en la intensidad del parénquima mamario, múltiples focos o microabscesos, ninguno utilizadas en nuestro caso.

La demostración de células epiteloides y células de Langerhans gigantes en la citología, son características de la infección tuberculosa. La presencia de necrosis además de células epiteloides prepondera entre el resto de las características para pensar en TB, aún en ausencia de la demostración del bacilo ⁽¹⁴⁾.

Concluimos que a pesar de su rareza y en ausencia de evidencias confirmatorias de lesión en otros tejidos, la existencia de mastitis de evolución tórpida es un indicativo clínico a considerar para sospechar TB mamaria, pues usualmente las características del proceso suelen plantear diagnósticos erróneos con otras entidades tumorales de la mama como cáncer, mastitis de otra etiología, abscesos piógenos de mama, entre otras. La inespecificidad del cuadro

clínico, estudios de imágenes, de tinción y baciloscopia, justifican el pensamiento clínico para tuberculosis, más aún cuando los reportes histopatológicos presentan células epiteloides gigantes, necrosis y formaciones granulomatosas.

Contribuciones de autoría: JISM participó en la revisión crítica del artículo; aprobación de la versión final y aporte de

pacientes o material de estudio, AMOR, BVM participaron en la recolección de datos y resultados, LGO participó en la redacción del artículo, FEYY participó en el análisis e interpretación de datos, MER participó en la concepción y diseño del artículo.

Conflictos de interés: Los autores declaran no tener conflictos en la publicación de este artículo.

REFERENCIAS BIBLIOGRÁFICAS

- Lin TL, Chi SY, Liu JW, Chou FF. Tuberculosis of the breast: 10 years' experience in one institution. *Int J Tuberc Lung Dis.* 2010;14(6):758-63.
- Azarkar Z, Zardast M, Ghanbarzadeh N. Tuberculosis of the breast: a case report. *Acta Med Iran.* 2011;49(2):124-6.
- Gonzales DJ, Campos G, Ramírez R. Características clínicas de la tuberculosis mamaria en pacientes atendidas en un servicio de ginecoobstetricia, 2002-2011. *Rev Per de Gin y Obst.* 2008;59(2):107-14.
- Sen, M., Gorpelioglu, C., & Bozer, M. (2009). Isolated primary breast tuberculosis: report of three cases and review of the literature. *Clinics*, 64(6), 607-610.
- Cuervo, S. I., Bonilla, D. A., Murcia, M. I., Hernández, J., & Gómez, J. C. (2013). Mastitis tuberculosa. *Biomédica*, 33(1), 36-41.
- Cuervo SI, Bonilla DA, Murcia MI, Hernández J, Gómez JC. Mastitis tuberculosa. *Biomédica* [Internet]. 2013 Mar [cited 2017 Sep 19]; 33(1):36-41. Available from: http://www.scielo.org.co/scielo.php?script=sci_arttext&pid=S0120-41572013000100005&lng=en. <http://dx.doi.org/10.7705/biomedica.v33i1.1426>.
- Baharoon S. Tuberculosis of the breast. *Annals of thoracic medicine*, 2008;3(3):110.
- Sen M, Gorpelioglu C, Bozer M. Isolated primary breast tuberculosis: report of three cases and review of the literature. *Clinics*, 2009;64(6):607-10.
- Harris SH, Khan M, Khan R, Haque F, Syed A, Ansari MM. Mammary tuberculosis: Analysis of thirty-eight patients. *ANZ journal of surgery*. 2009;76(4), 234-7.
- Adeiza, M. A., Yusuf, R., Liman, A. A., Abur, P., Bello, F., & Abba, A. A. (2016). Tuberculosis of the Breast: An Initial Presentation of the Metabolic Syndrome with Type 2 Diabetes Mellitus in a Young Nigerian Woman.
- Fujii T, Kimura M, Yanagita Y, Koida T, Kuwano H. Tuberculosis of axillary lymph nodes with primary breast cancer. *Breast Cancer*. 2003;10:175-8. [PubMed: 12736574]
- Martinez-Parra D, Nevado-Santos M, Melendez-Guerrero B, García-Solano J, Hierro-Guilmain CC, Pérez-Guillermo M. Utility of fine needle aspiration in the diagnosis of granulomatous lesions of the breast. *Diagn Cytopathol.* 1997;17:108-14. [PubMed: 9258617]
- Catanzaro A, Perry S, Clarridge JE, Dunbar S, Goodnight-White S, LoBue PA, et al. The role of clinical suspicion in evaluating a new diagnostic test for active tuberculosis: Results of a multicenter prospective trial. *JAMA.* 2000;283:639-45. [PubMed: 10665704]
- Soto C, Vizcaíno I, Isarria S, Pastor MR. Tuberculosis mamaria. Descripción de los hallazgos de imagen en dos pacientes. *Radiología* 2008;50(6), 518-21.

Correspondencia: Jorge Isaac-Sánchez Miño
 Dirección: Bolívar 20-25 entre Quito y Guayaquil. Ambato. Ecuador.
 Correo electrónico: jorgeisanchez@uta.edu.ec