

SUSCEPTIBILIDAD DE LA PALOMA SILVESTRE (*Columba livia*) A UN VIRUS VELOGÉNICO VISCEROTRÓPICO DE LA ENFERMEDAD DE NEWCASTLE EN CONDICIONES EXPERIMENTALES

Fabiola Caballero R.¹, Mónica Alba C.^{2,3}, Eliana Icochea D'A.², Rosa Perales C.⁴ y Raúl Rosadio A.⁵

ABSTRACT

The objective of the study was to assess the susceptibility, pathological effect and serological response of wild pigeons (*Columba livia*) to Newcastle virus. A total of 28 adult wild pigeons were captured, 14 were inoculated with a velogenic viscerotropic strain of Newcastle virus by oral and nasal route, and the remaining birds were used as a control group. Clinical signs and mortality were recorded. Blood samples were collected for the hemagglutination inhibition technique. Tissue samples from lung and trachea were collected, and cloacal swabs were harvested for virus recovery and histological studies. Birds of the inoculated group showed clinical signs (64%) and mortality (42.8%). The clinical signs (sneezes, ruffled plumage, isolation and lethargy) started at day 4 after inoculation. The 43% of birds showed nervous signs (opisthotonos and tremors of head and neck) and 21% had diarrhea. In the necropsy was observed a widespread congestion and splenomegaly. The microscopic injuries were edema, gliosis, mononuclear perivascular cuffing in brain and cerebellum, loss of cilia, lymphoid infiltration in trachea, lung congestion, proventricular congestion, lymphocytic infiltration in intestines, and lymphoid depletion in spleen. The inoculated group showed the highest antibody titer (4.9) in the second week. The viral recovery was made upon lung and trachea tissues. It was showed that the specie *Columba livia* was susceptible to the experimental inoculation with a velogenic strain of Newcastle disease virus.

Key words: Newcastle disease, avian paramyxovirus, *Columba livia*, pigeon

RESUMEN

El objetivo del presente estudio fue evaluar el grado de susceptibilidad, efecto patológico y respuesta serológica de la paloma silvestre (*Columba livia*) frente a la inoculación experimental con una cepa de virus velogénico de la enfermedad de Newcastle. Se capturaron 28 aves, donde la mitad se inoculó vía nasal y oral, y la otra mitad se mantuvo como grupo control. Se registró signos clínicos y mortalidad. Se tomaron muestras de sangre para la prueba de inhibición de la hemaglutinación y muestras de tejidos de aves muertas y del grupo control para su análisis histopatológico. Se tomaron muestras de pulmón, tráquea e hisopado de cloaca para la recuperación viral,

¹ Práctica privada

² Laboratorio de Patología Aviar y Producción Avícola, FMV-UNMSM

³ E-mail: alba.monica@gmail.com

⁴ Laboratorio de Histología, Embriología y Patología Veterinaria, FMV-UNMSM

⁵ Laboratorio de Microbiología y Parasitología Veterinaria, FMV-UNMSM

durante seis semanas post inoculación. El 64% de aves del grupo inoculado presentó signos clínicos y una mortalidad del 42.8%. Se presentaron estornudos a partir del 4º día; erizamiento de plumas, aislamiento y letargia a partir del 5º día; y opistótonos, temores de cabeza y cuello a partir del 7º día post inoculación. Los hallazgos a la necropsia consistieron en congestión generalizada de órganos y esplenomegalia. Las lesiones microscópicas fueron edema, gliosis, manguito perivascular en cerebro y cerebelo, pérdida de cilios, infiltrado de linfocitos en tráquea, congestión en pulmón y proventrículo, infiltración de linfocitos en intestinos y despoblamiento linfoide en bazo. El grupo inoculado incrementó sus títulos de anticuerpos a partir de la 1ª semana llegando a su máximo promedio geométrico de título de 4.9 en la segunda semana. Se logró la recuperación viral en muestras de pulmón y tráquea durante las tres primeras semanas. Se demostró que las aves de la especie *Columba livia* usadas en este experimento fueron susceptibles a la inoculación experimental con una cepa velogénica del virus de la enfermedad de Newcastle.

Palabras clave: enfermedad de Newcastle, paramixovirus aviar, *Columba livia*, paloma

INTRODUCCIÓN

El virus de la enfermedad de Newcastle (VEN) es uno de los patógenos más importantes para todo tipo de aves. Desde la primera vez que fue reportada en 1926 en Indonesia e Inglaterra han ocurrido tres panzootias durante las cuales el virus se diseminó a nivel mundial (Alexander, 2003).

Actualmente viene ocurriendo la cuarta panzootia caracterizada por la presencia de un virus velogénico. En Europa se han presentado brotes en granjas pequeñas, criaderos de palomas, aves de presa y de ornato (Alexander, 2003). Las aves columbiformes afectadas presentaron signos clínicos indeterminados como polidipsia, poliurea, anorexia, diarrea y vómito, seguidos por parálisis de las alas, temores de cabeza y tortícolis, sin presentar disnea, y con una alta mortalidad en pichones (Gerlach, 1994). En América han ocurrido brotes en granjas de explotación intensiva y de gallos de pelea (Alexander, 2003).

En el Perú los estudios realizados en aves silvestres indican que éstas no son el reservorio del virus. Hace unos años se realizó un estudio para determinar anticuerpos contra el VEN por la prueba de inhibición de la hemaglutinación (IH) en aves psitácidas

en cautiverio del zoológico Patronato del Parque de las Leyendas de Lima, Perú. Allí, el 100% de las aves muestreadas fueron negativas a la prueba, lo que sugiere que estas aparentemente no estuvieron expuestas al virus (Shimabukuro, 2000). Además, se realizó un estudio en aves silvestres del orden Columbiformes en la provincia de Huaral (donde se venían presentando brotes de la enfermedad de Newcastle en granjas de pollos de carne), obteniéndose el 100% de las muestras negativas, lo que indicaría que no fueron expuestas al virus, y por lo tanto no constituían el reservorio del virus en la zona (Carrión, 2000).

La enfermedad de Newcastle está presente en el Perú en su forma velogénica (Chang, 1998). Las investigaciones sobre esta enfermedad en aves silvestres se han basado en pruebas serológicas; y por otro lado, existen discrepancias en lo referente al comportamiento clínico de la enfermedad en estas aves, debido a que siendo un país endémico para el virus de la enfermedad de Newcastle no se ha presentado un brote en dicha especie. Asimismo, se tiene que la paloma *Columba livia* es una habitante frecuente en las instalaciones y alrededores de las granjas avícolas. Por estas razones se realizó el presente estudio, que tuvo como objetivo evaluar el efecto patológico y la respuesta serológica de la especie *Columba*

livia frente a la inoculación con una cepa de virus velogénico de la enfermedad de Newcastle aislado de un brote de campo.

MATERIALES Y MÉTODOS

Captura, inoculación y toma de muestras

Se capturaron 28 palomas de vida libre del orden Columbiforme, especie *Columba livia*, mediante trampas. Se inmovilizaron en forma manual y se alojaron en jaulas preparadas para este fin, dándoles un periodo de adaptación de 2 semanas. La alimentación que recibieron fue principalmente en base a maíz refinado y agua *ad libitum* con complejo B, para evitar el estrés.

Se formaron 2 grupos de 14 aves cada uno (grupo control y grupo inoculado). Este último fue inoculado vía oral y nasal con una cepa velogénica viscerotrópica del virus de la enfermedad de Newcastle (VVEN) aislada de un brote de campo a una dosis de 50 µl con una dosis letal embrionaria media $DLE_{50} 10^7/ml$ por cada vía. Se colectaron muestras de sangre de la vena braquial (1 ml/ave) el día de la inoculación y semanalmente por 6 semanas.

Se realizó necropsias de las aves muertas y moribundas, registrándose las lesiones macroscópicas. Se colectaron muestras de pulmón, tráquea, cerebro, proventrículo, molla, intestinos, bazo, e hígado para el análisis histopatológico. Además, se congelaron muestras de pulmón y tráquea e hisopados de cloaca para su inoculación en huevos embrionados para la recuperación viral (Alexander, 1998, 2003; Villegas, 1998).

Signos clínicos

Se registraron los siguientes signos clínicos tres veces por día y en forma diaria, desde el primer día post inoculación hasta el día de la muerte del ave o hasta finalizar el experimento:

- Depresión, letargia, erizamiento de plumas, anorexia.
- Signos respiratorios: descargas nasales, estornudos y ronqueras.
- Signos digestivos: presencia de diarreas.
- Signos nerviosos: presencia de opistótonos, parálisis, temores, incoordinación al caminar, caminatas circulares y dificultad de pararse en la percha.

Prueba de inhibición de la hemaglutinación (IH)

Se utilizó la prueba de IH para la detección de anticuerpos (Alexander, 1998). Como antígeno viral se usó una suspensión de virus vivo vacunal de la enfermedad de Newcastle, cepa La Sota, con pasajes en embrión de pollo y con una concentración de 4 unidades hemoaglutinantes de antígeno.

RESULTADOS

Signos clínicos

Las aves del grupo control no presentaron signos clínicos ni mortalidad en la fase experimental. Tres de las 14 aves inoculadas mostraron sintomatología respiratoria, principalmente estornudos a partir del cuarto día post inoculación, y 6 aves adicionales presentaron signos clínicos entre el sexto y noveno día, resultando en un total de 64% de palomas con signos clínicos (Cuadro 1).

Mortalidad

Un total de 4 aves murieron en el día 8, 10, 14 y 26 post inoculación con signos respiratorios y nerviosos, y 2 aves moribundas fueron sacrificadas el día 9 y 23.

En total, se registró una mortalidad del 42.8% (6/14). El resto de aves del grupo inoculado (8 palomas) fue sacrificado al finalizar el experimento denotando una condición aparentemente saludable.

Cuadro 1. Cronología de la presentación de los signos clínicos en 14 palomas silvestres (*Columba livia*) inoculadas con un virus de la enfermedad de Newcastle

Signos clínicos	Días post inoculación															Total		
	1-3	4	5	6	7	8	9	10	11	12	13	14	15-22	23	24-25	26-44 ¹	n	%
Depresión	0	0	3	4	4	3	2	2	2	2	3	2	2	0	0	0	6	42.8
Respiratorios	0	3	3 ²	4 ²	6	7	7	6	5	4	2	0	0	0	0	0	9	64.0
Digestivos	0	0	0	0	0	1	2	1	1	1	2	1	1	0	0	0	3	21.0
Nerviosos	0	0	0	0	2	2	2	1	1	1	3	2	2	1	1	0	6	42.8
Total																	9	64.0

² 2 de 14 palomas presentaron leve descarga nasal al 5º y 6º día, respectivamente

¹ No se presentaron signos clínicos entre el día 26 y 44

Prueba de inhibición de la hemaglutinación

Las muestras de sangre se procesaron mediante la prueba de IH para determinar el nivel de anticuerpos contra la enfermedad de Newcastle. El grupo control se mantuvo con un promedio geométrico de títulos (PGT) de 2 durante todo el experimento, lo que evidencia que las aves no fueron expuestas al virus de la enfermedad de Newcastle; mientras que el grupo inoculado mostró un incremento en sus títulos a partir de la primera semana de la inoculación (PGT= 3.0), llegando a su máximo nivel en la segunda semana (PGT= 4.9), descendiendo por completo a la quinta semana (PGT= 2.0), como se muestra en la Fig. 1.

Aislamiento viral

No se logró aislamiento viral a partir de hisopados de cloaca, ni en el grupo control, ni en el inoculado; aunque en este último se presentó mortalidad en los embriones entre las 72 y 144 horas post inoculación, pero sin aglutinación de glóbulos rojos del líquido alantoideo.

En el grupo control no se logró aislamiento viral a partir de pulmón y tráquea. En el grupo inoculado se observó mortalidad embrionaria a las 72 y 144 horas post inoculación en las muestras tomadas. El fluido alantoideo de 5 embriones que murieron inocu-

lados con muestras de pulmón y tráquea obtenidas durante la primera, segunda y tercera semana post inoculación, y el fluido alantoideo de 2 embriones que no murieron produjeron aglutinación positiva de glóbulos rojos, lo que evidenció la presencia del virus (Cuadro 2).

Lesiones macroscópicas

Los hallazgos de necropsia en las aves muertas y sacrificadas por la enfermedad consistieron principalmente en congestión general en los diferentes órganos.

En las aves necropsiadas durante la primera semana se observó superficie brillante del cerebro y cerebelo, leve congestión en pulmón, hígado, proventrículo, molleja e intestinos, y moderada esplenomegalia. En el ave necropsiada en la segunda semana se observó baja condición corporal, severa congestión en cerebro, cerebelo e intestinos con contenido oscuro, moderada congestión en pulmones, leve congestión en proventrículo, molleja e hígado, y moderada esplenomegalia. En las dos aves de la tercera semana se apreció severa congestión en cerebro y cerebelo con superficie brillante, moderada congestión en pulmones, hígado y proventrículo; y en el ave que a su vez presentó diarrea, se observó baja condición corporal, leve congestión en molleja y proventrículo e intestinos severamente congestionados con zonas hemorrágicas y moderada esplenomegalia.

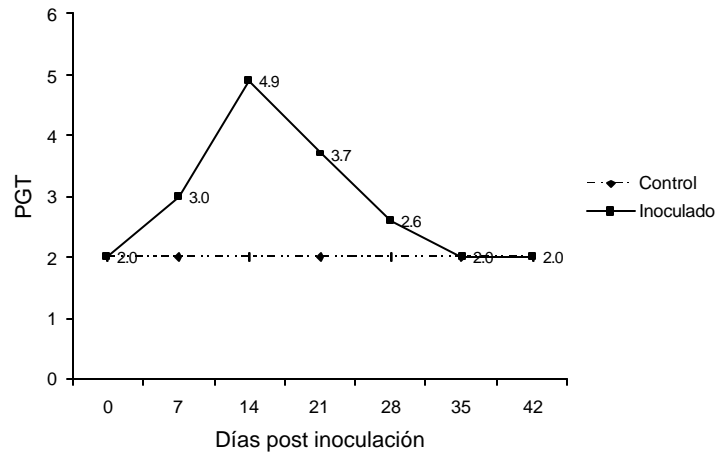


Figura 1. Promedio geométrico de títulos (PGT) de anticuerpos contra el virus de la enfermedad de Newcastle en palomas (*Columba livia*) que fueron inoculadas con una cepa velogénica viscerotrópica

Cuadro 2. Mortalidad de embriones y resultados de la presencia de virus de la enfermedad de Newcastle mediante la prueba de inhibición de la hemaglutinación en embriones inoculados con muestras de pulmón y tráquea tomadas de palomas *Columba livia* inoculadas con una cepa velogénica viscerotrópica del virus de la enfermedad de Newcastle

Días post inoculación	Ocurrencia de mortalidad de embriones ¹						Presencia de virus (hemaglutinación)
	24h	48h	72h	96h	120h	144h	
8			1				1/5
9			1	2			(-)
10							(-)
14			1	2	1		5/5
23						1	2/5 +/-
26							(-)
44							(-)

¹Se utilizaron 5 embriones por grupo

Histopatología

No se observó lesiones histopatológicas relevantes en los órganos de las aves del grupo control mientras, que en las muestras de las aves del grupo inoculado, que presentaron signos nerviosos y respiratorios, se observaron las lesiones histopatológicas descritas en el Cuadro 3.

DISCUSIÓN

La especie *Columba livia* mostró menor susceptibilidad (42% de mortalidad) a la enfermedad de Newcastle, en comparación a los pollos de carne y pollitas de postura, donde la literatura reporta mortalidades del 60 a 100% (Alba *et al.*, 1999; Icochea *et al.*,

Cuadro 3. Lesiones histopatológicas observadas en las tres primeras semanas post-inoculación en órganos de palomas (*Columba livia*) inoculadas con una cepa velogénica del virus de la enfermedad de Newcastle

Órgano	Lesión histopatológica
Cerebro	Leve congestión, edema perivascular y perineuronal, vacuolización y degeneración neuronal, gliosis, satelitosis, manguito peri-vascular de mononucleares, endoteliosis.
Cerebelo	Edema en capa granular, deslineamiento, degeneración y vacuolización de células de Purkinje.
Tráquea	Edema en submucosa, infiltrado de linfocitos en mucosa, dilatación y/o vacuolización glandular, exudado transepitelial, acortamiento de cilios y exfoliación.
Pulmón	Moderada congestión.
Proventriculo	Leve congestión.
Molleja	Aparentemente normal.
Intestinos	Congestión e hiperplasia de glándulas de Lieberkhüm; edema de células epiteliales y espacio coriónico en etapas avanzadas.
Hígado	Congestión.
Bazo	Moderada congestión, despoblamiento linfoide, lisis de linfocitos y edema intrafolicular.

1999). Sin embargo, Erickson *et al.* (1977, 1979) reportaron una mortalidad de 55% en conuros y del 23% en palomas. Simultáneamente, Shivaprasad (1991) y Shivaprasad *et al.* (1999) reportaron mortalidades similares en brotes en palomas en cautiverio.

Las palomas presentaron signos clínicos respiratorios y digestivos consistentes en descarga nasal, estornudos y diarrea a partir del cuarto día post inoculación similares a lo descrito por Erickson *et al.* (1977) en aves silvestres nebulizadas con la cepa COPI-VVVEN.

El tipo de signos clínicos observados en el presente estudio fueron similares a los ob-

servados en un brote producido por una cepa lentogénica en faisanes y palomas en cautiverio (Shivaprasad *et al.*, 1999). En los brotes en palomas y aves exóticas captivas que ocurrieron hace muchos años en el área tropical de México, las aves mostraron un incremento de la frecuencia respiratoria, mandíbulas separadas, plumas adheridas alrededor de las fosas nasales como consecuencia de la descarga nasal, incoordinación, así como opistótonos y postración, que precedían la muerte (Estudillo, 1972). Estos signos respiratorios fueron más graves que los observados en este experimento, pero los signos nerviosos fueron similares (tremores, opistótonos y tortícolis) a aquellos que se presentaron al tercer día de la inoculación.

Similar sintomatología nerviosa fue descrita por Erickson *et al.* (1979) cuando inocularon palomas jóvenes y adultas de competencia con la cepa Fontana, vía ocular, y en aves silvestres nebulizadas con la cepa COPI-VVNDV; y por Shivaprasad (1991) en un brote producido por un APMV-1 en palomas mensajeras no vacunadas. En ambos casos no se presentaron signos respiratorios. Los signos clínicos observados varían independientemente de si se trata de un brote natural o de una inoculación experimental, pues probablemente estas variaciones se deban a condiciones inherentes al virus, tipo de cepa viral, especie de ave afectada, ruta de infección, estado sanitario del individuo y exposiciones previas al virus.

Los niveles de anticuerpos alcanzaron su pico en la segunda semana, siendo similares a los reportados por Shivaprasad (1991) en un brote en palomas en cautiverio causado por una cepa lentogénica; pero fueron mucho menores a los obtenidos por Erickson *et al.* (1979) con la cepa La Fontana (PGT= 8.0) y la cepa Largo (PGT = 32.0) en palomas mensajeras jóvenes y adultas.

La recuperación viral sólo se pudo hacer de muestras de pulmón y tráquea pero no de hisopado de cloaca, probablemente debido a la diseminación y persistencia del virus en la especie inoculada.

Las lesiones macroscópicas encontradas en las aves del grupo inoculado que murieron con signos de la enfermedad de Newcastle fueron similares a las reportadas por Shivaprasad *et al.* (1999) en palomas exóticas y faisanes, pero menos severas a las halladas por Erickson *et al.* (1979) en palomas de competencia, y por Erickson *et al.* (1977) en aves silvestres.

Las lesiones histopatológicas observadas en el sistema nervioso fueron similares a las observadas por Shivaprasad (1991) causadas por una infección con APMV-1 en palomas mensajeras no vacunadas; y similares a las observadas por Kommers *et al.* (2001)

en pollos inoculados con cepas APMV-1 aisladas de palomas, aunque en este caso se reportó lesiones más severas en hígado y proventrículo.

CONCLUSIONES

- La especie *Columba livia* mostró ser susceptible a la enfermedad de Newcastle por inoculación experimental, debido a que desarrolló signos clínicos respiratorios, digestivos, nerviosos y mortalidad en el 43% de las aves.
- El virus se logró recuperar en huevos embrionados a partir de muestras de pulmón y tráquea, pero no de muestras de hisopados de cloaca.
- El desarrollo de niveles detectables de anticuerpos en estas aves demuestran que poseen un sistema inmune activo, el cual influye en la protección y recuperación de las aves que presentaron signos respiratorios.

LITERATURA CITADA

1. **Alba, M.; E. Icochea; A. Silva; O. Vidal. 1999.** Protección vacunal-oleosa en pollos broilers contra una cepa viscerotrópica velogénica del virus de la enfermedad de Newcastle. En: XVI Congreso Latinoamericano de Avicultura. Lima, Perú. p 270.
2. **Alexander, D.J. 1998.** Newcastle disease and other avian paramyxoviruses. En: A laboratory manual for the isolation and identification of avian pathogens. Swayne, D.; J.R. Glisson; M.W. Jackwood; J.E. Pearson; W.M. Reed (eds). 4th ed. p 156-163. The American Association of Avian Pathologists. USA.
3. **Alexander, D.J. 2003.** Newcastle disease and other avian *Paramyxo viridae* infections. En: Diseases of Poultry. Saif, Y.M. 11th ed. p 63-87. Iowa State University Press. USA.

4. **Carrión, A. 2000.** Prevalencia de anticuerpos contra el virus de la enfermedad de Newcastle en aves silvestres del orden columbiforme en Baños de Boza, distrito de Okayama, provincia de Huaral. Tesis de Médico Veterinario. Facultad de Medicina Veterinaria, Univ. Nacional Mayor de San Marcos. Lima. 33 p.
5. **Chang, P. 1998.** Detección de la prevalencia de anticuerpos contra el virus de la enfermedad de Newcastle en aves silvestres paseriformes y columbiformes en la provincia de Chancay. Tesis de Médico Veterinario. Facultad de Medicina Veterinaria, Univ. Nacional Mayor de San Marcos, Lima 23 p.
6. **Erickson, G.A.; B. Brugh; C.W. Beard. 1977.** Viscerotropic velogenic Newcastle disease virus and pet birds of six species. I. Clinical and serology responses, and viral excretion. *Avian Disease* 21: 642-654.
7. **Erickson, G.A.; B. Brugh; C.W. Beard. 1979.** Viscerotropic velogenic Newcastle disease in pigeons: clinical disease and immunization. *Avian Disease* 24: 257-267.
8. **Estudillo J. 1972.** A Newcastle disease outbreak in captive exotic birds. *Proceeding of the Western Poultry Disease Conference* 21: 70.
9. **Gerlach, H. 1994.** Disease etiologies: Viruses. En: *Avian Medicine: Principles and application*. Ritchie, B.W.; G.J. Harrison (eds). p 920-929. Wingers Publishing. Florida.
10. **Icochea, E.; M. Ramírez; M. Alba; O. Vidal; M. Ticona. 1999.** Protección vacunal mixta oleosa-viva en pollitas de postura contra una cepa viscerotrópica velogénica del virus de la enfermedad de Newcastle. En: XVI Congreso Latinoamericano de Avicultura. Lima, Perú. p 270.
11. **Kommers, G.D.; D.J. King; B.S. Seal; C.C. Brown. 2001.** Virulence of pigeon-origin Newcastle disease virus isolates for domestic chickens. *Avian Disease* 45: 906-921.
12. **Shimabukuro, C.I. 2000.** Determinación de anticuerpos contra el virus de la enfermedad de newcastle en psitácidas en cautiverio en el Parque de las Leyendas. Tesis de Médico Veterinario. Facultad de Medicina Veterinaria, Univ. Nacional Mayor de San Marcos. Lima. 26 p.
13. **Shivaprasad, H. 1991.** Paramyxovirus-1 infection in the domestic pigeon. *Proceeding of the Western Poultry Disease Conference* 40: 256.
14. **Shivaprasad, H; D. Rupiper; P.R. Woolcock. 1999.** An outbreak of Newcastle disease in exotic pheasants and doves. *Proceeding of the Western Poultry Disease Conference* 48: 43.
15. **Villegas, P. 1998.** *Avian Virus Diseases, Laboratory Manual*. p 39-43. College of Veterinary Medicine. The University of Georgia, Atlanta.