

## DetECCIÓN DE MICROORGANISMOS Y CARACTERIZACIÓN DE LESIONES HISTOPATOLÓGICAS EN LA CONCHA DE ABANICO CULTIVADA Y SILVESTRE (*Argopecten purpuratus*) EN VERANO E INVIERNO

Detection of microorganisms and characterization of histopathological lesions in cultivated and wild scallops (*Argopecten purpuratus*) in summer and winter

Adhemir Valera A.<sup>1</sup>, Rosa Villegas<sup>2</sup>, Alberto Manchego S.<sup>3</sup>, Luis LLanco A.<sup>4</sup>, Enrique Serrano-Martínez<sup>5</sup>, Nieves Sandoval C.<sup>1</sup>

### RESUMEN

El objetivo del presente estudio fue detectar agentes parasitarios y describir las lesiones histopatológicas en las conchas de abanico (*Argopecten purpuratus*) de Ancash, Perú, durante los periodos de verano e invierno. Se recolectaron 360 moluscos, en partes iguales de empresas acuícolas y de vida silvestre, y en las épocas de verano e invierno (90 por grupo). Las muestras se conservaron en Solución de Davidson y se analizaron por histología. Se utilizó la prueba de Chi-cuadrado para determinar posible asociación entre las variables. Los hallazgos histopatológicos en glándulas digestivas y branquias fueron semejantes, encontrando microcolonias intracelulares de bacterias (MCI), infiltración de hemocitos y necrosis de los tejidos en los cuatro grupos de estudio. La prevalencia de MCI se asoció con la estación del año. Las concreciones en nefridios se presentaron en todos los grupos. El manto estuvo mayormente afectado con la presencia de trematodos e infiltración de hemocitos, especialmente en el verano. Se concluye que existen microorganismos que afectan y causan lesiones tisulares en las conchas de abanico peruanas.

**Palabras clave:** *Argopecten purpuratus*, concha de abanico, histopatología, microcolonias intracelulares de bacteria, MCI

<sup>1</sup> Laboratorio de Histología, Embriología y Patología Veterinaria, Facultad de Medicina Veterinaria, Universidad Nacional Mayor de San Marcos, Lima, Perú

<sup>2</sup> Escuela de Biología en Acuicultura, Universidad Nacional del Santa, Nvo. Chimbote -Perú

<sup>3</sup> Laboratorio de Microbiología y Parasitología, Facultad de Medicina Veterinaria, Universidad Nacional Mayor de San Marcos, Lima, Perú

<sup>4</sup> Escuela de Medicina Humana, Universidad Privada San Juan Bautista, Sede Chíncha, Perú

<sup>5</sup> Facultad de Medicina Veterinaria y Zootecnia, Universidad Peruana Cayetano Heredia, Lima, Perú

\* E-mail: [avaleraa@unmsm.edu.pe](mailto:avaleraa@unmsm.edu.pe)

Recibido: 30 de agosto de 2022

Aceptado para publicación: 28 de febrero de 2023

Publicado: 28 de abril de 2023

## ABSTRACT

The aim of this study was to detect parasitic agents and describe histopathological lesions in scallops (*Argopecten purpuratus*) from Ancash, Peru, during the summer and winter periods. In total, 360 mollusks were collected, in equal parts from aquaculture farms and wildlife, and in the summer and winter seasons (90 per group). The samples were preserved in Davidson's solution and analyzed by histology. The Chi-square test was used to determine possible associations between the variables. The histopathological findings in digestive glands and gills were similar, finding intracellular microcolonies of bacteria (ICM), hemocyte infiltration and tissue necrosis in all study groups. The prevalence of MCI was associated with the season of the year. Nephridial concretions occurred in all groups. The mantle was mostly affected by the presence of trematodes and hemocyte infiltration, especially in summer. It is concluded that there are microorganisms that affect and cause tissue lesions in Peruvian scallops.

**Key words:** *Argopecten purpuratus*, Peruvian scallops, histopathology, intracellular microcolonies of bacteria, ICM

## INTRODUCCIÓN

La producción de la concha de abanico es una actividad productiva intensiva, de modo que la alta densidad de individuos puede causar estrés y disminuir la respuesta inmune, aumentando el riesgo de transmisión de enfermedades (Murray y Peleer, 2005). Las enfermedades parasitarias en acuicultura se han asociado con unidades de producción con alta densidad de animales (Nowak, 2007).

Una de las principales enfermedades de los moluscos bivalvos de reporte obligatorio al OMSA (2016) es la perkinsosis, causada por *Perkinsus marinus* en *Crassostrea virginica*, detectada inicialmente en el Golfo de México (Tabasco) (Burreson *et al.*, 1994) y en la costa oeste de los Estados Unidos (Ford, 1996). Posteriormente, Cremonte *et al.* (2005) reportaron *Perkinsus olseni* en almejas (*Pitar rostrata*) de Uruguay.

En la concha de abanico cultivada en Coquimbo-Chile (*Argopecten purpuratus*) se ha descrito la presencia de una larva de trematodo (digeneo) (Lohrmann *et al.*, 1991), así como la larva de un cestodo (PUCV, 2005). Asimismo, Lohrmann (2009) en Chile encon-

tró microcolonias intracelulares de bacterias (MCI) compatibles con organismos tipo Rickettsiales (RLO) en el epitelio de los túbulos de la glándula digestiva, infiltraciones hemocíticas en branquias, granulomas y un protozoo ciliado *Trichodina* sp en conchas de abanico. La denominación RLO se cambió a ELO (organismos tipo Endozoicomonas), debido al estudio de Cano *et al.* (2020) donde demostraron estos microorganismos mediante PCR específica e hibridación *in situ*.

En Perú y Chile se han descrito larvas de trematodos (digeneos) que provocan daños en branquias y tejido ovárico provocando infertilidad en especies acuícolas (FONDEPES, 2004). Sin embargo, no se han reportado casos de mortalidad masiva en conchas de abanico peruanas (*Argopecten purpuratus*) causadas por parásitos. No se dispone de mucha información sobre los parásitos presentes en las poblaciones de concha de abanico cultivadas o silvestres, por lo que se requiere conocer los agentes parasitarios y las lesiones histopatológicas que provocan dichos agentes, a fin de establecer programas de prevención y control de enfermedades en los centros de cultivo de *Argopecten purpuratus*.

## MATERIALES Y MÉTODOS

### Diseño del Estudio

Esta investigación fue de tipo analítico longitudinal, donde la estación del año y la procedencia de las muestras fueron las variables independientes, y la frecuencia de microorganismos parasitarios y las lesiones microscópicas las variables dependientes.

### Muestras

Se consideraron dos grupos de moluscos: silvestres (no cultivados) y provenientes de la acuicultura, y obtenidos en dos épocas del año: verano (enero, febrero y marzo) e invierno (junio, julio y agosto). Los moluscos fueron colectados en el distrito de Samanco, ubicado en Chimbote, Ancash, en el centro norte del Perú. Los especímenes fueron procesados en el Laboratorio de Parasitología e Histología de la Facultad de Medicina Veterinaria y Zootecnia de la Universidad Peruana Cayetano Heredia (UPCH), en Lima. Se estudiaron 90 moluscos por grupo, siendo estos: (a) Concha de abanico de vida libre en verano (CALV), (b) Concha de abanico de vida libre en invierno (CALI), (c) Concha de abanico de acuicultura en verano (CAAV) y (d) Concha de abanico procedente de acuicultura en invierno (CAAI). En total fueron 360 animales.

### Técnicas y Procedimientos

#### Muestreo

Los bivalvos se recolectaron sin distinguir entre individuos sanos y enfermos en los dos lugares de procedencia y en las dos épocas del año. Los especímenes cultivados procedieron de tres empresas dedicadas a esta crianza y los de vida libre fueron extraídas de su medio natural mediante buceo. Los animales, una vez sacados del agua, se mantuvieron en cajas de poliestireno expandido (Tecnopor) conteniendo bolsas de hielo para evitar el deterioro de los tejidos y completa-

mente cerradas para evitar que se deshidraten las muestras (OMSA, 2016) hasta su traslado al laboratorio.

Se midió el oxígeno, salinidad, pH y temperatura del agua de la bahía de Samanco en forma semanal para obtener promedios mensuales. Se empleó el equipo portátil multiparámetro Hanna Hi 9829.

#### Estudio histopatológico

Se realizaron dos cortes paralelos en cada muestra, quedando divididas en tres regiones. Se tomó la región central que incluye los órganos (branquias, ovario, testículo, glándula digestiva, manto y nefridios) de los moluscos del género *Argopecten* sp (NOAA, 2004). Las muestras fueron preservadas en la solución de Davidson por 24 horas y luego en etanol al 50% hasta su procesamiento (OMSA, 2016).

Las muestras se trabajaron mediante el procesamiento histológico convencional con la tinción de hematoxilina y eosina, obteniéndose 360 láminas, que fueron observadas en el microscopio óptico (Leica DM750) para determinar las lesiones histopatológicas y para la toma de fotografías (Leica ICC56 HD). Las lesiones se clasificaron según el porcentaje de área afecta-

Cuadro 1. Clasificación de las lesiones según el porcentaje de área comprometida en la muestra (lámina histopatológica) (Reimschuessel *et al.*, 1992).

Nivel	Área afectada (%)
Limitado	Hasta menos del 25% del tejido
Ligero	Más del 25%, pero menos del 50% del tejido
Mesurado	Entre el 50 y 75% del tejido
Grave	Más del 75% del tejido

da en el órgano evaluado, reportándose en un nivel que va del 1 al 4 (Reimschuessel *et al.*, 1992) (Cuadro 1). Los resultados se presentaron como frecuencias, donde se indica el porcentaje de cada tipo de lesión según el total de muestras analizadas. Para la identificación de los parásitos se usaron diversas fuentes bibliográficas (PUCV, 2004; Lohrmann, 2009; Bozzo *et al.*, 2015).

Los datos se analizaron mediante la prueba de Chi cuadrado para determinar posibles asociaciones entre las lesiones histopatológicas, los agentes parasitarios encontrados, el lugar de origen y la estación del año.

#### *Consideraciones éticas*

La investigación fue aprobada por la UPCH (Expediente N.º 100170) y con la debida autorización de las empresas productoras de concha de abanico.

## RESULTADOS

En el verano, la temperatura más alta (25.76 °C) en el agua se presentó en febrero y la mayor cantidad de oxígeno disuelto – OD (8.71 ml/l) en enero, mientras que en el invierno la temperatura más baja (17.67 °C) y el mayor nivel de OD (11.38 ml/l) se registraron en agosto. Asimismo, se observó una relación inversa entre el nivel de OD y la temperatura en el agua (Figura 1). Los valores de pH y salinidad se encontraron constantes y dentro del rango normal de producción para la concha de abanico.

Se encontraron lesiones histopatológicas en todos los órganos evaluados (Figuras 2-9). Los órganos que presentaron más lesiones fueron la glándula digestiva y las branquias. También se observaron diferencias en frecuencias en los tipos de lesiones entre grupos (Cuadro 2).

La necrosis en branquias, la infiltración de hemocitos en branquias y las concreciones en nefridios presentaron una asociación significativa con el origen (acuicultura o vida libre). En forma similar, se observó una asociación significativa con concreciones en nefridios e infiltración de hemocitos en la glándula digestiva con la temporada del año (invierno y verano) (Cuadros 3 y 4).

## DISCUSIÓN

El aumento de la temperatura del mar, acompañado de una disminución del oxígeno disuelto, se debió al fenómeno de El Niño, el cual afectó a la costa norte peruana (ENFEN, 2017). La relación inversamente proporcional que existe entre el nivel del oxígeno disuelto y la temperatura del agua causa que en los meses de mayor temperatura el oxígeno disuelto desciende provocando estrés en los animales (Roldán, 2003).

En las branquias se encontró prevalencias altas de infiltración de hemocitos en los cuatro grupos estudiados y en esos mismos órganos se encontró las MCI, las cuales producen una respuesta inflamatoria en el molusco. En el grupo de conchas de abanico de acuicultura en verano (CAAV) no se encontró una alta prevalencia de MCI, pero fue el grupo con mayor porcentaje de necrosis en branquias, de allí que se presume que los causantes de estas lesiones sean los MCI, ya que en su multiplicación causan muerte celular por citólisis y es más difícil poder detectarlos por histopatología, a diferencia cuando se encuentran infectando una célula y su observación es más fácil ya que causan citomegalia (Wen *et al.*, 1994). Los MCI observados fueron compatibles con RLO, como se menciona en estudios previos (PUCV, 2004; Lohrmann, 2009).

La respuesta inflamatoria en moluscos a los RLO proviene inicialmente de los hemocitos (Hoffmann *et al.*, 1999), los cua-

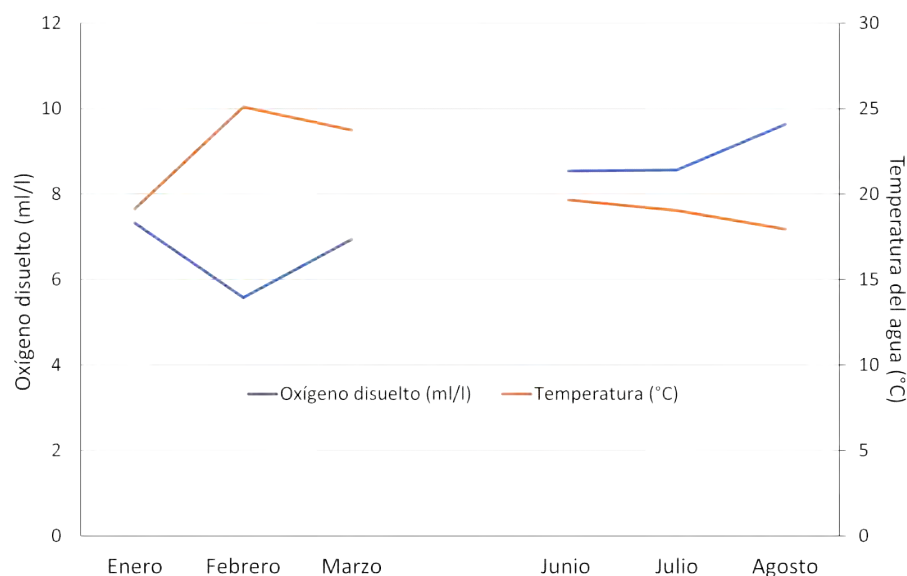


Figura 1. Relación inversamente proporcional entre el oxígeno disuelto y la temperatura del agua en la bahía de Samanco en Áncash

les fagocitan o forman una cubierta para encapsular a los agentes extraños (Bozzo *et al.*, 2015). En el presente estudio se encontró que la presencia de MCI compatibles con RLO solo estuvo asociada con la época del año, donde hubo una mayor frecuencia de moluscos infectados en el verano, donde ocurre un incremento de la temperatura y una disminución del nivel del oxígeno disuelto, posiblemente debido a factores de estrés (PUCV, 2010).

La infiltración de hemocitos y necrosis en branquias se observó en todos los grupos, habiendo una asociación significativa con la procedencia, ya que las conchas de abanico de vida libre fueron las más afectadas. Esto podría deberse a la mayor exposición a diferentes compuestos orgánicos descritos por IMARPE (2008) en los moluscos que habitan en la bahía de Samanco.

En el caso de los testículos y ovarios, la prevalencia de lesiones fue bajo con excepción del grupo CAAI, donde se observó 15.5% (14/90) y 38.8% (35/90), respectiva-

mente, de atrofia en los moluscos. Las atrofas observadas podrían ser fisiológicas, ya que las lesiones no estuvieron acompañadas de una infección severa por parásitos o por reacciones inflamatorias. La atrofia fisiológica de las gónadas ocurre después del desove (Daniel-Lemus *et al.*, 2014).

Lo que se encontró en el músculo aductor fue una alta prevalencia de *Nematopsis* sp en el grupo CAAV. Asimismo, la necrosis se observó en todos los grupos; especialmente en los grupos de verano (CAAV y CALV). Los ooquistes de *Nematopsis* sp no provocan daños significativos en bivalvos (Meyers y Burton, 2009) de allí que los daños tisulares encontrados podrían haber sido provocados por otras causas.

En intestino se halló una mediana prevalencia de *Nematopsis* sp en todos los grupos, siendo mayor en el grupo CALI (62.2%, 56/90). Meyers y Burton (2009) encontraron organismos parecidos a *Nematopsis* sp a nivel intestinal de la ostra del Pacífico (*Crassostrea gigas*) provocando daños tisulares leves.

Cuadro 2. Lesiones histopatológicas en órganos de *Argopecten purpuratus* silvestres y cultivadas en la bahía de Samanco (Áncash, Perú), según la procedencia y la época del año

Órganos	Hallazgos histopatológicos	CAAV	CALV	CAAI	CALI
Branquias	Infiltración hemocítica	73/90 (81.1%)	83/90 (92.2%)	71/90 (78.8%)	82/90 (91.1%)
	Necrosis	61/90 (67.7%)	13/90 (14.4%)	5/90 (5.5%)	13/90 (14.4%)
	MCI	22/90 (24.4%)	83/90 (92.2%)	71/90 (78.8%)	82/90 (91.1%)
Gónada masculina	Atrofia	1/90 (1.1%)	3/90 (3.3%)	14/90 (15.5%)	2/90 (2.2%)
Gónada femenina	Atrofia	3/90 (3.3%)	6/90 (6.6%)	35/90 (38.8%)	1/90 (1.1%)
Músculo aductor	<i>Nematopsis</i> sp	26/90 (28.8%)	1/90 (1.1%)	0/90 (0%)	2/90 (2.2%)
	Necrosis	61/90 (67.7%)	13/90 (14.4%)	5/90 (5.5%)	13/90 (14.4%)
Intestino	<i>Nematopsis</i> sp	26/90 (28.8%)	32/90 (35.5%)	30/90 (33.3%)	56/90 (62.2%)
Nefridios	Concreciones	12/90 (13.3%)	18/90 (20.0%)	76/90 (84.4%)	23/90 (25.5%)
Glándula digestiva (hepato-páncreas)	Infiltración hemocítica	58/90 (64.4%)	74/90 (82.2%)	84/90 (93.3%)	82/90 (91.1%)
	Necrosis	52/90 (57.7%)	78/90 (86.6%)	84/90 (93.3%)	82/90 (91.1%)
	MCI	16/90 (17.7%)	13/90 (14.4%)	39/90 (43.3%)	32/90 (35.5%)
	Céstodos	0/90 (0%)	3/90 (3.3%)	0/90 (0%)	1/90 (1.1%)
Manto	Infiltración hemocítica	1/90 (1.1%)	10/90 (11.1%)	2/90 (2.2%)	3/90 (3.3%)
	Trematodos	0/90 (0%)	17/90 (18.8%)	0/90 (0%)	1/90 (1.1%)

CAAV: Acuicultura en verano, CALV: Vida libre en verano, CAAI: Acuicultura en invierno, CALI: Vida libre en invierno

MCI: Microcolonias intracelulares

En lo nefridios se encontraron concreciones en todos los grupos, destacando el grupo CAAV con una prevalencia de 84.4% (76/90). Las concreciones mostraron asociación significativa tanto con la procedencia como con la estacionalidad. Es decir, las conchas de abanico procedentes de la acuicultura y en época de invierno presentaron una mayor

acumulación de concreciones en su sistema excretor. Los nefridios están revestidos por células epiteliales que tienen una vacuola con una concreción (gránulo de excreción) (Lohrmann, 2009), conformadas principalmente por fosfato de calcio (Shumway y Parsons, 2016). Diferentes especies expuestas a elementos orgánicos provocan un au-

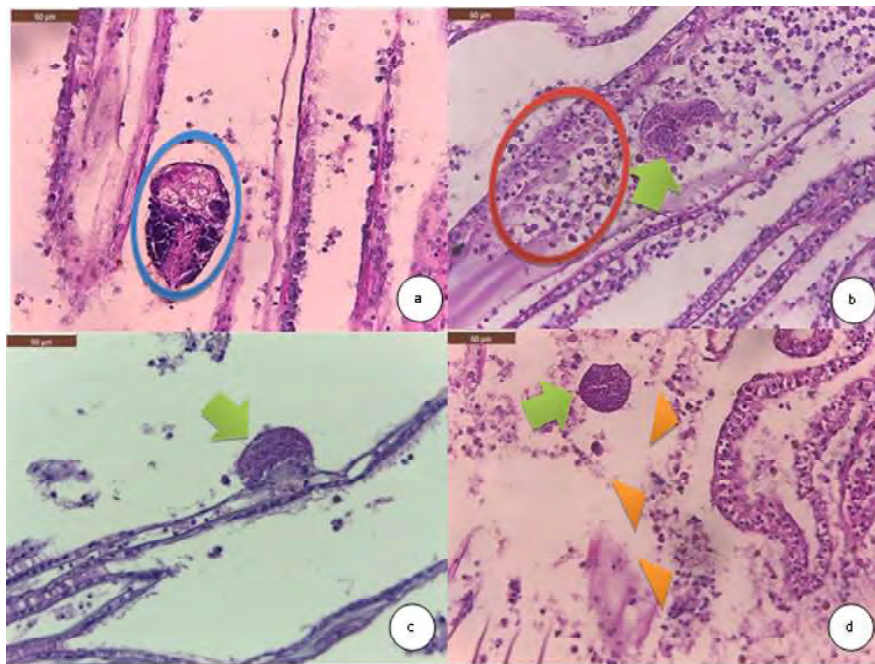


Figura 2. Hallazgos histopatológicos en branquias de la concha de abanico *Argopecten purpuratus*. (a) Escasos trematodos entre los filamentos branquiales (círculo azul) H&E. 400X. (b) Moderadas microcolonias intracelulares (MCI) dentro de un vaso linfático en branquias (flecha verde) y moderada infiltración de los hemocitos (círculo rojo). H&E. 400X. (c) MCI en el epitelio branquial (flecha verde) H&E. 400X. (d) Moderadas MCI en branquias, Moderadas zonas de necrosis de los filamentos branquiales (cabezas de flecha morado) H&E. 400X

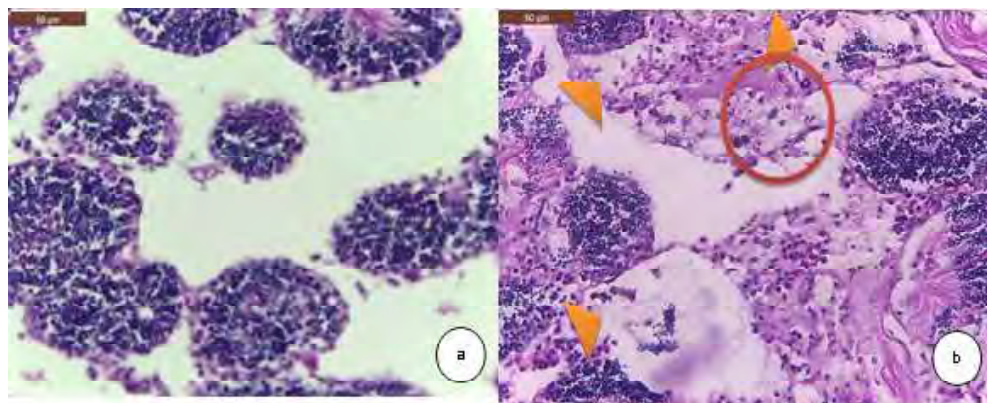


Figura 3. Hallazgos histopatológicos en gónada masculina de la concha de abanico *Argopecten purpuratus*. (a) Leve atrofia de la gónada masculina (reducción del parénquima testicular). H&E. 400X. (b) Leve infiltración hemocítica (círculo rojo) y necrosis de los túbulos seminíferos (cabezas de flecha anaranjadas). H&E. 400X

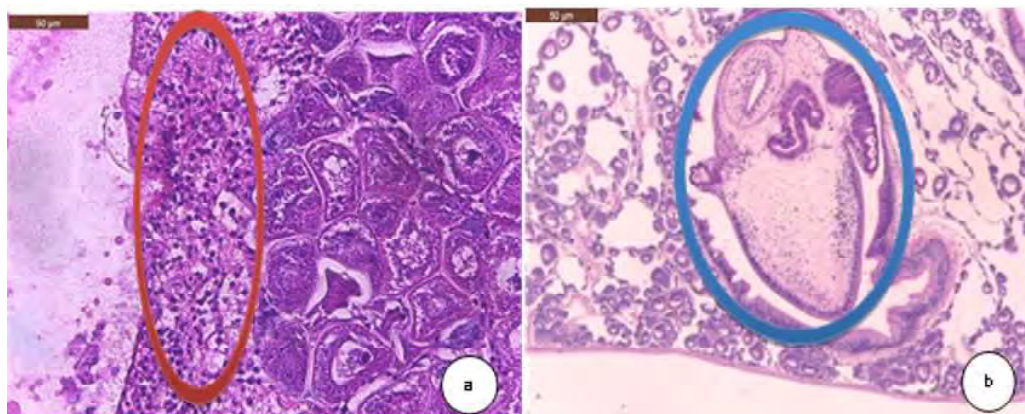


Figura 4. Hallazgos histopatológicos en gónada femenina de la concha de abanico *Argopecten purpuratus*. (a) Leve infiltración de hemocitos (círculo rojo). H&E. 400X. (b) Escasos trematodo en gónada femenina (círculo azul) y atrofia de la gónada femenina (reducción del parénquima ovárico). H&E. 400X

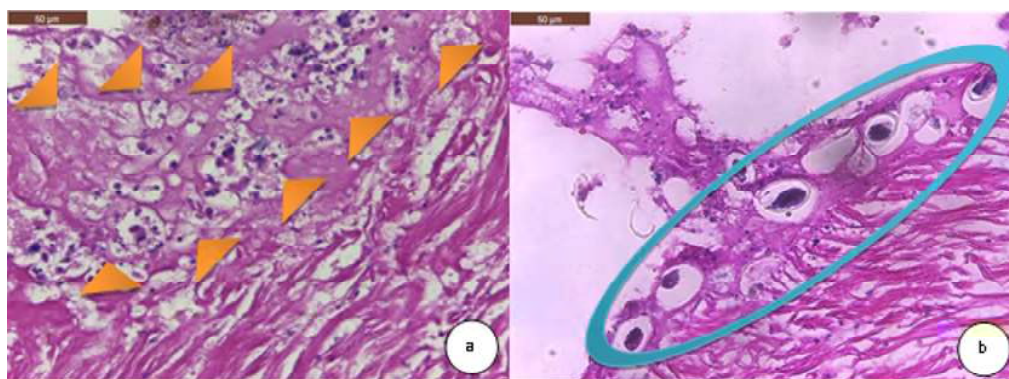


Figura 5. Hallazgos histopatológicos en músculo aductor de la concha de abanico *Argopecten purpuratus*. (a) Moderada necrosis del tejido muscular (cabeza de flechas anaranjadas). H&E. 400X. (b) Leve presentación de ooquistes de *Nematopsis* sp entre las fibras musculares (círculo celeste). H&E. 400X

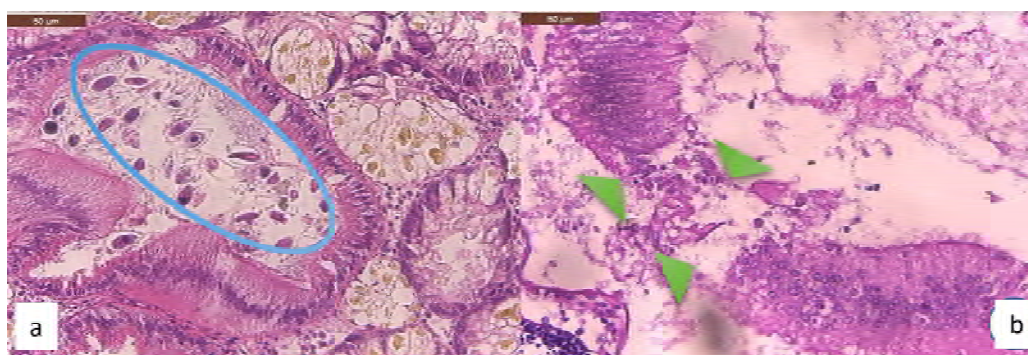


Figura 6. Hallazgos histopatológicos en intestino de la concha de abanico (*Argopecten purpuratus*). (a) Moderada presentación de ooquistes de *Nematopsis* sp en el lumen de los intestinos (círculo celeste). H&E. 400X. (b) Leve necrosis en el epitelio intestinal (cabeza de flechas verdes). H&E. 400X



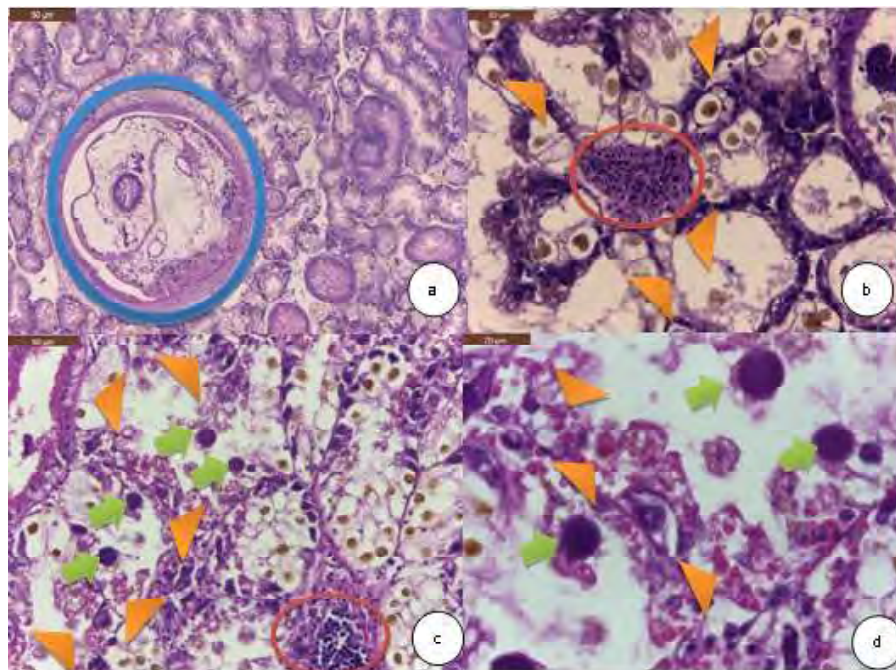


Figura 7. Hallazgos histopatológicos en glándula digestiva de la concha de abanico *Argopecten purpuratus*. (a) Cestodo en las glándulas (círculo azul). H&E. 100X. (b) Moderada infiltración de hemocitos entre las glándulas (círculo rojo), pérdida de la citoarquitectura y el detalle celular del epitelio glandular (cabeza de flechas anaranjadas). H&E. 400X. (c) Severa cantidad de microcolonias intracelulares (MCI) en glándula digestiva (flechas verdes), severa necrosis (cabeza de flechas anaranjadas), moderada infiltración hemocítica (círculo rojo). H&E. 400X. (d) Severa cantidad de MCI en glándula digestiva y severa necrosis (cabeza de flechas anaranjadas). H&E. 1000X

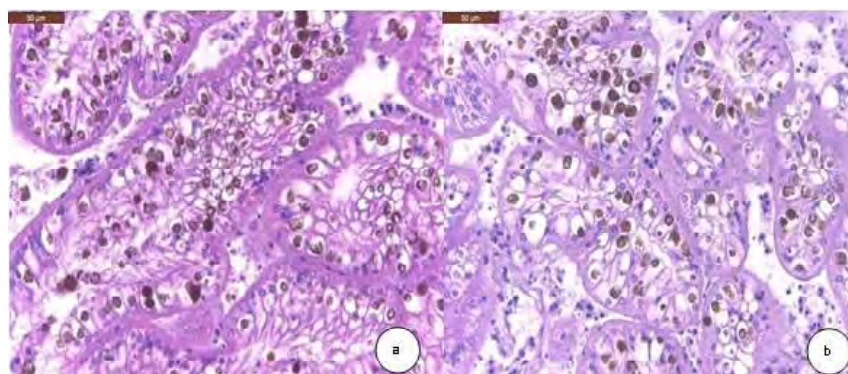


Figura 8. Hallazgos histopatológicos encontrados en nefridios de la concha de abanico *Argopecten purpuratus*. (a y b) Se observan moderadas concreciones (color café) en el citoplasma de las células. H&E. 400X

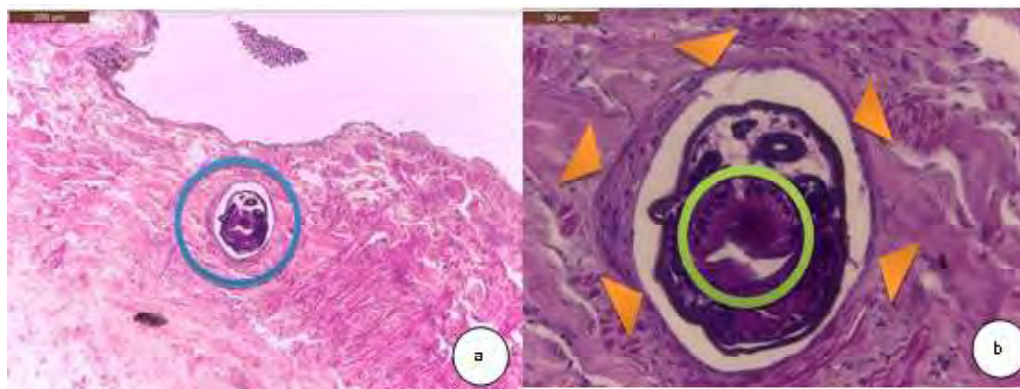


Figura 9. Hallazgos histopatológicos manto de la concha de abanico *Argopecten purpuratus*. (a) Leve infección con trematodo en manto (círculo azul). H&E. 100X. (b) Se observa los hemocitos alargados tratando de arrestar al trematodo (cabezas de flecha anaranjadas): Se puede identificar el tubo digestivo del metazoario. H&E. 400X

mento en producción de concreciones, incluyendo los metales pesados (Fowler y Gould, 1988; Camichael y Fowler, 1981). IMARPE (2008) evidenció la presencia de materia orgánica como fosfatos, nitritos y nitratos, los cuales provenían de las actividades del cultivo, metales pesados (cobre, plomo y cadmio) en la bahía de Samanco, así como en los animales que muestrearón.

En la glándula digestiva se encontró MCI compatibles con RLO, especialmente en los grupos CAAI y CALI. Asimismo, el igual que en el caso de las branquias, este tipo de hallazgos estuvo asociado a la época del año, donde hubo mayor frecuencia de casos en invierno. Similar resultado se encontró en un estudio de *Pecten maximus* donde se determinó la mayor intensidad de infección de rickettsiosis en invierno (Le Gall *et al.*, 1991). En forma similar, casos de necrosis e infiltración hemocítica se asociaron con la época invernal, tal y como fue reportado por Le Gall *et al.* (1991).

En 2020 se estudiaron muestras de concha de abanico de Chile para caracterizar estos organismos denominados RLO y con análisis filogenéticos e hibridación *in situ* (ISH) se determinó que existían secuencias de Endozoicomonadaceae, por lo que se cambió el nombre a ELO (Endozoicomonas like-organismos) (Cano *et al.*, 2020). Estos microorganismos probablemente también estén presentes en las conchas de abanico peruanas, por lo que es necesario realizar estudios filogenéticos sobre las MCI encontradas en estas especies.

En el manto se determinó asociación significativa entre la infección de trematodos con la procedencia de los moluscos, donde los animales de vida libre fueron los más afectados, debido a la mayor posibilidad de contacto con este tipo de parásitos. Asimismo, hubo asociación significativa con la época de verano, toda vez que las temperaturas cálidas del agua favorecen la presentación de las enfermedades parasitarias (Bozzo *et al.*, 2015). Infestaciones similares han sido reportadas en conchas de abanico en Chile (Lohrmann, 2009).

Cuadro 3. Asociación entre la procedencia o época del año con la prevalencia de microorganismos parasitarios en órganos de la concha de abanico *Argopecten purpuratus*

Conchas de abanico	Microorganismos	valor p
Cultivadas vs. vida libre	MCI en glándula digestiva	0.2439
	MCI en branquias	0.8723
	Trematodos en manto	<b>0.0002</b>
Verano vs. invierno	MCI en glándula digestiva	<b>&lt;0.0001</b>
	MCI en branquias	<b>0.0118</b>
	Trematodos en manto	<b>0.0012</b>

Cuadro 4. Asociación entre la procedencia o época del año con la prevalencia de lesiones histológicas en órganos de la concha de abanico *Argopecten purpuratus*

Comparación	Lesiones	valor p
Cultivadas vs. vida libre	Infiltración de hemocitos en branquias	<b>0.0016</b>
	Necrosis branquial	<b>&lt;0.0001</b>
	Concreciones en nefridios	<b>&lt;0.0001</b>
	Infiltración de hemocitos en glándula digestiva	0.0504
	Necrosis en glándula digestiva	0.0504
	Infiltración de hemocitos en manto	<b>0.0265</b>
Verano vs. invierno	Infiltración de hemocitos en branquias	0.6637
	Necrosis branquial	0.2119
	Concreciones en nefridios	<b>&lt;0.0001</b>
	Infiltración de hemocitos en glándula digestiva	<b>&lt;0.0001</b>
	Necrosis en glándula digestiva	<b>0.0237</b>
	Infiltración de hemocitos en manto	<b>0.0265</b>

## CONCLUSIONES

- Existen parásitos como trematodos y microcolonias intracelulares de bacterias (MCI) compatibles con organismos tipo Rickettsiales (RLO) en conchas de abanico *Argopecten purpuratus* independientemente de su origen (acuicultura o vida libre) y durante las épocas de verano e invierno en la zona de Samanco, Áncash, Perú.

- Los tejidos más afectados por MCI compatible con RLO en las conchas de abanico fueron la glándula digestiva y las branquias.
- Los trematodos afectaron al manto, y la mayor prevalencia estuvo asociada con la procedencia de los moluscos (vida libre).

## Agradecimientos

Los autores agradecen al Fondo Nacional de Desarrollo Científico, Tecnológico e-

Innovación Tecnológica (FONDECYT CIENCIACTIVA) por el apoyo financiero brindado al Programa Sanidad Acuícola - UPCH (Contrato 230-2015 FONDECYT. Concurso Maestrías en Universidades Peruanas).

#### LITERATURA CITADA

1. **Bozzo M, Durfort M, Poquet M, Sagristà E. 2015.** Introducción a la histología de algunas especies de moluscos bivalvos marinos y sus parásitos más frecuentes. Cataluña: Univ. de Barcelona. 79 p.
2. **Burreson EM, Alvarez RS, Martínez VV, Macedo L.A. 1994.** *Perkinsus marinus* (Apicomplexa) as a potential source of oyster *Crassostrea virginica* mortality in coastal lagoons of Tabasco, Mexico. *Dis Aquat Org* 20: 77-82.
3. **Cano I, Ryder D, Webb SC, Jones BJ, Brosnahan CL, Carrasco N, Bodinier B, et al. 2020.** Cosmopolitan distribution of Endozoicomonas-like organisms and the other intracellular microcolonies of bacteria causing infection in marine mollusks. *Front Microbiol* 11: 577481. doi: 10.3389/fmicb.2020.577481
4. **Carmichael N, Fowler B. 1981.** Cadmium accumulation and toxicity in the kidney of the bay scallop *Argopecten irradians*. *Marine Biol* 65: 35-43. doi: 10.1007/BF00397065
5. **Cremonte F, Balseiro P, Figueras A. 2005.** Occurrence of *Perkinsus olseni* (Protozoa: Apicomplexa) and other parasites in the venerid commercial clam *Pitar rostrata* from Uruguay, southwestern Atlantic coast. *Dis Aquat Organ* 64: 85-90. doi: 10.3354/dao064085
6. **Daniel-Lemus Y, Acosta-Ortiz E, Cuello F, Gómez-León J. 2014.** Evaluación del ciclo gametogénico de *Argopecten nucleus* (Pectinidae, Bivalvia) en sistema de cultivo suspendido, en la bahía de Nenguange, Santa Marta, Colombia. *Bol Invest Mar Cost* 43: 363-382.
7. **[ENFEN] Estudio Nacional de Fenómeno del Niño. 2017.** El Niño Costero 2017. Callo: ENFEN. Informes Técnico Extraordinario. 31 p.
8. **[FONDEPES] Fondo Nacional de Desarrollo Pesquero. 2004.** Manual del cultivo suspendido de la concha de abanico. Lima: FONDEPES. 100 p.
9. **Fowler B, Gould E. 1988.** Ultrastructural and biochemical studies of intracellular metal-binding patterns in kidney tubule cells of the scallop *Placopecten magellanicus* following prolonged exposure to cadmium or copper. *Marine Biol* 97: 207-216. doi: 10.1007/BF00391304
10. **Ford SE. 1996.** Range extension by the oyster parasite *Perkinsus marinus* into the northeastern United States: response to climate change? *J. Shellfish Res* 15: 45-56.
11. **[IMARPE] Instituto del Mar del Perú. 2008.** Estudio de línea base en el ámbito marino de bahía de Samanco 13-24 diciembre. Lima: IMARPE. 96 p. [Internet]. Disponible en: <http://www2.produce.gob.pe/RepositorioAPS/3/jer/ACUISUBMENU4/informeLB-Samanco.pdf>
12. **Hoffmann JA, Kafatos FC, Janeway CA, Ezekowitz RA. 1999.** Phylogenetic perspectives in innate immunity. *Science* 284: 1313-1318. doi: 10.1126/science.284.5418.1313
13. **Le Gall G, Chagot D, Mialhe E, Grizel, H. 1991.** Branchial rickettsiales-like infection associated with a mass mortality of sea scallop *Pecten maximus*. *Dis Aquat Organ* 10: 139-145. doi: 10.3354/dao004229
14. **Lohrmann K, Smith Y, Díaz S, Bustos M, C Cortés. 1991.** Presencia de un trematodo digeneo en *Argopecten purpuratus* provenientes de poblaciones naturales. En: IV Congreso Latinoamericano de Ciencias del Mar, Coquimbo, Chile.

15. **Lohrmann K. 2009.** How healthy are cultivated scallops (*Argopecten purpuratus*) from Chile? A histopathological survey. *Rev Biol Mar Oceanog* 44: 35-47. doi: 10.4067/S0718-19572009000-100004
16. **Murray AG, Peeler EJ. 2005.** A framework for understanding the potential for emerging diseases in aquaculture. *Prev Vet Med* 67: 223-235. doi: 10.1016/j.prevetmed.2004.10.012
17. **Meyers T, Burton T. 2009.** Diseases of wild and cultured shellfish in Alaska. Alaska: Department of fish and game. Alaska. 130 p. [Internet]. Disponible en: [https://www.adfg.alaska.gov/static/species/disease/pdfs/shellfish\\_disease\\_book.pdf](https://www.adfg.alaska.gov/static/species/disease/pdfs/shellfish_disease_book.pdf)
18. **[NOAA]. National Centers for Coastal Ocean Science. 2004.** Histological techniques for marine bivalve mollusks and crustaceans. Oxford: NOAA. 218 p.
19. **Nowak BF. 2007.** Parasitic diseases in marine cage culture - an example of experimental evolution of parasites? *Int J Parasitol* 37: 581-588. doi: 10.1016/j.ijpara.2007.01.003
20. **[OMSA] Organización Mundial de Salud Animal. 2016.** Manual de las Pruebas de diagnóstico de animales acuáticos. OMSA. [Internet]. Disponible en: <https://www.woah.org/es/que-hacemos/normas/codigos-y-manuales/acceso-en-linea-al-manual-acuatico/>
21. **[PUCV]. Pontificia Universidad Católica de Valparaíso. 2004.** Estudio epidemiológico de las poblaciones de ostión del norte silvestre y en cultivo en la III y IV regiones del país. Valparaíso, Chile: PUCV. 275 p,
22. **[PUCV] Pontificia Universidad Católica de Valparaíso. 2005.** Estatus sanitario de los moluscos de cultivo en relación a las enfermedades de alto riesgo. Valparaíso, Chile: PUCV. 195 p. Disponible en: [https://www.subpesca.cl/fipa/613/articulos-89032\\_informe\\_final.pdf](https://www.subpesca.cl/fipa/613/articulos-89032_informe_final.pdf)
23. **Reimschuessel R, May E, Bennett R, Lypsky M. 1992.** A classification system for histological lesions. *J Aquat Anim Health* 4: 135-143. doi: 10.1577/1548-8667(1992)004<0135: CACSFH>-2.3.CO;2
24. **Roldán G 2003.** Bioindicación de la calidad de agua en Colombia: propuesta para el uso del método BMWP Col. Ed Universidad de Antioquia. 170 p.
25. **Shumway S, Parsons J. 2016.** Scallops: biology, ecology, aquaculture, and fisheries. 3ª ed. Cambridge: Elsevier. 459 p.
26. **Wen C, Kou G, Chen S. 1994.** Rickettsiaceae-like microorganisms in the gill and digestive gland of the hard clam, *Meretrix lusoria* Röding. *J Invertebr Pathol* 64: 138-142. doi: 10.1006/jipa.1994.1082