

## Comunicación

# Manejo endoscópico de la piometra canina: Reporte y discusión de un caso

## Endoscopic management of canine pyometra: Report and discussion of a case

Claudio Salvo Briceño<sup>1</sup>, Alfonso Sánchez Riquelme<sup>2\*</sup>

### RESUMEN

Se describe el caso de una perra Alaskan Malamute de 15 meses de edad, presentada a consulta por flujo vaginal purulento y decaimiento, aproximadamente 2 a 3 semanas del estro. En la evaluación clínica y ecográfica se diagnostica piometra de cérvix abierto, y considerando la edad de la hembra, así como su valor genético, se instaura una terapia que incluye antibióticos, aglepristone y lavado intrauterino con suero ozonificado vía endoscópica. Se logró la recuperación de la paciente en un corto plazo.

**Palabras clave:** piometra, endometritis, perra, endoscopia

### ABSTRACT

The case of a 15-month-old Alaskan Malamute bitch, presented for purulent vaginal discharge and weakness, approximately 2 to 3 weeks after estrus, is described. In the clinical and ultrasound evaluation, open cervix pyometra was diagnosed, and considering

<sup>1</sup> Clínica Veterinaria Breeder Vet. Maipú, Santiago de Chile, Chile

<sup>2</sup> Facultad de Medicina Veterinaria y Agronomía, Escuela de Medicina Veterinaria, Universidad de Las Américas, Viña del Mar, Chile

\* E-mail: [profesanchez@gmail.com](mailto:profesanchez@gmail.com)

Recibido: 24 de octubre de 2022

Aceptado para publicación: 18 de abril de 2023

Publicado: 29 de junio de 2023

©Los autores. Este artículo es publicado por la Rev Inv Vet Perú de la Facultad de Medicina Veterinaria, Universidad Nacional Mayor de San Marcos. Este es un artículo de acceso abierto, distribuido bajo los términos de la licencia Creative Commons Atribución 4.0 Internacional (CC BY 4.0) [<https://creativecommons.org/licenses/by/4.0/deed.es>] que permite el uso, distribución y reproducción en cualquier medio, siempre que la obra original sea debidamente citada de su fuente original

the age of the female, as well as her genetic value, a therapy is established that included antibiotics, aglepristone and intrauterine lavage with ozonated serum via endoscopy. The recovery of the patient was achieved in a short time.

**Key words:** pyometra, endometritis, bitch, endoscopy

## INTRODUCCIÓN

La piometra es una afección reproductiva común en perras adultas enteras. La enfermedad se caracteriza por una infección bacteriana del endometrio, siendo *Escherichia coli* el agente etiológico aislado con mayor frecuencia (Hagman, 2016). El cuadro clínico se presenta con endometritis aguda o crónica, manifestándose comúnmente algunas semanas después del estro. Se define por la acumulación de exudado inflamatorio purulento en la luz uterina y se asocia con una variedad de manifestaciones clínicas y patológicas, locales y sistémicas (Hagman, 2022).

De Bosschere *et al.* (2001), evaluando perras sanas y con antecedentes de patología uterina, destacaron que en hembras clínicamente sanas solo se observaron signos moderados a severos de hiperplasia endometrial quística, mientras que en hembras con signología clínica se presentó reacción inflamatoria del endometrio y piometra. De esta forma, proponen que el complejo hiperplasia endometrial quística-piometra de la perra podría ser dividido en dos entidades: a) HEQ-mucometra y b) endometritis-piometra. Además, existiría evidencia histológica e inmunocitoquímica de que la hiperplasia endometrial quística no es un requisito para el desarrollo de piometra, como sí lo sería la presencia de endometritis (De Bosschere *et al.*, 2002).

Desde una perspectiva clínico-reproductiva, en relación con la eliminación de exudado uterino, la piometra se puede presentar con cérvix abierto o cerrado, siendo la primera la de mejor pronóstico (Sethi *et al.*,

2020). La enfermedad se desarrolla, usualmente, durante la fase lútea del ciclo estral y la progesterona ( $P_4$ ) desempeña un rol clave en la fisiopatología de la entidad, generando condiciones favorables para la infección con bacterias oportunistas ascendentes (Sánchez y Arias, 2017). Dentro de la amplia gama de signos clínicos asociados a la piometra cabe destacar fiebre, letargia, inapetencia, polidipsia y poliuria. La condición se puede complicar y aparecer sepsis, shock séptico, peritonitis, infección bacteriana diseminada y disfunción multiorgánica con riesgo vital (Jitpean *et al.*, 2014; Hagman, 2022). Por otro lado, la piometra es una preocupación importante para el bienestar animal, dado el riesgo que implica para la salud animal y a que es una enfermedad prevenible (Gibson *et al.*, 2013).

En casos de piometra, el diagnóstico precoz es clave, especialmente en términos del pronóstico médico, siendo la ultrasonografía el método de elección para visualizar la colecta uterina y el engrosamiento de las paredes endometriales. En este sentido, García Álvarez *et al.* (2022) indican que la piometra es la condición mayormente diagnosticada en la ultrasonografía reproductiva de hembras enteras. Además, es factible recurrir a indicadores sanguíneos y hematológicos como un adecuado complemento de la técnica imagenológica (Hagman, 2022; Yazlik *et al.*, 2022).

El tratamiento prioritario de preferencia frente a la condición de piometra a cuello cerrado es la quirúrgica (McCallin *et al.*, 2022); sin embargo, en perras de valor reproductivo con cuadros de piometra a cue-

llo abierto, se describen varias opciones terapéuticas tendientes a controlar principalmente la infección bacteriana y favorecer la expulsión del exudado uterino (Hagman, 2016).

En el presente reporte se expone el caso de una perra Alaskan Malamute de 15 meses que presentó a las 2-3 semanas del estro secreción vulvar purulenta, decaimiento leve, inapetencia, polidipsia, poliuria y fiebre, en la cual se optó por complementar el tratamiento farmacológico con manejo endoscópico para la resolución de la piometra.

### CASO CLÍNICO

El 1 de septiembre de 2020, una perra Alaskan Malamute, nulípara, de 15 meses, 45 kg. de peso corporal, con secreción vulvar purulenta evidente, decaimiento leve, inapetencia, polidipsia, poliuria, fiebre y con antecedentes de estro aproximadamente 2 semanas atrás, es presentada en la clínica Breeder Vet (Santiago de Chile). Se practicó un examen clínico de rutina, registrándose los siguientes parámetros fisiológicos: Temperatura corporal: 39.0 °C, Frecuencia cardíaca: 80 lat./min, Frecuencia respiratoria: 28 resp/min, Tiempo de llene capilar: 2 s, Pulso: 80 puls/min, Presión arterial sistólica: 120 mm Hg y Presión arterial diastólica: 80 mm Hg. En el examen ecográfico abdominal se constató un útero con leve engrosamiento de pared y con contenido hipoeoico de regular cantidad en su interior, con aspecto característico de estructuras circulares (Figura 1). En el hemograma y perfil bioquímico se observó leucocitosis, monocitosis y neutrofilia, sin cambios importantes en la bioquímica sanguínea.

Considerando el valor genético de la hembra, se optó por un tratamiento médico que consideró la administración de 2.25 ml, vía intramuscular, de amoxicilina más ácido clavulánico (Mastilac®, Zoetis, Chile), equivalente a 315 mg de amoxicilina y 8.75 mg de ácido clavulánico como dosis total diaria por 7 días y Metamizol sódico, 2 ml

intravenoso, equivalente a 1000 mg dosis total cada 12 horas por día. Además, se realizó fluidoterapia, previa colocación de un catéter intravenoso 20 G, administrándose cloruro de sodio al 0.9%. En el enfoque específico de la patología se utilizó aglepristone (Alizin®, Virbac, Francia) en dosis de 10 mg/kg peso, cada 24 horas durante 2 días.

Con el propósito de inspeccionar la cavidad uterina, luego de las medicaciones iniciales, se preparó a la paciente para realizar una endoscopia transvaginal bajo anestesia general. La premedicación consistió en Dexmedetomidina 10 µg/kg intramuscular, seguida de inducción con Propofol 1-4 mg/kg intravenoso y mantenimiento con Isoflurano.

El montaje del quirófano se realizó con la paciente en decúbito prono, su extremo caudal hacia el lado del operador, con los miembros posteriores colgando de la mesa. La torre, el monitor y la máquina de anestesia se ubicaron en el extremo craneal del paciente y la mesa arsenalera detrás o a un costado del operador. La torre de imagen que se utilizó fue un equipo Telepack Vet® (Storz®), el cual tiene incorporado un cabezal de cámara, un procesador de imagen, fuente de luz led y un sistema de grabación de imágenes. Se utilizó una óptica de histeroscopia y/o inseminación transcervical Storz® de 43 cm de largo, cuyo ancho de la vaina es cónico de 13.5 a 8 Fr, y en su extremo distal presenta un canal de trabajo de 6 Fr, que permite utilizar instrumental y catéteres de 5 Fr. Tiene dos conexiones Luer-Lock de irrigación en ángulo recto y su dirección visual es de 6°. El catéter es una sonda de inseminación transcervical Minitube® de doble abertura en su extremo distal, de 70 cm de largo y 5 Fr de diámetro con un estilete removible que solo se usa para su introducción y un adaptador Luer-Lock en su extremo proximal para ajustar una jeringa de 20 ml.

Respecto a la técnica endoscópica, se ingresó en un ángulo de 70-90° hacia dorsal hasta llegar a la unión vestíbulo vaginal donde se nota un estrechamiento y además se

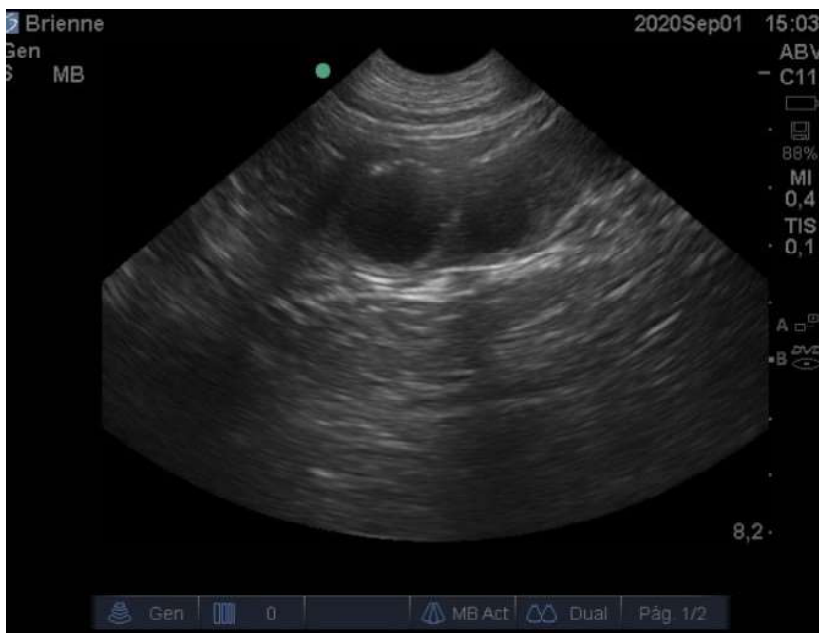

Figura 1. Perra hembra, Alaskan Malamute, nulípara, de 15 meses, presentada a consulta por secreción vaginal purulenta y decaimiento general. En la ecografía abdominal se observa útero con aspecto de estructuras circulares pequeñas con leve engrosamiento de pared y contenido anecoico en el lumen del órgano

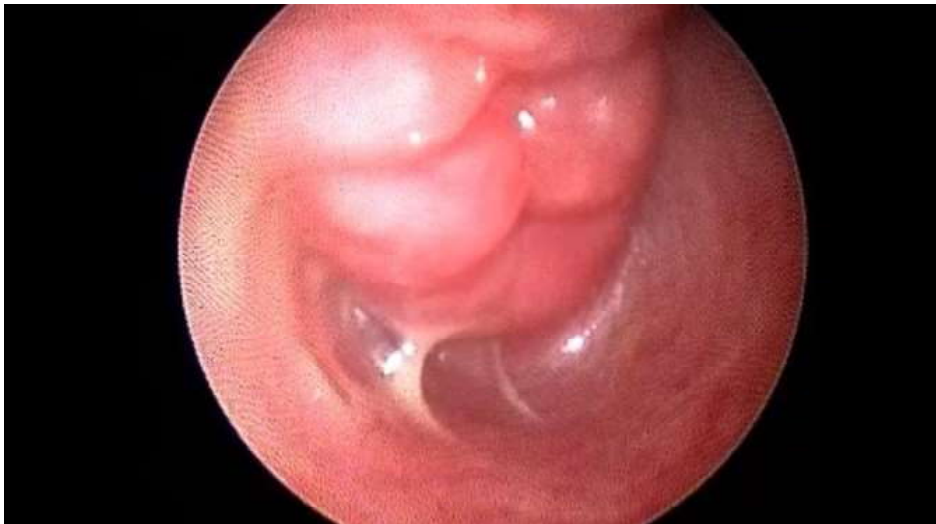

Figura 2. Perra hembra, Alaskan Malamute, nulípara, de 15 meses, presentada a consulta por secreción vaginal purulenta y decaimiento general. Vaginoscopia con visualización de porción vaginal del cérvix y secreción mucopurulenta en el fórnix

ubica el himen, luego se realizó un cambio de dirección más horizontal desde caudal a craneal, donde se comenzaron a visualizar los pliegues de la vagina. Una vez en la vagina se localizó el pliegue longitudinal dorso mediano situado en el techo de la vagina, el cual continua hasta la porción craneal de la vagina, donde se continua con el cérvix que generalmente se ubica cráneo-dorsal en el fondo de la vagina. Más a craneal, dentro de la misma vagina se ubica el fórnix en forma de saco ciego, en el cual se pudo apreciar secreción mucopurulenta (Figura 2).

Mediante cateterización del cuello del útero, bajo visión directa, vía endoscópica, con una óptica de inseminación transcervical y un catéter de 5 Fr, se extrajo abundante material purulento mediante un lavado intrauterino (Figura 3) con suero fisiológico ozonificado con instrumento Ozonizer® y se practicó la histeroscopia pos-lavado para ver las características del endometrio (Figura 4). El procedimiento endoscópico tomó alrededor de 30 minutos.

En la anamnesis desarrollada una semana posterior al procedimiento endoscópico se destaca un mejor ánimo de la paciente y

ausencia de la secreción vaginal. Se realizó una ecografía de control para evaluar el estado del útero, no observándose líquido ni engrosamiento de la pared uterina (Figura 5), concluyéndose de este modo un evidente estado de mejoría de la sintomatología clínica.

## DISCUSIÓN

En el caso teriogenológico expuesto, dado el análisis de los recursos diagnósticos empleados, se pudo confirmar la presencia de una piometra de cérvix abierto. La corta edad de la paciente (15 meses) llamó la atención, considerando que diversos reportes coinciden en señalar que la piometra es más frecuente en perras de mediana a avanzada edad (Gibson *et al.*, 2013; Sethi *et al.*, 2020; McCallin *et al.*, 2022).

Al considerar el antecedente anamnésico, que indicaba que el cuadro con secreción vaginal purulenta se presentó dos a tres semanas posteriores al estro, se pudo inferir que la paciente se encontraba en el diestro del ciclo estral canino (Sánchez, 1999); momento en que las infecciones endometriales se describen como altamente prevalentes,

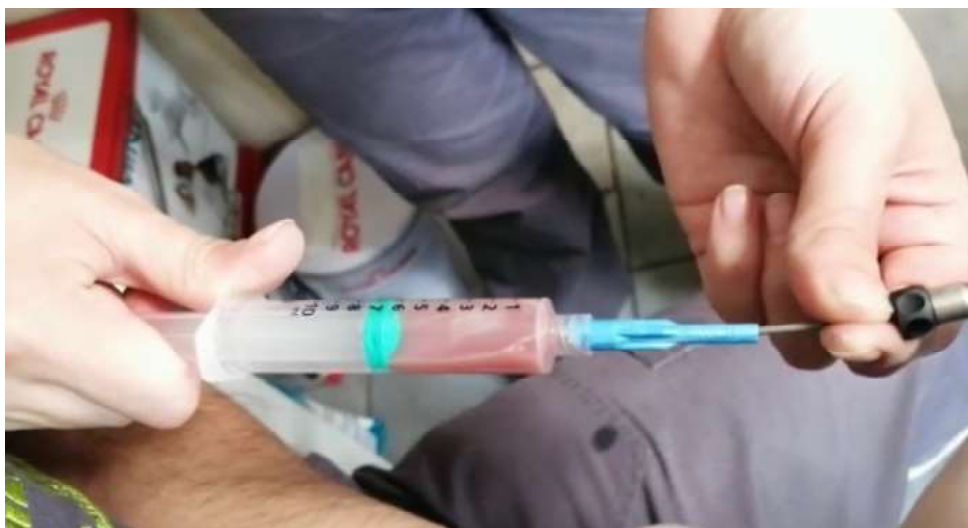

Figura 3. Perra hembra, Alaskan Malamute, nulípara, de 15 meses, presentada a consulta por secreción vaginal purulenta y decaimiento general. Lavado uterino, vía endoscópica, con obtención de material mucopurulento desde la luz uterina

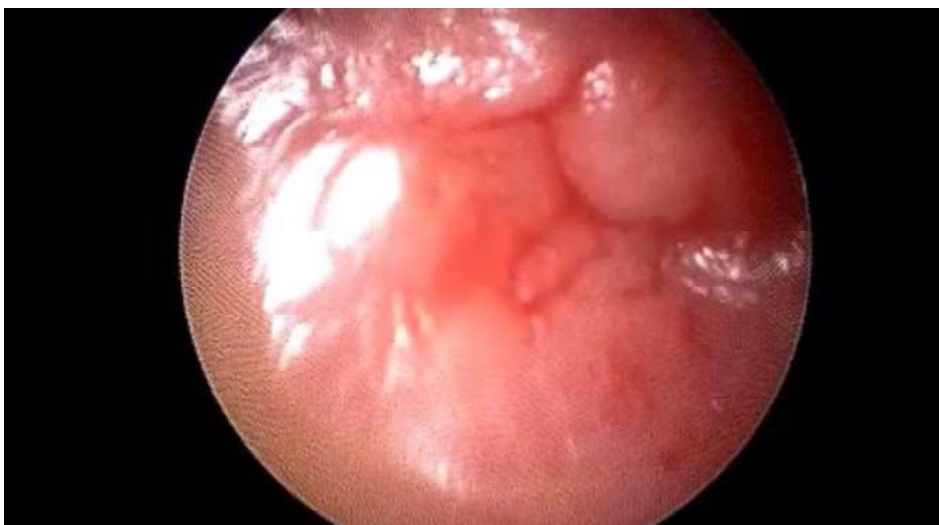


Figura 4. Perra hembra, Alaskan Malamute, nulípara, de 15 meses, presentada a consulta por secreción vaginal purulenta y decaimiento general. Histeroscopia con visualización de la pared endometrial pos-lavado con suero fisiológico ozonizado

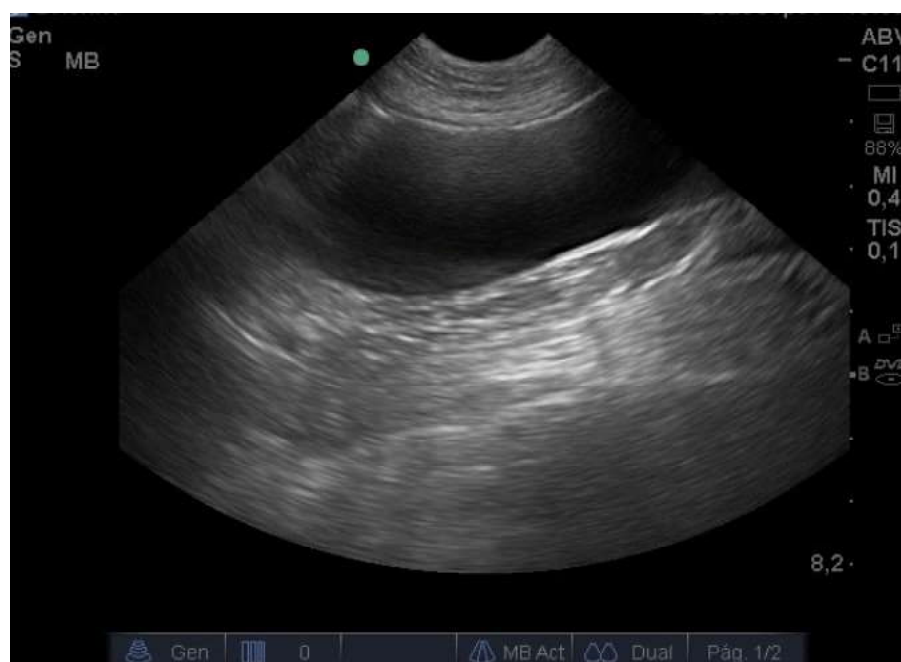

Figura 5. Perra hembra, Alaskan Malamute, nulípara, de 15 meses, presentada a consulta por secreción vaginal purulenta y decaimiento general. Siete días después del ingreso a la clínica y posterior al lavado uterino vía endoscópica, en la ecografía abdominal se observa vejiga plétórica y ausencia de estructuras circulares pequeñas con contenido anecoico en el lumen del útero

destacándose que la piometra es una patología diestral (Sánchez y Arias, 2017; Hagman, 2022). Así también, es importante destacar que la piometra de cérvix cerrado presenta una mayor gravedad, especialmente por la respuesta inflamatoria sistémica que conlleva (Hagman, 2022; Yazlik *et al.*, 2022). En el presente caso, si bien inicialmente aparecen signos de afectación general, estos eran menores dada la condición de cérvix abierto (Haas *et al.*, 2016).

En el manejo médico inicial del cuadro, además de antibioticoterapia se optó por aglepristone (10 mg/kg cada 24 horas), un competidor por receptores de progesterona, que indirectamente induce las contracciones uterinas y la dilatación cervical, facilitando la expulsión del contenido uterino (Jurka *et al.*, 2010; Sánchez y Rojas, 2021). Por otro lado, considerando el valor genético de la perra y su edad, se procedió a realizar una técnica de mínima invasión, similar a la practicada en la inseminación artificial intrauterina con semen congelado (Romagnoli y Lopate, 2014), realizando un lavado intrauterino con suero fisiológico ozonificado, valorando las propiedades antibacterianas y de regenerador tisular del ozono (O<sub>3</sub>) (Velio, 2005).

Si bien existe poca información en la literatura especializada sobre el abordaje de la cavidad uterina en la perra para procedimientos terapéuticos, como el del presente caso, cabe destacar que Watts y Wright (1995) describen la técnica de canulación transcervical con guía endoscópica para propósitos diagnósticos tales como citología, microbiología e histeroscopia. Estos autores destacan la importancia del estado del ciclo estral de la hembra al momento del examen, resaltando la mayor facilidad de introducción de la cánula en las fases de proestro y estro.

Por otra parte, para el manejo terapéutico de la piometra canina, Funkquist *et al.* (1983) y Lagerstedt *et al.* (1987) describen una técnica de drenaje intrauterino, consistente en la introducción, bajo anestesia gene-

ral, de catéteres plásticos de 2.2 mm en la región posterior de los cuernos uterinos, como vías de drenaje, prescindiendo de la irrigación, los cuales quedaron entre 5 y 15 días hasta la evacuación del contenido. Las hembras bajo este manejo (9/12) recibieron tratamiento antimicrobiano sistémico con sulfas, reportando 75% de éxito con este manejo. En el presente reporte, el enfoque terapéutico del presente caso, basado en la aplicación de una técnica mínimamente invasiva para el vaciamiento del exudado endometrial, como la endoscopia transcervical, entrega una opción viable de manejo médico para casos de piometra de cérvix abierto en hembras caninas de valor reproductivo.

#### LITERATURA CITADA

1. **De Bosschere H, Ducatelle R, Vermeirsch H, Van Den Broek W, Coryn M. 2001.** Cystic endometrial hyperplasia - pyometra complex in the bitch: should the two entities be disconnected? *Theriogenology* 55: 1509-1519. doi: 10.1016/s0093-691x(01)-00498-8
2. **De Bosschere H, Ducatelle R, Vermeirsch H, Simoens P, Coryn M. 2002.** Estrogen-á and progesterone receptor expression in cystic endometrial hyperplasia and pyometra in the bitch. *Anim Reprod Sci* 70: 251-259. doi: 10.1016/s0378-4320(02)00013-1
3. **Funkquist, B, Lagerstedt A, Linde C, Obel, N. 1983.** Intra-uterine drainage for treatment of pyometra in the bitch. *Zentralbl Veterinarmed A* 30: 72-80. doi: 10.1111/j.1439-0442.1983.tb00679.x
4. **García Álvarez F, Cazzuli G, Ottado Babuglia M, Sorriba V. 2022.** Estudio retrospectivo de hallazgos ultrasonográficos en útero y ovarios de perras no preñadas para determinar frecuencia de aparición de las principales patologías. *Veterinaria (Montevideo)* 58: e202258-21705. doi: 10.29155/VET.58.217.5

5. **Gibson A, Dean R, Yates D, Stavisky J. 2013.** A retrospective study of pyometra at five RSPCA hospitals in the UK: 1728 cases from 2006 to 2011. *Vet Rec* 173: 396. doi: 10.1136/vr.101514
6. **Hagman R. 2016.** Canine piometra: What is new? *Reprod Dom Anim* 52 (Suppl 2): 288-292. doi: 10.1111/rda.12843
7. **Hagman R. 2022.** Pyometra in small animals. *Vet Clin North Am Small Anim Pract* 48: 639-661. doi: 10.1016/j.cvsm.2018.03.001
8. **Haas M, Kaup F, Neumann S. 2016.** Canine pyometra: a model for the analysis of serum CXCL8 in inflammation. *J Vet Med Sci* 78: 375-381. doi: 10.1292/jvms.15-0415
9. **Jitpean S, Ström-Holst B, Emanuelson U, Höglund O, Petters-son A, Alneryd-Bull C, Hagman, R. 2014.** Outcome of pyometra in female dogs and predictors of peritonitis and prolonged postoperative hospitalization in surgically treated cases. *BMC Vet Res* 10: 6. doi: 10.1186/1746-6148-10-6
10. **Jurka P, Max A, Hawrynska K, Snochowski M. 2010.** Age-related pregnancy results and further examination of bitches after aglepristone treatment of pyometra. *Reprod Dom Anim* 45: 525-529. doi: 10.1111/j.1439-0531-2008.01288.x
11. **Lagerstedt A, Obel N, Stavenborn M. 1987.** Uterine drainage in the bitch for treatment of pyometra refractory to prostaglandin F<sub>2α</sub>. *J Small Anim Pract* 28: 215-222. doi: 10.1111/j.1748-5827.1987.tb05988.x
12. **McCallin A, Turner J, Kreister R. 2022.** Pyometra management in the private practice setting. *Top Companion Anim Med* 50. 1006965.
13. **Romagnoli S, Lopate C. 2014.** Transcervical artificial insemination in dogs and cats: Review of the technique and practical aspects. *Reprod Dom Anim* 49 (Suppl. 4): 56-63. doi: 10.1016/j.tcam.2022.100695
14. **Sánchez A. 1999.** Factores que afectan el intervalo interestral en la perra: una revisión. *Rev Científ FCV-LUZ* 9: 532-536.
15. **Sánchez A, Arias F. 2017.** Fundamentos y consideraciones de la patología endometrial canina. *Rev Inv Vet Perú* 28: 1-12. doi: 10.15381/rivep.v28i1.12940
16. **Sánchez A, Rojas C. 2021.** Un caso de Mucohematometra en una perra: descripción y análisis de un tratamiento con aglepristone y cloprostenol. *Rev Inv Perú* 32: e21687. doi: 10.15381/rivep.v32i6.-21687
17. **Sethi G, Gandotra V, Honparkhe M, Singh A, Ghuman S. 2020.** Association of age, breed, estrus, and mating history in occurrence of piometra. *J Entomol Zool Stud* 8: 852-855.
18. **Velio B. 2005.** Ozone. A new medical drug. The Netherlands: Spriger. 315 p.
19. **Watts J, Wright P. 1995.** Investigating uterine disease in the bitch: Uterine cannulation for cytology, microbiology and hysteroscopy. *J Small Anim Pract* 36: 201-206. doi: 10.1111/j.1748-5827-1995.tb02896.x
20. **Yazlik M, Mutluer I, Yildirim M, Kaya U, Colakoglu H, Vural M. 2022.** The evaluation of SIRS status with hemato-biochemical indices in bitches affected from pyometra and the usefulness of these indices as a potential diagnostic tool. *Theriogenology* 193. 120-127. doi: 10.1016/j.theriogenology.2022.09.015