

# Nefropatía por IgA: Reporte de un caso.

IgA Nephropathy: A case report.

BRAVO ZÚÑIGA Jessica <sup>1</sup>, LOZA MUNÁRRIZ Reyner <sup>2</sup>, FERRUFINO LLACH Juan <sup>3</sup>

## SUMMARY

**IgA Nephropathy is an immune-mediated glomerulonephritis involving a heterogeneous group of patients with a variety of different clinical permutations. A 4-year-old girl with 2-month history of intermittent haematuria, without dysuria or increased frequency of micturition. On examination, she appeared fit and healthy; only with palpebral edema. Urine analysis showed microscopic haematuria (3+) and nephrotic proteinuria. Intravenous urography, and sonographic study were normal. Her haemoglobin, white-cell count, blood urea and creatinine clearance were normal; the urinary protein excretion was 45mg/m<sup>2</sup>/h. C4 and C3 levels were within normal limits. In view of the duration of haematuria, a renal biopsy was performed. Thirteen glomeruli were present: all showed a diffuse increase in mesangial cells with thickening of the matrix and some necrosis zones. Immunofluorescent examination of the biopsy showed mesangial deposits of IgA and C3. The appearances were characteristic of *IgA nephropathy* (*Rev Med Hered 2005;16:223-227*).**

**KEY WORDS:** Haematuria, Ig A nephropathy, renal failure.

## RESUMEN

La nefropatía por IgA es una glomerulonefritis inmune que involucra un grupo heterogéneo de pacientes con una variedad de diferentes presentaciones clínicas. Una niña de 4 años de edad acude con historia de 2 meses de enfermedad caracterizada por hematuria intermitente, sin sintomatología miccional. El examen físico solo muestra edema palpebral. El examen de orina revela hematuria macroscópica (3+) y proteinuria 3(+), El estudio sonográfico y la urografía excretoria no mostraron alteraciones; su nivel de hemoglobina, leucocitos y depuración de creatinina fueron normales. La excreción de proteínas en orina fue de 45mg/m<sup>2</sup>/h. Los niveles de C3 y C4 estuvieron en límites normales. Se procede a una biopsia renal la cual expone un incremento difuso en las células mesangiales con engrosamiento de la matriz y algunas zonas de necrosis. El examen de inmunofluorescencia mostró depósitos mesangiales de IgA y C3, todos los hallazgos son compatibles con Nefropatía por IgA. (*Rev Med Hered 2005;16:223-227*).

**PALABRAS CLAVE:** Hematuria, Nefropatía IgA, falla renal.

---

<sup>1</sup> Médico Nefrólogo egresado Facultad de Medicina Universidad Peruana Cayetano Heredia

<sup>2</sup> Médico Asistente Servicio de Nefrología Hospital Nacional Cayetano Heredia

<sup>3</sup> Médico Patólogo Jefe del Departamento de Patología Hospital Nacional Cayetano Heredia

## INTRODUCCIÓN

Los depósitos de IgA en el mesangio están presentes en cerca de 1,3% de la población general. La nefropatía por IgA es la forma más común de glomerulonefritis en el mundo, es mediada por complejos inmunes y definida por la presencia de depósitos glomerulares de IgA, acompañados por una variedad de lesiones histopatológicas (1).

Su distribución es variable llegando a ser responsable del 50% de las enfermedades glomerulares en Europa, sin embargo en Latinoamérica es poco frecuente. Dicha variabilidad se ha atribuido a condiciones genéticas, o a diferencias en la indicación de biopsia renal. En nuestro país la prevalencia descrita ha sido del 1% (2), por lo cual este caso es uno de los pocos comunicados.

En América Latina y en el Perú, la glomerulopatía primaria más frecuente es la glomerulonefritis membranosa proliferativa, aparentemente vinculada a la mayor frecuencia en procesos infecciosos (3). Aunque se pensaba que la nefropatía por IgA se trataba de una afección benigna, 15-20% de los pacientes seguidos a 10 años pueden evolucionar a falla renal crónica (4). Tanto su presentación clínica como su evolución pueden ser variables, debido a ello los pacientes requieren una evaluación, tratamiento y pronóstico individualizado.

### *Caso clínico*

Paciente mujer de 4 años, natural y procedente de Lima, con cuadro clínico de 2 meses de evolución, con hematuria no asociada a fiebre, disuria, ni dolor lumbar, acude a un centro de salud donde recibe nitrofurantoina c / 8 h por 15 días, sin obtener mejoría. Seis semanas después acudió al Hospital Nacional Cayetano Heredia donde se realizó inicialmente examen de orina y urocultivo encontrándose este último positivo para *E. coli*, por lo cual recibió tratamiento con Ciprofloxacina 250mg/c/12hs por 7 días, sin embargo, a pesar de negativizar el urocultivo continuó con hematuria macroscópica, agregándose además edema palpebral y orinas espumosas, motivo por el cual fue hospitalizada.

Al ingreso lo único resaltante al examen físico fue el hallazgo de un discreto edema palpebral. Se procedió a descartar primero que el caso estuviese asociado con algún tipo de coagulopatía, luego se realizó un examen de morfología de hematíes en orina, encontrándose presencia de crenocitos > 20% y el hallazgo de proteinuria en rango nefrótico (> 40mg/m<sup>2</sup>/h), con leve

disminución de las proteínas séricas a predominio de albúmina, pero con depuración de creatinina en rango normal. El dosaje de complemento sérico fue normal.

El examen ecográfico renal, mostró riñones de tamaño normal con buena diferenciación córtico-medular, y la urografía excretoria fue normal.

Se procedió a realizar biopsia renal con guía ecográfica, obteniéndose muestras para coloración HE, PAS y tricómica de Mason e inmunofluorescencia.

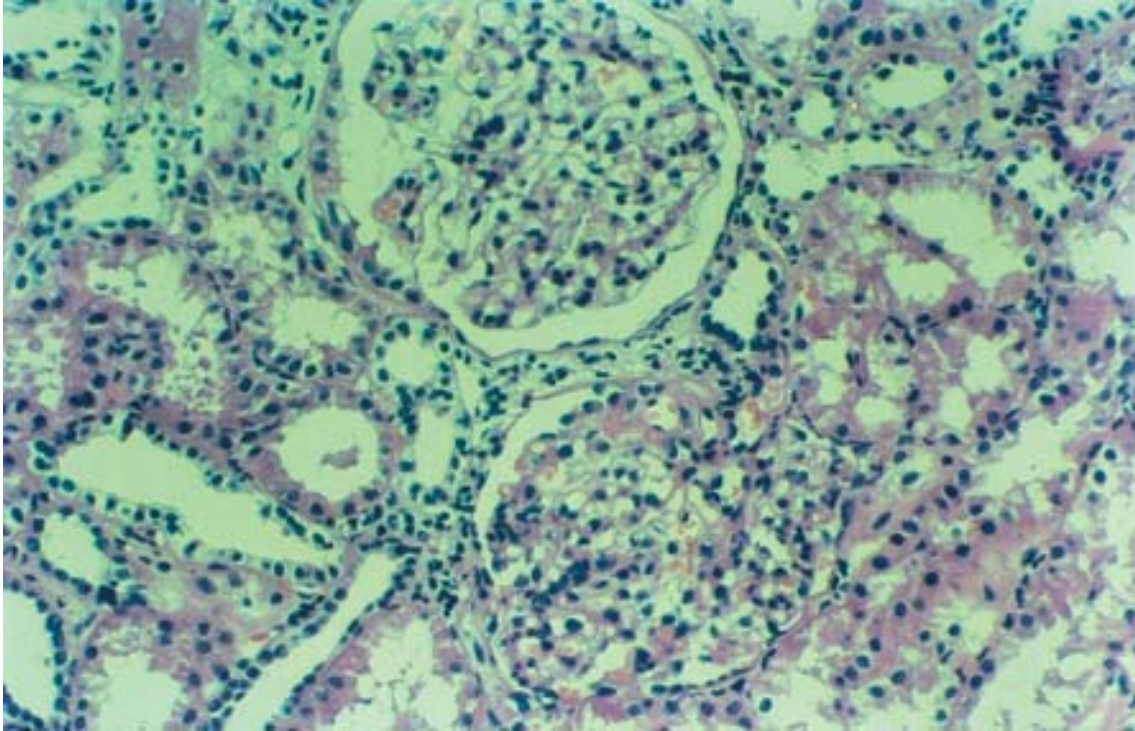
La biopsia renal mostró depósito mesangial por material hialino, en algunos había apiñamiento de núcleos por proliferación mesangial con colapso de capilares y focos de necrosis (Figura N°1). La inmunofluorescencia mostró depósitos de IgA.

## DISCUSIÓN

La nefropatía por IgA denominada también Enfermedad de Berger, fue descrita por primera vez en 1968 por Berger y Hinglais en Francia, es la forma más común de glomerulonefritis en el mundo, es mediada por complejos inmunes y definida inmunohistológicamente por la presencia de depósitos glomerulares de IgA, acompañados por una variedad de lesiones histopatológicas. Aunque inicialmente fue considerada como un proceso benigno ahora se sabe que 30-50% de pacientes pueden evolucionar a falla renal crónica (1).

En la patogénesis se ha considerado que existe una anomalía en la regulación de inmunoglobulina A en respuesta a un antígeno ambiental al cual el paciente está crónicamente expuesto (5). Se han identificado además cambios en la homeostasis de la IgA: incremento en la concentración plasmática en >50% de los casos, presencia de complejos inmunes que contienen IgA que se incrementan según el curso de la enfermedad, incremento de linfocitos T y B específicos para IgA luego de una infección respiratoria alta, respuesta no vista en pacientes normales, hallazgos que sugieren que hay una respuesta exagerada de la IgA de las mucosas que puede iniciar la enfermedad clínicamente (6).

Epidemiológicamente es más común en niños y adultos jóvenes varones, con mayor incidencia en zonas de Europa, Asia, Australia y Japón donde llega a ser responsable de 50% de todas las enfermedades glomerulares e infrecuente en África central y Latinoamérica (7). Esta variabilidad en parte puede ser explicada por la diferencia en las indicaciones para biopsia renal en los diferentes centros. Los factores



**Figura N°1. Apiñamiento de núcleos por proliferación mesangial con colapso de capilares.**

ambientales y genéticos pueden contribuir también, así se plantea la “Hipótesis de la sanidad”, es decir la prevalencia es menor en países en desarrollo debido a la mayor exposición a infecciones, lo cual brinda predominancia del fenotipo de linfocito T helper 1 (Th1). La nefropatía por Ig A tiene expresión heterogénea de tipo Th1 /Th2, pero con predominio Th2 (8,9).

Clínicamente, se pueden presentar con episodios recurrentes de hematuria macroscópica acompañados por infecciones de tracto respiratorio alto o hematuria microscópica con o sin proteinuria, hipertensión, falla renal aguda, síndrome nefrótico, hasta asociado a un cuadro sistémico, la Púrpura de Henoch Schonlein (10,11).

El curso clínico es variable, menos del 5% de los pacientes presentan una remisión completa del cuadro, el 50% de los sujetos aunque presentan un curso benigno tienen IgA sérica persistente, 10% tienen curso maligno, y 30-40% siguen un curso lentamente progresivo.

Los indicadores clínicos de mal pronóstico son: Edad tardía de presentación, presión arterial elevada, síndrome nefrótico, hematuria grosera, síntomas sistémicos y otros de tipo genético como el genotipo ACE, tipo de HLA, influencias raciales e historia familiar.

Así mismo se consideran indicadores de laboratorio de mal pronóstico: la creatinina sérica elevada, presencia y magnitud de proteinuria, activación del complemento C3, microalbuminuria, incremento de la excreción de Ig G e incremento del colesterol sérico.

En la anatomía patológica, existe depósito de Ig A en mesangio y asas capilares periféricas, encontrándose Ig A1 cadenas lambda, IgG, Ig M, C3, properdina, factor H, C5b-9. Además, es común el hallazgo de IgA en piel en ausencia de vasculitis cutánea.

A la microscopia de luz, la anomalía más característica es el ensanchamiento mesangial por hiper celularidad e incremento de la matriz mesangial. La severidad del compromiso renal se puede graduar sobre la base de la proliferación de las células mesangiales (12):

- Lesiones mínimas: El glomérulo aparece normal, el número de células mesangiales por área mesangial periférica no excede de 3. Se aprecian focos de atrofia tubular e infiltración linfocítica intersticial.

-Proliferación mesangial focal: los glomérulos muestran proliferación celular moderada a severa, es decir, más de 3 células mesangiales por área mesangial periférica. La proliferación puede estar asociada con incremento de la matriz, pequeñas crecientes, y adhesión capsular.

-La proliferación mesangial difusa y la glomerulonefritis con crecientes puede ocurrir. Un pequeño número de pacientes puede tener esclerosis global, atrofia tubular, fibrosis intersticial e infiltrado linfocítico intersticial.

En la microscopía electrónica se encuentra mesangio expandido por proliferación de células mesangiales, depósitos mesangiales y paramesangiales.

Los factores histo-patológicos de mala progresión son: Fibrosis tubulointersticial, glomeruloesclerosis, arterioesclerosis hialina, medias lunas >30% y depósitos de Ig A en paredes capilares.

Con relación al tratamiento, los pacientes con función renal normal (Depuración >70cc/min), proteinuria menor de 1g/d e histología con lesiones mínimas, no requiere terapia específica, mas que uso de inhibidores de enzima convertidora ó angiotensina II (IECAS/ARAII) con la finalidad de mantener la PA < 135/85(13). Pero los pacientes con síndrome nefrótico y lesiones mínimas responden a terapia con corticoides (14).

Pacientes con factores de mal pronóstico (proteinuria persistente >1g/d, función renal anormal inicial (Creatinina: 1,5-3mg/dl) deberían tratarse con IECA/ARAII, y según respuesta ser considerados para terapia adjunta: esteroides, aceite de pescado, azatioprina, ciclofosfamida (15).

Aquellos pacientes con enfermedad severa, rápidamente progresiva deberían ser considerados para terapia con glucocorticoides (pulsos EV), agentes citotóxicos(ciclofosfamida) y en algunos casos plasmaféresis (16).

Pacientes con enfermedad renal avanzada (Creatinina>3mg/dl) e histología que muestre cambios severos deberían ser tratados conservadoramente en espera de diálisis o trasplante.

La recidiva de la enfermedad luego del trasplante se presenta en el 50% de los pacientes que proceden de cadáver y 85% si es de vivo emparentado, sin embargo la pérdida de función es poco frecuente y a muy largo plazo (17).

### Correspondencia:

Jessica Bravo Zuñiga

ivobz@yahoo.es

### REFERENCIAS BIBLIOGRÁFICAS

1. Galla JH. IgA nephropathy. *Kidney Int* 1995; 47(2): 377-87.
2. Hurtado A, Escudero E, Stromquist C, Urcia J, Hurtado ME, et al. Distinct patterns of glomerular disease in Lima, Peru. *Clin Nephrol* 2000; 53:325-32.
3. Johnson RJ, Hurtado A, Merszei J, Rodriguez-Iturbe B, Feng L. Hypothesis: Dysregulation of immunologic balance resulting from hygiene and socioeconomic factors may influence the epidemiology and causes of glomerulonephritis worldwide. *Am J Kidney Dis*; 2003; 43: 575-81
4. D'Amico G. Natural history of idiopathic IgA nephropathy: role of clinical and histological prognostic factors. *Am J Kidney Dis* 2000; 36(2): 227-37
5. Donadio JV Jr, Grande JP. Immunoglobulin a nephropathy: a clinical perspective. *J Am Soc Nephrol* 1997; 8(8): 1324-32.
6. Emancipator SN. IgA nephropathy: morphologic expression and pathogenesis. *Am J Kidney Dis* 1994; 23(3): 451-62.
7. Lai FM, Szeto CC, Choi PC, et al. Characterization of early IgA nephropathy. *Am J Kidney Dis* 2000; 36(4): 703-8.
8. Holdsworth SR, Kitching AR, Tipping PG. Th1 and Th2 T helper subsets affect patterns of injury and outcomes in glomerulonephritis. *Kidney Int* 1999; 55:1198-1216.
9. Kitching AR. Cytokines: T cells and proliferative glomerulonephritis. *Nephrology* 2002; 7:244-49.
10. Floege J, Feehally J. IgA nephropathy: recent developments. *J Am Soc Nephrol* 2000; 11(12): 2395-403.
11. Davin JC, Ten Berge J, Weening J. What is the difference between IgA nephropathy and Henoch-Schönlein purpura nephritis?. *Kidney Int* 2001;59:823-34.
12. Striker LJ, Olson JL, Striker GE. The renal biopsy. 3ra edición. Philadelphia: Saunders 1990: 117-164.
13. Alexopoulos E. Sugerencias del tratamiento de la nefropatia por Ig A *Kidney Inter* 2004; 65: 341-355.
14. Pozzi C, Bolasco PG, Fogazzi GB, Andrulli S, Altieri P, Ponticelli C, Locatelli F. Corticosteroids in IgA nephropathy: a randomised controlled trial. *Lancet* 1999;13; 353(9156):883-7.

## Nefropatia por IgA

15. Yoshikawa N, Ito H, Sakai T, et al. A controlled trial of combined therapy for newly diagnosed severe childhood IgA nephropathy. The Japanese Pediatric IgA Nephropathy Treatment Study Group. *J Am Soc Nephrol* 1999; 10(1): 101-9.
16. Rostoker G, Desvaux-belghiti D, Pilatte Y, et al. High-dose immunoglobulin therapy for severe IgA nephropathy and Henoch-Schönlein purpura. *Ann Intern Med* 120:476-84, 1994.
17. Wang AY, Lai FM, Yu AW, et al. Recurrent IgA nephropathy in renal transplant allografts. *Am J Kidney Dis* 2001; 38(3): 588-96.

Recibido: 10/11/04  
Aceptado para publicación: 21/06/05