

# Hemorragia macular en anemia aplásica. Reporte de un caso.

## Macular hemorrhage in aplastic anemia: A case report.

Cardenas Merino Alfonso<sup>1</sup>, Quintanilla Silmi Yéssica<sup>2</sup>, Torres Zavala Neyda<sup>2</sup>.

### RESUMEN

Se presenta el caso de una paciente mujer de 31 años, con diagnóstico de anemia aplásica, quien refería disminución de agudeza visual central en el ojo derecho. Al examen del segmento anterior no había signos de sangrado. A la fundoscopia se encontraron hemorragias retinales en mancha en distinto cuadrante en cada ojo; hemorragia macular que comprometía la fovea en el ojo derecho y hemorragia preretinal con nivel en el cuadrante temporal inferior en el ojo izquierdo. Su evolución fue desfavorable, a la semana, presentó gran compromiso del sensorio, malestar general y al examen oftalmológico se encontraron hematomas subconjuntivales en ambos ojos como signo evolutivo de la severa plaquetopenia. (*Rev Med Hered 2007;18:45-48*).

PALABRAS CLAVE: Anemia aplásica, hemorragia macular.

### SUMMARY

We present the case of a woman of 31 years, with diagnosis of aplastic anemia, she referred decrease of visual acuity on the right eye. There were not hemorrhagic signs in anterior segment of the eyes. The ophthalmoscopy shows retinal hemorrhages in different quadrants of each eye; macular hemorrhage that compromises fovea in the right eye and preretinal hemorrhage with level in inferior temporal quadrant in left eye. The evolution was unfavorable, one week after found sensory commitment and general discomfort and ophthalmologic evaluation the patient presented subconjunctival hematomas in both eyes as evolutive sign of the severe thrombocytopenia. (*Rev Med Hered 2007;18:45-48*).

KEY WORDS: Aplastic anemia, macular hemorrhage.

---

<sup>1</sup> Médico Asistente del Servicio de Oftalmología del Hospital Nacional Arzobispo Loayza.

<sup>2</sup> Médico Residente de segundo año del Servicio Oftalmología del Hospital Nacional Arzobispo Loayza. Universidad Peruana Cayetano Heredia.

## INTRODUCCIÓN

La anemia aplásica es una enfermedad de mal pronóstico, es decir de riesgo vital si no se realiza el trasplante de médula ósea a tiempo. El promedio de vida desde el momento del diagnóstico es de tres meses (1).

Los hallazgos físicos son secundarios a la anemia y a la trombocitopenia severa. La evolución natural de la enfermedad es rápidamente progresiva. Al examen oftalmoscópico las hemorragias retinianas periféricas son frecuentes (2), pero no se han reportado casos de hemorragias maculares circunscritas en este tipo de pacientes, razón por la cual damos a conocer el presente caso.

### Caso clínico

Mujer de 31 años, procedente de Huacho, dedicada a la agricultura, con diagnóstico de anemia aplásica adquirida de 2 meses aproximadamente, confirmado por aspirado de médula ósea (AMO), quien ingresó a la emergencia del hospital por descompensación hemodinámica por menometrorragia secundaria a plaquetopenia severa ( $<20\,000$  plaquetas/mm<sup>3</sup>). Tenía antecedente de transfusiones de paquetes globulares y plaquetas en varias oportunidades.

La paciente fue hospitalizada por neutropenia febril con foco desconocido en el servicio de medicina interna, siendo evaluada por el servicio de oftalmología porque refería visión borrosa en ojo derecho (OD).

La paciente mencionó disminución progresiva de la agudeza visual (AV) en la visión central de OD desde hacía 2 meses, sin otros antecedentes oftalmológicos de importancia. Al examen: AV 20/200 OD (visión periférica) y 20/13 ojo izquierdo (OI); segmento anterior dentro de límites normales, no signos hemorrágicos, presión intraocular 14 mmHg en ambos ojos (AO), test de colores sin alteración en AO.

A la oftalmoscopia se encontró papilas con bordes netos, relación copa/disco 0,3 en AO, arquitectura vascular conservada, hemorragias retinales en cuadrante nasal superior, edema y hemorragia macular que compromete fovea OD (Figura N°1); hemorragia retinal en cuadrante nasal inferior y hemorragia pre-retinal con nivel en cuadrante temporal inferior en OI con leve edema macular que no comprometía fovea en ese ojo (Figura N°2).

Se le realizó perimetría computarizada en la cuál se evidenciaron defectos absolutos formando escotoma

central en OD y defectos relativos y absolutos en hemicampo superior como traducción del compromiso hemorrágico del cuadrante retinal inferior.

Se reevaluó a la paciente una semana después, siendo su estado evolutivo crítico con gran compromiso del sensorio y hemorragias multifocales, siguiendo el curso natural de su enfermedad al no poder solventar las transfusiones. Al examen se evidenció hematomas subconjuntivales en AO, como uno de los signos de su plaquetopenia severa ( $<5,000$  plaquetas/mm<sup>3</sup>), la oftalmoscopia fue no evaluable por opacidad vítrea en AO. La paciente falleció días después.

## DISCUSIÓN

La anemia aplásica adquirida es una enfermedad infrecuente, en el 60 a 70 % de los casos, la causa es desconocida y en el 20 a 25 % las causas probables son agentes químicos, fármacos o virus (2).

La anemia aplásica se puede manifestar a cualquier edad, pero su predominio es mayor en la 2ª y 3ª década de la vida, sin predilección de sexo ni raza (3).

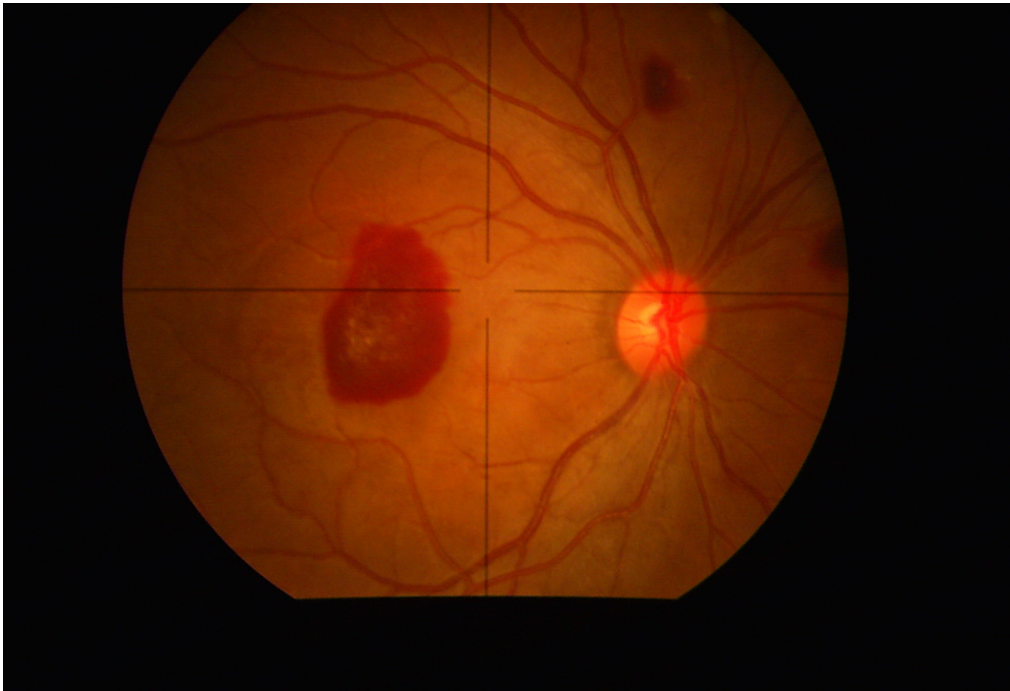
La sintomatología es progresiva y secundaria a la anemia como cefalea, palidez, astenia, adinamia; otros como fiebre secundaria a infecciones intercurrentes y manifestaciones secundarias a la trombocitopenia como petequias, equimosis y hematomas

Un síntoma frecuente en las mujeres es la menometrorragia (4). Otros síntomas son epistaxis, gingivorragia, disnea a medianos esfuerzos y aún en reposo, anorexia melena y vómitos. Ocasionalmente artralgias, dolor abdominal, hematuria (5).

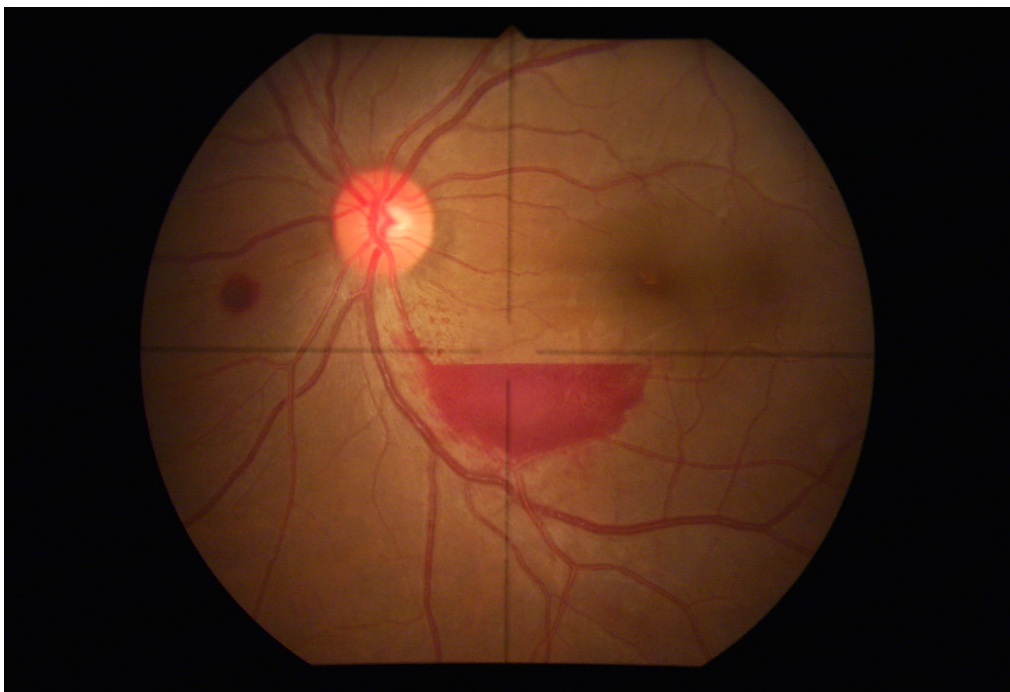
Son pocos los síntomas y signos oftalmológicos reportados en estos casos, se mencionan visión borrosa y hemorragias retinales periféricas (6). La paciente refirió escotoma central en el ojo derecho casi simultáneamente al diagnóstico de su enfermedad, sin embargo antes de la nuestra no tuvo ninguna evaluación oftalmológica, pudiendo haber sido éste uno de los primeros signos de sangrado.

En cuanto a la hemorragia macular, la sangre puede acumularse debajo de la membrana limitante interna (MLI) o en el área retrohialoidea. La sangre puede provenir de vasos normales y anormales de la retina y de proliferaciones vasculares (7,8).

Las causas más comunes de hemorragia macular son retinopatía de valsalva, aneurisma de la arteria retiniana y retinopatía diabética proliferativa (9,10). No se han



**Figura N°1. Retinografía ojo derecho: hemorragias retinales en cuadrante nasal superior, edema y hemorragia macular que compromete fovea, provocando disminución de agudeza visual y gran escotoma central en la paciente.**



**Figura N°2. Retinografía ojo izquierdo: hemorragia retinal en cuadrante nasal inferior, hemorragia preretinal con nivel en cuadrante temporal inferior y leve edema macular.**

descrito casos de éste tipo de hemorragias en pacientes con aplasia medular, por lo que se planteó la posibilidad de maculopatía previa de EAD en esta paciente, ya que no se pudo realizar la angiofluresceinografía por contraindicación de procedimientos invasivos, ni la OCT para la localización exacta de la hemorragia por aislamiento invertido y reposo absoluto en que se encontraba la paciente por inmunosupresión.

Se conoce el mal pronóstico de este tipo de pacientes; es por esto la importancia de un examen físico minucioso por aparatos y sistemas, ya que como en nuestro caso el sangrado puede presentarse en lugares infrecuentes y ser indicio de un diagnóstico precoz.

**Correspondencia:**

Yéssica Quintanilla Silmi.

Correo electrónico: ymlqs27@hotmail.com

**REFERENCIAS BIBLIOGRÁFICAS**

1. Bacigalupo A, Hows J, Gluckman E, et al. Bone marrow transplantation (BMT) versus immunosuppression for the treatment of severe aplastic anaemia (SAA): a report of the EBMT SAA working Party. *Br J Haematol* 1988; 70: 177-82.
2. Socié G, Henry Amar M, Bacigalupo A, et al. Malignant tumors occurring after treatment of aplastic anemia. *European Bone Marrow Transplantation-Severe Aplastic Anaemia Working Party*. *N Engl J Med* 1993; 329: 1152-57.
3. Doney K, Leisenring ScD, Storb R, Appelbaum FR. Primary treatment of acquired aplastic anemia: outcomes with bone marrow transplantation and immunosuppressive therapy - Seattle Bone Marrow Transplant Team. *Ann Intern Med* 1997; 126: 107-15.
4. Young NS, Barret AJ. The treatment of severe aplastic anemia. *Blood* 1999;85:3367- 77.
5. Yunis AA, Smith US, Restrepo A. Reversible bone marrow suppression from Chlor-amphenicol. A consequence of mitochondrial injury. *Arch Intern Med* 1970;126:272-275.
6. Martínez J, Ayala R. Insuficiencia medular. Anemia aplásica. *Medicine* 2001; 8: 2625-31.
7. Ferris FL, Fine SL, Hyman L. Age-related macular degeneration and blindness due to neovascular maculopathy. *Arch Ophthalmol* 1984;102:1640-1642.
8. Del Favero H, Figueroa H, Monsalve V, et al. Trasplante de médula ósea alogeneico: comunicación de 3 casos efectuados en Chile. *Rev Méd Chile* 1989; 117: 174-8.
9. Bacigalupo A, Brand R, Oneto R, et al. Treatment of acquired severe aplastic anemia: bone marrow transplantation compared with immunosuppressive therapy - The European Group for Blood and Marrow Transplantation experience. *Semin Hematology* 2000; 37: 69-80.
10. Sociedad Española de Hematología Pediátrica. Protocolo de estudio y tratamiento de la aplasia medular adquirida. Sociedad Española de Hematología Pediátrica. Asociación Española de Pediatría. *AMA* 1997.

Recibido: 21/08/06

Aceptado para publicación: 22/02/07