

Conversatorio clínico patológico en el Hospital Nacional Arzobispo Loayza_ 2007-01.

Clinical Case at the Hospital Nacional Arzobispo Loayza_2007-01.

Editor: Dr. Enrique Cipriani Thorne¹

Discusión Clínica: Dr. Wilder Gonzáles²

Discusión Anatomopatológica: Dra. Gloria Bravo³

Médicos Residentes Encargados: Dra. Soledad Javier Torres⁴, Dr. Freddy Daza⁵, Dra. Adeliza Manrique⁵, Dr. Julio Alfaro A⁶

Caso clínico

Paciente de sexo femenino de 20 años de edad, natural y procedente de Lima, con estudios de secundaria completa.

Familiar refiere que algo más de un año antes de ser transferida a este hospital la paciente presentó depresión, aislamiento social e ideas de no querer vivir. Inicialmente fue llevada a un hospital psiquiátrico donde recibió tratamiento ambulatorio con clonazepam 2 mg/día, fluoxetina 20 mg/día, amisulpirida 200 mg/día y biperideno 2 mg/día ; sin haber mejoría en el cuadro clínico de la paciente.

Varios meses después se agrega rigidez muscular generalizada, que le impedía realizar actividades y además presentó cuadro de inestabilidad, con temores en miembros superiores e inferiores. La medicación que recibía bajo esas circunstancias fue biperideno,

risperidona 2 mg/día, mirtazapina 30 mg/día y clonazepam.

Desde 6 meses antes de ingresar, presenta dificultad para hablar, pronunciando palabras poco comprensibles, pero dándose a entender por gestos o escritos, agregándose a su tratamiento clorpromazina 50 mg/día.

Tres meses después se exagera la rigidez muscular aumentando la dificultad para realizar sus actividades diarias, siendo hospitalizada en el hospital psiquiátrico, donde se suspende el tratamiento farmacológico y recibe dos sesiones de electroshock sin notar mejoría. Luego es transferida a un instituto neurológico y posteriormente al Hospital Nacional Arzobispo Loayza.

Funciones biológicas: apetito: conservado. Diuresis: normal. Sed: conservada. Heces: Una vez al día. Sueño: conservado. Peso: sin variación.

¹Profesor Principal de Medicina Universidad Peruana Cayetano Heredia.

²Médico Asistente del Servicio de Neurología del Hospital Nacional Arzobispo Loayza.

³Profesora Auxiliar de Patología Universidad Peruana Cayetano Heredia.

⁴Médico residente del primer año de Medicina Universidad Nacional Mayor de San Marcos.

⁵Médico residente del tercer año de Medicina Universidad Nacional Mayor de San Marcos.

⁶Médico residente del tercer año de Medicina Universidad Peruana Cayetano Heredia.

Antecedentes: Ginecológicos: menarquia a los 13 años.
RC: 6/30 – 45 días. G0P0
Corrección quirúrgica de estrabismo a los 2 años de edad.

Examen físico:

Funciones vitales: Presión arterial: 100/60 mmHg. Pulso: 80FR: 18. Temperatura: 36,8°C. Piel: tibia, elástica, hidratada, leve palidez, llenado capilar: normal. Tejido celular subcutáneo: de distribución normal. No hay edemas. Sistema linfático: no se palpan adenopatías. Sistema locomotor: deambulacion espontánea, marcha lenta. Decúbito dorsal activo, moviliza articulaciones y miembros con tendencia a la flexión en miembros superiores. Cabeza: cráneo normocéfalo, fascias inexpressiva. Ojo derecho con leve exotropía, pupilas isocóricas y fotorreactivas. Boca: babea continuamente. Cuello: móvil. No hay ingurgitación yugular ni reflujo hepatoyugular. Aparato respiratorio: tórax simétrico, amplexación conservada. Murmullo vesicular pasa bien en ambos campos pulmonares. No se auscultan estertores. Aparato cardiovascular: ruidos cardiacos rítmicos, de buena intensidad. No se auscultan soplos. Abdomen: blando, depresible, no doloroso a la palpación profunda, no se palpa hígado, no se palpa bazo; ruidos hidro-aéreos normales. Génito urinario: normal. Neurológico: paciente lúcida, orientada en tiempo, espacio y persona, la comunicación es a través de la escritura. Comprensión conservada, tendencia al llanto. Disartria. Rigidez muscular generalizada. No hay corea, atetosis ni balismo. Reflejos osteotendinosos son normales. No hay signos de focalización. El signo de Babinski estaba ausente.

Exámenes auxiliares:

La paciente trajo una tomografía axial computada del encéfalo realizada dos semanas antes de ingresar a nuestro hospital que revelaba: hipodensidad anormal que compromete ambos núcleos lenticulares asociada a calcificaciones distróficas también anormales para el grupo etáreo (Figura N°1) El resto del parénquima cerebral, diencefalo, tronco encefálico y cerebelo tan normales.

Análisis de laboratorio:

Hemoglobina: 13,7g/dL, leucocitos: 5100/mm³; abastados 2 %, segmentados 55% , monocitos 5%, linfocitos 35%, eosinofilos 3%, VCM 91, HbCM 28,7. Glucosa: 76 mg/dL, úrea: 15 mg/dL, creatinina : 0,80 mg/dL, colesterol: 165mg/dL, colesterol HDL 29mg/dL, colesterol LDL 124mg/dL, triglicéridos: 58 mg/dL. Bilirrubina: total:1,47mg/dL, bilirrubina directa: 0,49mg/dL, bilirrubina indirecta: 0,98mg/dL, TGO: 27 U/L, TGP 35U/L. Proteínas totales: 7g/dL, albúmina: 4,1 g/dL, globulinas: 2,9g/dL, relación albúmina/globulina: 1,41.

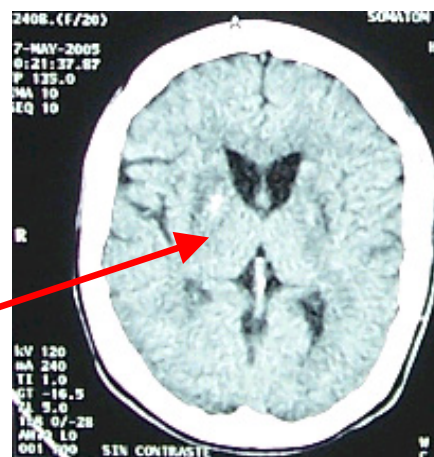


Figura N°1. La TAC de la paciente muestra hipodensidades en ganglios basales y calcificaciones distróficas (flecha).

Examen completo de orina: densidad 1018, aspecto turbio, color cetrino, albúmina (-), glucosa(-), thevenon(+), leucocitos 2 – 4x campo, hematíes 11 – 15 x campo, uratos amorfos (+). Examen coproparasitológico: Negativo. HIV I – II (ELISA): No reactivo. Plaquetas: 239 000/mm³. Tiempo de protrombina : 14,19'', INR: 1,26 =67%. Grupo sanguíneo: "O" Rh +. Electroencefalograma: registro normal.

Se realizan otras pruebas de laboratorio y biopsia hepática.

Discusión Clínica:

Dr Wilder Gonzales²

Se presenta el caso de una mujer joven sin antecedentes de importancia excepto por una corrección quirúrgica de estrabismo a los 2 años de edad. La enfermedad se inicia con un cuadro clínico caracterizado por síntomas depresivos y aislamiento social seguido por rigidez progresiva, ataxia y tremor de extremidades, y meses después disartria. La rigidez imposibilita una adecuada deambulacion.

Al ingreso el examen neurológico muestra a una paciente despierta y orientada; los pares craneales eran normales; no había paresia ni espasticidad; tenía rigidez generalizada, con reflejos osteotendinosos normales, con ausencia del signo de Babinski y de signos meníngeos.

Entre los exámenes de laboratorio destaca un examen de orina con microhematuria. Las cifras de bilirrubinas están discretamente elevadas, siendo la bilirrubina directa 0,49 mg/dL, en tanto que las transaminasas son normales, las pruebas para HIV son negativas. En el

estudio de imágenes, la TAC cerebral muestra hipodensidades en los núcleos lenticulares sin captación de contraste y con calcificaciones distróficas patológicas para la edad de la paciente.

La presentación clínica inicial motivó un tratamiento especializado en un hospital general psiquiátrico, sin embargo no hubo mejoría clínica y por el contrario se agregó un cuadro extrapiramidal florido el cual nos lleva a plantear un amplio diagnóstico diferencial (1,2,3)(Tabla N°1).

Para explicar la forma de presentación debemos centrarnos en las estructuras profundas del cerebro: los ganglios basales que cumplen una función motora “...*facilitan un movimiento apropiado e inhiben otro inapropiado*” ; y otra función no motora: “*facilitar secuencias adecuadas de pensamiento*” que se traducen en cambios conductuales en lesiones de ganglios basales bilaterales.” (4). Esta lista larga de enfermedades que se inician con manifestaciones neuropsiquiátricas puede reducirse al introducir el dato de edad de inicio de esta enfermedad (5)(Tabla N°2) y al definir las características de las manifestaciones clínicas extrapiramidales de rigidez y temblor como cuadro de parkinsonismo (6)(Tabla N°3).

El temblor que presentó la paciente obliga a descartar en esta discusión al temblor asociado al uso de medicamentos en que puede aparecer como efecto secundario; por frecuencia destacan: la metoclopramida, las drogas beta adrenérgicas como el

Tabla N°1. Enfermedades neurológicas que pueden dar manifestaciones neuropsiquiátricas.

-
- Accidentes cerebro-vasculares
 - Traumatismos encéfalo-cranianos
 - Epilepsia
 - Narcolepsia
 - Neoplasias cerebrales
 - Hidrocefalia a presión normal
 - Enfermedad de Parkinson
 - Esclerosis Múltiple
 - Enfermedad de Huntington
 - Demencia de Alzheimer
 - Leucodistrofia metacromática
 - Migraña
 - Alteraciones hidro-electrolíticas (ejemplo: secreción inapropiada de hormona antidiurética)
 - Encefalopatía hepática
 - Uremia
 - Porfiria
 - Degeneración hepato lenticular (enfermedad de Wilson)
 - Hipoxemia
 - Hipotensión arterial
 - Encefalopatía hipertensiva
-

salbutamol de uso común en el asma bronquial, la cinarizina y la flunarizina utilizada como terapia profiláctica anti-migrañosa; el efecto es reversible observándose mejoría al suspender la medicación. En nuestra paciente no se obtiene historia de ingesta de estos fármacos.

Son pocas las enfermedades neurológicas que pueden cursar con clínica de parkinsonismo y alteración de funciones mentales superiores (síntomas depresivos en este caso), entre ellas destacan: la enfermedad de Huntington, la enfermedad de Wilson, la enfermedad de Alzheimer severa y otros desordenes degenerativos corticobasales, estrionigrales, o la parálisis supranuclear progresiva (7). En esta paciente la edad de inicio permite restringir el diagnóstico clínico, mas aún si a esto sumamos los hallazgos de laboratorio (Tabla N°4)(8), que suelen solicitarse a pacientes con desordenes del movimiento.

Se debe tener en cuenta que algunas formas de corea se encuentran como hallazgo clínico en hiperglicemia, así como síndrome de piernas inquietas con ferritina sérica disminuida y ataxia en presencia de déficit de

Tabla N°2. Enfermedades médicas cuyas manifestaciones clínicas neuropsiquiátricas ocurren usualmente desde la adolescencia o al inicio de la edad adulta.

-
- Enfermedad de Wilson
 - Enfermedad de Huntington
 - Corea familiar benigna
 - Neuroacantocitosis
 - Porfiria
 - Coreoatetosis paroxística kinesigénica
 - Coreoatetosis paroxística distónica
 - Calcificación familiar de los ganglios basales
 - Atrofia de los núcleos Dentado-rojo-palido-Luys
-

Tabla N°3. Algunas causas de Parkinsonismo.

-
- Enfermedad de Parkinson
 - Parálisis progresiva supranuclear
 - Degeneración ganglionar córticobasal
 - Calcificación idiopática de los ganglios basales
 - Demencia con cuerpos de Lewy
 - Complejo de Guam (Parkinsonismo-demencia-esclerosis lateral amiotrófica)
 - Enfermedad de Wilson
 - Enfermedad de Halleorden-Spatz
 - Degeneración estriado-nígrica
 - Atrofia olivo-ponto-cerebelosa
-

vitamina E. Finalmente en pacientes con hábitos sexuales de riesgo deben solicitarse pruebas serológicas para sífilis y síndrome de Inmuno-deficiencia adquirida, en estas enfermedades se puede presentar cualquier forma de desorden del movimiento.

Las imágenes tomográficas del cerebro de la paciente con y sin contraste muestran hipodensidades en ganglios basales con calcificaciones distróficas anormales para su edad; no hay captación de contraste ni desviación de la línea medial (Figura N°1).

La presencia de calcificación en ganglios basales obliga a descartar hipoparatiroidismo; la tendencia o rasgo familiar de este hallazgo, como condición esporádica sin anormalidad en el metabolismo de calcio.

Si las calcificaciones son bilaterales debe pensarse en hipoparatiroidismo, enfermedad de Fahr (calcificación idiopática cerebral familiar), enfermedad de Wilson, anoxia al nacer, secuela de daño cerebral post hipoxia severa aguda, intoxicación por plomo, secuela de intoxicación por monóxido de carbono, esclerosis tuberosa, post infecciosas, SIDA (especialmente en niños), terapia con radiación y con metotrexate, síndrome de Down entre otras. (9,10)

El patrón tomográfico de las lesiones cerebrales de esta paciente, asociados a la ausencia de información que sustente otros diagnósticos colocan a la enfermedad de Wilson como primera posibilidad etiológica en este caso.

Tabla N°4. Pruebas diagnósticas para alteraciones del movimiento.

| Pruebas | Trastornos del movimiento |
|---|--|
| Frotis de sangre Glucosa, electrolitos | corea, tics (neuroacantosis) corea, síndrome de piernas inquietas |
| Ácido úrico | corea, atetosis (síndrome de Lesch- Nyhan) |
| Anti-DNA CPK | corea corea |
| Anticuerpos antifosfolípido | corea |
| Función tiroidea | corea |
| Función hepática | distonía, tremor (enf. Wilson) |
| Ceruloplasmina | distonía, tremor (Enf. Wilson) |
| Relación lactato/piruvato | enfermedades mitocondriales. |
| Ferritina sérica | síndrome de piernas inquietas |
| Vitamina E | ataxia |
| Alfa fetoproteína | ataxia |
| Serología para sífilis | cualquier trastorno |
| HIV | cualquier trastorno |

La enfermedad de Wilson tiene muchas variantes clínicas (Tabla N°5) (11) por lo que su diagnóstico depende de pruebas de laboratorio que son bastante específicas (Tabla N°6) (8,11,12).

La evaluación en el servicio de oftalmología reveló la presencia del anillo de Kayser- Fleischer en ambos ojos.

El nivel de ceruloplasmina plasmática fue 8,7 mg/dl (normal: 20-45 mg/dL) y el cobre urinario fue mayor de 200 ug/24h (normal: <40).

Discusión Patológica:

Dra. Gloria Bravo Muro³

La biopsia de hígado mostró algunas alteraciones tales como esteatosis ligera con núcleos vacuolados, áreas con necrosis focal de hepatocitos y fibrosis periportal con cambios semejantes a una hepatitis crónica activa (Figura N°2 y figura N°3).

Con estos hallazgos en la biopsia hepática sumados al cuadro neuro- psiquiátrico en una paciente joven, la presencia del anillo amarillo verdoso en la periferia de

Tabla N° 5. Variantes clínicas de la enfermedad de Wilson

| | | |
|--|--|--|
| Manifestaciones hepáticas | | |
| Hepatomegalia asintomática | | |
| Esplenomegalia aislada | | |
| Esteatosis hepática | | |
| Elevación de transaminasas | | |
| Cirrosis | | |
| Insuficiencia hepática aguda | | |
| Manifestaciones neurológicas | | |
| Trastornos del movimiento (tremor) | | |
| Parálisis pseudobulbar | | |
| Disartria | | |
| Distonía | | |
| Convulsiones | | |
| Migraña | | |
| Insomnio | | |
| Manifestaciones psiquiátricas | | |
| Depresión | | |
| Neurosis | | |
| Psicosis | | |
| Trastornos de la personalidad | | |
| Otros órganos y sistemas | | |
| Aminoaciduria, osteoporosis, infertilidad,cardiomiopatía | | |
| Hipoparatiroidismo, pancreatitis | | |

Tabla N° 6. Pruebas diagnósticas en la Enfermedad de Wilson

| | | Valores normales |
|-------------------------------------|-------|------------------|
| Ceruloplasmina plasmática (mg/dL) | < 12 | 20 – 45 |
| Cobre plasmático (ucgm/dL) | < 60 | 90 – 140 |
| Cobre urinario (ucgm/24 horas) | > 200 | <40 |
| Cobre hepático (ucgm/gm peso seco) | > 250 | < 50 |

la córnea (anillo de Kayser-Fleischer) (Figura N°4) y los resultados de los dosajes de ceruloplasmina plasmática y cobre urinario se hizo el diagnóstico de Enfermedad de Wilson.

La Enfermedad de Wilson es una enfermedad hereditaria autosómica recesiva que se presenta en pacientes menores de 40 años. En estos pacientes existe un defecto en el transporte de cobre del hígado a la bilis, acumulándose en forma exagerada en el hígado y produciendo daño hepático. Fue descrita por primera vez por K. Wilson en 1912 (13) como “*Degeneración hepatolenticular progresiva: una enfermedad nerviosa familiar asociada a cirrosis hepática*”, con degeneración bilateral de los ganglios basales a nivel cerebral, y anillos pigmentados marrón verdoso en la periferia de la cornea (Anillo de Kayser-Fleischer) (Figura N°4).

Es una enfermedad autosómica recesiva, herencia codominante, cuya prevalencia es de 1/30 000; el gen comprometido es el ATP7B del cromosoma 13 (14), que codifica una ATPasa (defectuosa) transportadora de cobre (13-15). En caso de que ambos padres presenten el gen anormal, la probabilidad de que los hijos desarrollen el trastorno es de 25 %.

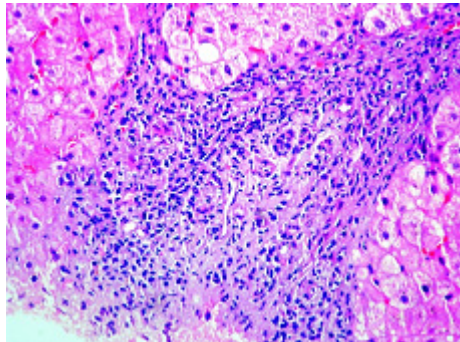


Figura N° 2. Biopsia hepática que muestra fibrosis periportal con infiltrado inflamatorio.

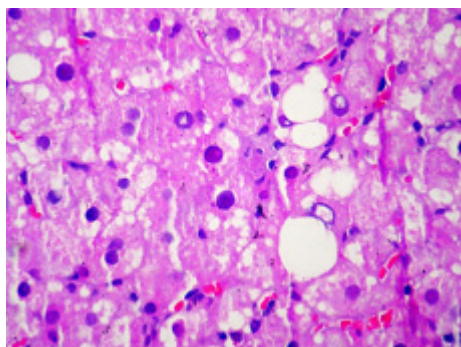


Figura N° 3. Biopsia hepática que revela discreta esteatosis y núcleos vacuolados.

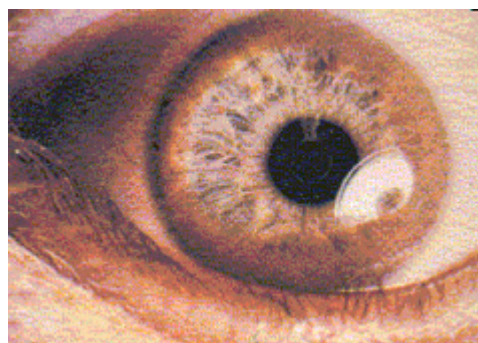

Figura N°4. Fotografía de paciente que muestra el clásico anillo amarillo verdoso en la periferia de la córnea.

La ingesta normal de cobre en la dieta es de 2-4mg/día, este se absorbe en el intestino delgado y es transportado al hígado donde es incorporado a la ceruloplasmina en el aparato de Golgi (16); la presencia de un transportador defectuoso hacia la bilis produce una exagerada acumulación en el hígado.

El mecanismo de toxicidad por exceso de cobre en el hígado está dado por la formación de radicales libres, injuria lisosomal, injuria mitocondrial, (17) peroxidación lipídica, daño del DNA e inhibición de la síntesis de proteínas.

El hígado puede presentar cambios que van desde la fibrosis periportal, pasando por la necrosis sub masiva hasta la cirrosis macronodular (18); se pueden presentar diversos cambios como esteatosis que puede ser ligera a moderada con núcleos vacuolados, a veces necrosis focal de hepatocitos. Puede producir enfermedad hepática aguda o crónica, siendo más común las formas crónicas (19): hepatitis crónica persistente o activa, cirrosis post necrótica que lleva a la insuficiencia hepática progresiva; en raras ocasiones puede presentarse como insuficiencia hepática fulminante (20,21).

PALABRAS CLAVE: Enfermedad de Wilson, hepatitis crónica activa, anillo de Kayser-Fleischer.

KEYWORDS: Wilson's disease, active chronic hepatitis, Kayser-Fleischer ring.

REFERENCIAS BIBLIOGRAFICAS

1. Harvey J, Owens R. The Principles and Practice of Medicine. 20th edition. New York: Appleton – Century –Crofts. 1980. p. 1189.
2. Skuster DZ, Digre KB. Neurologic conditions presenting as psychiatric disorders. *Psich Clin North Am* 1992;15:311-333.
3. Quiróga F. Transtornos psiquiátricos comunes en

- enfermedades neurológicas. En: <http://www.acdn.org/ing/art/guia2/g2c08i.pdf> . (Fecha de acceso 26 Agosto del 2005).
4. Brown P, Marsden C. What do the basal ganglia do?. *Lancet* 1998;351:1801-1804.
 5. Forsyth RJ. Neurological and cognitive decline in adolescence. *J Neurol Neurosurg Psychiatry*. 2003;74(1): i9-i16.
 6. Jankovic J. Movement disorders. En: Goetz CG. *Textbook of Clinical Neurology*. 2nd Ed. Philadelphia; W.B. Saunders Company; 2003: Chapter 34.
 7. Rossor MN. The dementias. En: Bradley W, Daroff R, Fenichel G, Jankovic J. *Neurology in Clinical Practices. Principles of diagnosis and management*. 3th Edition. Boston: Butterworth-Heinemann; 2000. p. 1701-1743.
 8. Jankovic J. Movement disorders. En: Joynt RJ, Griggs RC, eds. *Baker's Clinical Neurology on CD-ROM*. Philadelphia, Penn: Lippincott, Williams & Wilkins; 2000.
 9. Riley DE, Lang AE. Movement disorders. En: Bradley W, Daroff R, Fenichel G, Jankovic J. *Neurology in Clinical Practices. Principles of diagnosis and management*. 3th Edition. Boston: Butterworth-Heinemann; 2000.
 10. Swaiman KF. Disorders of the basal ganglia. En: *Pediatric Neurology. Principles and Practice*. Second Edition. St Louis: Mosby Company 1993. Chapter 53:1090.
 11. Roberts EA, Schilsky ML. A practice guideline on Wilson disease. *Hepatology* 2003;37(6):1475-1492.
 12. Loudianos G, Gitlin JD. Wilson's Disease. *Seminars in liver disease* 2000;20(3):353-364.
 13. Wilson K. Progressive lenticular degeneración: A familiar nervous disease associated with cirrosis of the liver. *Brain* 1912;34:295-507.
 14. Frydman M, Bonne-Tamir B. Assignment of the Gene for Wilson Disease to Chromosome 13: Linkage to the Esterase D Locus. *Proc Natl Acad Sci U S A* 1985;82(6):1819-1821.
 15. Langner C, Denk H. Wilson disease. *Virchows Arch* 2004;445:111-118.
 16. Gitlin N. Wilson disease: The scourge of copper. *J Hepatolog* 1998;28:734-739.
 17. Gu M, Cooper JM, Butler P, et al. Oxidative-phosphorylation defects in liver of patients with Wilson's disease. *Lancet* 2000;356:469-474.
 18. Mansouri A, Gauo I, Fromenty B, et al. Premature oxidative aging of hepatic mitochondrial DNA in Wilson's disease. *Gastroenterology* 1997; 113:599-605.
 19. Scott J, Gollan JL, Samourian S, Sherlock S. Wilson's disease, presenting as chronic active hepatitis. *Gastroenterology* 1978;74:645-651.
 20. Steindl P, Ferenci P, Dienes HP, et al. Wilson's disease in patients presentin with liver disease: A diagnostic challenge. *Gastroenterology* 1997;113:212-218.
 21. Mc Cullough AJ, Fleming CR, Thistle JL, et al. Diagnosis of Wilson's disease presenting as fulminant hepatic failure. *Gastroenterology* 1983;84:161-167.

Recibido: 30/11/06
Aceptado para publicación: 27/02/07