

Joven mujer con mioclonías, pérdida de sensibilidad, hemiparesia derecha y convulsiones tras dos episodios consecutivos de herpes zoster.

A young woman with myoclonic movements, sensory lost, right hemiparesis and seizures after two consecutive episodes of herpes zoster

Señor Editor: Presentamos el caso de una paciente mujer de 39 años, diagnosticada hace cinco años de artritis reumatoidea, en tratamiento regular con prednisona 20 mg al día y 15 mg de metotrexate semanalmente, que fue admitida a nuestro servicio con historia de haber presentado dos episodios consecutivos de Herpes zoster en los 2 meses previos y 5 días de síntomas neurológicos progresivos. Como tratamiento del herpes zoster recibió aciclovir 800 mg vía oral, cinco dosis diarias, y gabapentina 300mg vía oral, una dosis al día. Al no observar mejoría se automedicó con dexametasona 4 mg intramuscular por 15 días, en el primer episodio. Una semana antes de acudir al hospital presentó cefalea bitemporal opresiva asociada a fiebre de 38°C y, dos días después, hemiparesia izquierda. Un día después, presentó mioclonías en pierna izquierda, que fueron aumentando de intensidad y frecuencia, extendiéndose al miembro superior del mismo lado.

El examen clínico al ingreso mostró lesiones cicatriciales herpetiformes en dorsos y plantas de ambos pies y en región escapular derecha. Al examen neurológico se encontró, funciones superiores conservadas y Glasgow 15; mioclonías en miembro inferior y superior izquierdo, parálisis central del séptimo par craneal del lado izquierdo, hemiparesia izquierda a predominio crural e hiperreflexia bicipital, rotuliana y aquiliana del hemicuerpo izquierdo. No había clonus. Además, pérdida de la sensibilidad a la temperatura, dolor, vibración y propiocepción del mismo lado. No se encontraron signos meníngeos, signo de Babinski, dismetría ni disdiacokinesia. La marcha no se podía evaluar.

La resonancia magnética (RM) (Figura N°1) mostró un área de hiperseñal en T2 y en Flair de una extensión de 2 cm en la corteza de la cara interna del hemisferio cerebral derecho a nivel frontal y otra puntiforme en

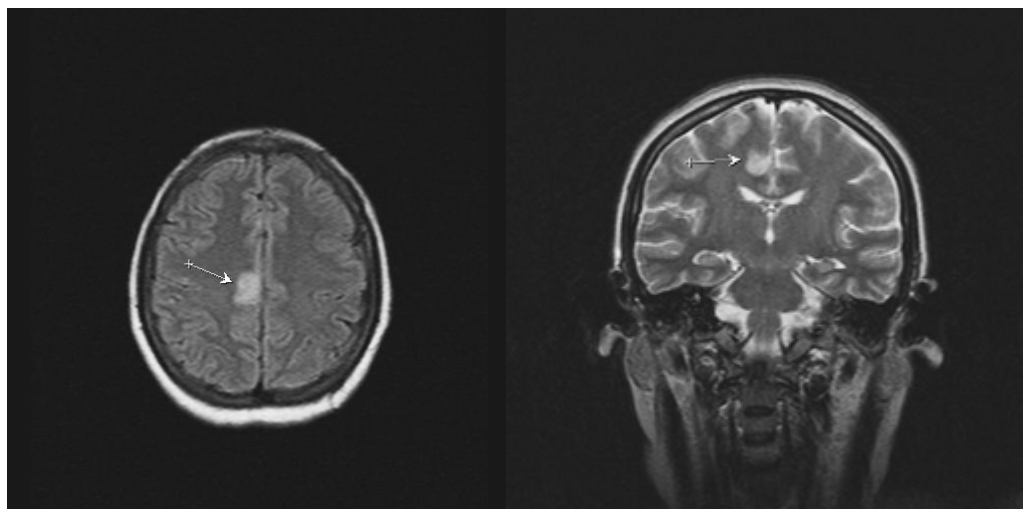


Figura N°1. RM que evidencia un área de hiperseñal en T2 y en Flair de una extensión de 2 cm. en la corteza de la cara interna del hemisferio cerebral derecho a nivel frontal y otra puntiforme en corteza temporal del mismo lado que tendrían relación con evento isquémico posiblemente debido a una vasculitis.

corteza temporal del mismo lado que tendrían relación con evento isquémico posiblemente debido a una vasculitis.

Los exámenes de laboratorio fueron normales salvo ELISA positivo paTa VIH. El estudio de líquido céfaloraquídeo (LCR) mostró: 3 cm de agua de presión de apertura, aspecto cristal de roca, células 16 (90% linfomononucleares), glucosa 33 mg/dl, ADA 3,02 y cultivo negativo. IgG para varicella zoster en LCR fue positivo.

Con estos resultados, se inició tratamiento con aciclovir endovenoso 15mg/Kg, cada ocho horas por diez días, y prednisona 60 mg vía oral, por cinco días. Al segundo día de iniciado el tratamiento, las mioclonías aumentaron en intensidad e involucraron a los músculos del cuello del lado izquierdo. En los tres días siguientes, presentó convulsiones tónico-clónicas generalizadas, por el que recibió tratamiento anticonvulsivante. Ocho días más tarde la paciente entró en estatus convulsivo que no respondió a los protocolos actuales de manejo, falleciendo al décimo octavo día de hospitalización, con un cuadro de hipertermia maligna.

Es conocido que tras el desarrollo de varicela o herpes zoster, el virus Varicela Zoster (VVZ) permanece en estado quiescente en los ganglios raquídeos o en sus equivalentes craneales (1). Muy raramente, luego de la reactivación del virus, éste puede migrar hacia el sistema nervioso central ocasionando meningitis, mielitis, encefalitis de vasos pequeños, encefalitis de vasos grandes (granulomatosa) o ventriculitis (1). La encefalitis por VVZ se produce por migración transaxonal del virus desde fibras trigeminales aferentes que inervan los vasos de la circulación del encéfalo (1,2). La encefalitis de vasos pequeños es la complicación por VVZ más común que involucra al SNC y se presenta en pacientes inmunocomprometidos por VIH, en quimioterapia o trasplantados (2-5) y suelen haber presentado herpes zoster o zoster recurrente semanas o meses antes.

Las manifestaciones clínicas son de instauración subaguda y suele presentarse cefalea, fiebre de bajo grado y síntomas generales. Las manifestaciones neurológicas suelen ser convulsiones, cambios en el

estatus mental y signos de focalización. Esta patología es de muy mal pronóstico (3,6).

Nuestra paciente desarrolló clínicamente un cuadro de encefalitis de vasos pequeños por VVZ que no pudo ser comprobado por microscopía. Las condiciones de inmunosupresión fueron VIH estadio SIDA y corticoterapia. La presentación clínica con mioclonías no ha sido descrita anteriormente y eso nos demuestra que la clínica puede variar ampliamente de acuerdo a las áreas anatómicas comprometidas por los múltiples infartos.

La RM es el estudio de elección y suele mostrar infartos hemorrágicos o isquémicos tanto en sustancia blanca como gris, cortical o subcortical. Las lesiones profundas en la sustancia blanca suelen ser isquémicas o desmielinizantes y no suelen presentar hiperseñal (2,7). Las lesiones pueden aparecer en anillo, similares a las observadas en toxoplasmosis cerebral o linfoma. Sin embargo, las lesiones por VVZ se restringen inicialmente a la sustancia blanca y no son hipercaptadoras, mientras que la toxoplasmosis se restringe a la sustancia gris, capta contraste y suele estar rodeada de edema. (2,6). En el LCR se suele evidenciar pleocitosis a predominio mononuclear, proteínas normales o elevadas, glucosa a niveles normales o disminuidos e IgG anti VVZ (9). El diagnóstico definitivo se obtiene mediante la detección del DNA viral por PCR en líquido céfaloraquídeo (9,10). Para el tratamiento se recomienda aciclovir 15 a 30mg/Kg endovenoso cada 8 horas por 10 días, asociado a prednisona 60 mg/Kg en los primeros 5 días de instauración de los síntomas neurológicos. Este caso clínico nos enseña que debemos plantear encefalitis herpética en pacientes inmunosuprimidos que presenten cuadros neurológicos subagudos.

REFERENCIAS BIBLIOGRÁFICAS

1. Gilden D, Kleinschmidt-DeMasters B, La Guardia J, Mahalingam R, Cohrs, R. Neurologic complications of the reactivation of Varicella-Zoster Virus. *N Engl J Med* 2000; 342(14):1063.
2. Weaver S, Roseblum M, DeAngelis L. Herpes Varicella zoster encephalitis in immunocompromised patients. *Neurology* 1999; 52(1): 193-5
3. Gilden D, Lipton H, Wolf J, et al. Two patients with

- unusual forms of Varicella-Zoster Virus Vasculopathy. N Engl J Med 2002; 347:1500-1503.
4. Gildea D, Murray R, Wellish M, Kleinschmidt-DeMasters B, Vafai A. Chronic progressive varicella-zoster virus encephalitis in an AIDS patient. Neurology 1988; 38(7):1150-3.
 5. Van Den Horn G, Meenken C, Troost D. Association of progressive outer retinal necrosis and varicella zoster encephalitis in a patient with AIDS. Br J Ophthalmol 1996; 80: 982-985.
 6. Hackanson B, Zeiser R, Bley T, et al. Fatal varicella zoster virus encephalitis in two patients following allogeneic hematopoietic stem cell transplantation. Clinical Transplantation 2005; 19(4): 566.
 7. Leite C, Barbosa A, Lucato L. Viral diseases of the Central Nervous System. Topics in Magnetic Resonance Imaging 2005; 16(2):189-212.
 8. Bovin, G. Diagnosis of Herpesvirus infections of the central nervous system. Herpes 2004; 11: 48 – 54.
 9. Iten A, Chatelard P, Vuadens P, Miklossy J, Meuli R, Meylan, P. Impact of cerebrospinal fluid PCR on the management of HIV-infected patients with Varicella-zoster virus infection of the central nervous system. J Neurovirol 1999; 5(2):172-180.

Arauco Brown Renzo ¹, Aphanng Lam Meylin ², Villanueva Muñoz Omar ³, Rodríguez Frías, Úrsula¹, Cáceres Alpaca, Daniel ².

Recibido: 01/08/06
Aceptado para publicación: 13/12/07

¹ Interno de Medicina, Facultad de Medicina Alberto Hurtado. Universidad Peruana Cayetano Heredia. Lima, Peru.
² Médico Internista, Profesor(a) auxiliar de la Facultad de Medicina Alberto Hurtado, Universidad Peruana Cayetano Heredia. Lima, Perú.
³ Médico Residente de 2do año de Cardiología de la Facultad de Medicina Alberto Hurtado. Universidad Peruana Cayetano Heredia. Lima, Perú.