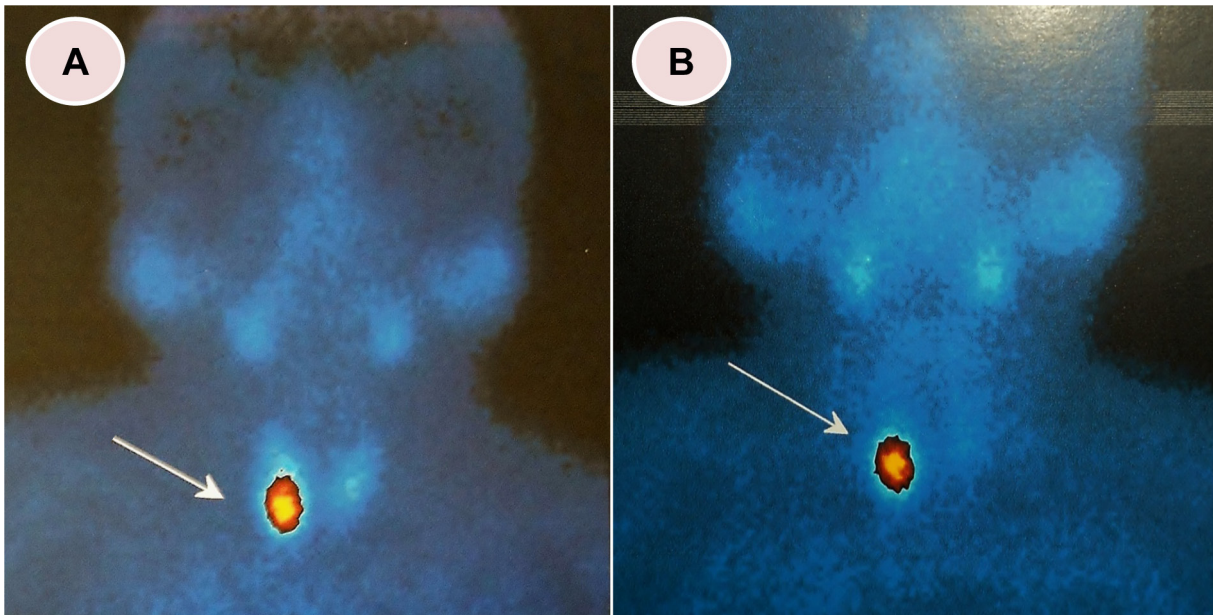


## Adenoma de Paratiroides en gammagrafía.

Parathyroid adenoma on scintigraphy.

Julio Carranza <sup>1</sup>, Juan Miyahira <sup>2</sup>



Mujer de 78 años con historia de litiasis renal de 6 años. En la evaluación metabólica se le encontró hipercalcemia (calcio sérico: 11,5 mg/dl) y paratohormona sérica elevada (PTH sérico: 317 pg/ml VN: 25-69 pg/ml). Proteinuria de Bence Jones negativo y proteinograma electroforético normal. La gammagrafía mostró imagen redondeada en polo inferior derecho de la tiroides (flechas) (A: 10 minutos) (B: fase tardía).

Woman of 78 years, with nephrolithiasis six years. The metabolic evaluation was found hypercalcemia (serum calcium: 11.5 mg / dl) and elevated parathyroid hormone (PTH serum: 317 pg/ml VN: 25-69 pg/ml). Bence Jones proteinuria was negative and protein electrophoresis normal. Scintigraphy showed a rounded image right lower pole of the thyroid (arrows) (A: 10 minutes) (B: late phase).

<sup>1</sup> Médico residente de cuarto año de Nefrología. Hospital Nacional Cayetano Heredia. Lima, Perú.

<sup>2</sup> Médico asistente. Servicio de Nefrología. Hospital Nacional Cayetano Heredia. Lima, Perú.