

Ruptura de músculo papilar antero lateral por endocarditis local. Presentación inusual de la endocarditis de válvula nativa

Rupture of the anterolateral papillary muscle due to focal infective endocarditis. An unusual presentation of native valve endocarditis

Josías Ríos^{1,a}, Violeta Illatopa^{1,b}, Wanda Quispe^{1,c}, Luisa Talledo^{1,d}, Julio Morón^{1,e}, Andrés Reyes^{1,f}.

RESUMEN

Se presenta en caso de un varón de 55 años con diagnóstico de insuficiencia mitral severa por ruptura de músculo papilar; los hallazgos operatorios mostraron vegetaciones múltiples en la cabeza del musculo papilar anterolateral con ruptura total del mismo y velos valvulares normales. La histopatología mostró infiltrado inflamatorio polimorfonuclear en el tejido endocárdico y miocárdico, además vegetaciones fibrinosas en la superficie del musculo papilar, el cultivo del tejido resultó positivo a *K. pneumoniae*, concluyéndose como endocarditis aislada por infección directa del músculo papilar. El paciente recibió tratamiento antibiótico por seis semanas y fue dado de alta a los 45 días del ingreso con grado funcional I.

PALABRAS CLAVE: Endocarditis bacteriana, válvula mitral, ruptura, músculos papilares. (**Fuente:** DeCS BIREME).

SUMMARY

We report the case of a 55-year old male patient diagnosed of severe mitral valve insufficiency due to rupture of the papilar muscle. Surgical findings included multiple vegetations on the head of the antero-lateral papilar muscle with complete rupture of it and abnormal valve veils. Histoptyahology revealed polymorphonuclear infiltrate on the endocardic and myocardic tissues, and fibrinous vegetations on the surface of the papilar muscle. *Klebsiella pneumoniae* was isolated from the papilar muscle. The patient received 6-weeks of treatment and was discharged after 45 days of being admitted with functional class I.

KEY WORDS: Bacterial endocarditis, mitral vale, ruptura, papillary muscles. (**Source:** MeSH NLM)

1 Instituto Nacional Cardiovascular (INCOR), EsSalud. Lima. Perú.
a Médico asistente del Servicio de Cirugía Cardiovascular.
b Medico asistente del Servicio de Ecocardiografía.
c Médico Anátomo-patólogo.
d Médico Asistente del Servicio de Cardiología Nuclear.
e Jefe de Servicio de Cirugía Cardiovascular.
f Director de Cirugía Cardiovascular.

REPORTE DE CASO / CASE REPORT

INTRODUCCIÓN

La incidencia de la endocarditis infecciosa varía entre 3-5 casos por 100 000 habitantes al año. Generalmente se asocia con lesiones previas en las válvulas cardíacas que son las que condicionan el sustrato para la infección. Es rara la presentación de endocarditis en ausencia de lesiones cardíacas previas y más aún endocarditis aislada de los músculos papilares (1).

Se presenta el caso de un paciente con endocarditis aislada del músculo papilar antero lateral de la válvula mitral con velos valvulares normales, se describen la patología y los hallazgos quirúrgicos, además de los resultados de los cultivos.

PRESENTACIÓN DEL CASO

Varón de 55 años con antecedente de Diabetes Mellitus II en tratamiento con insulina desde hacía 5 años. En las dos semanas previas a ser referido a nuestro centro presentó fiebre y malestar, que motivó su internamiento en un hospital general donde el examen físico mostró disminución de la intensidad en los pulsos periféricos de los miembros inferiores y por lo demás era normal. El hemograma mostró leucocitos en 12 500 por mm³ con 12% de abastionados, urocultivo y hemocultivo negativos, y radiografía de tórax normal.

Dos días antes del ingreso a nuestro instituto presentó disnea en reposo y al examen físico se

encontró crepitantes en ambas bases pulmonares y soplo sistólico 3/6 en el foco mitral, hallazgo que no se encontraba en exámenes anteriores, siendo enviado a nuestro centro ante la sospecha de endocarditis de válvula nativa.

Al ingreso se encontró congestión pulmonar bilateral en la radiografía de tórax. El electrocardiograma no mostró anomalías isquémicas y los niveles de CPK-MB y de troponinas eran normales. Además, presentaba creatinina 3 mg/dl, urea 95 mg/dl. La ecocardiografía transesofágica mostró fracción de eyección 55% sin alteraciones de la motilidad regional, diámetros del ventrículo izquierdo en 62 mm y 42 mm en diástole y sístole respectivamente, presión sistólica de la arteria pulmonar 56 mm Hg e insuficiencia mitral severa por ruptura de músculo papilar antero lateral, sin evidencia de vegetaciones en las cuerdas o velos; las demás válvulas eran normales.

Doce horas después del ingreso, el estado general del paciente empeoró, presentó insuficiencia respiratoria e hipotensión requiriendo ventilación mecánica y uso de drogas inotrópicas. Se realizó cateterismo cardíaco de emergencia, encontrándose enfermedad coronaria crónica, obstrucción de 70% en el tercio medio de la arteria descendente anterior y de 80% en el tercio proximal de la arteria circunfleja. La presión pulmonar era de 75/40 mm Hg y la presión capilar 35 mm Hg.

Ante esta situación fue sometido a tratamiento quirúrgico de emergencia. Mediante esternotomía

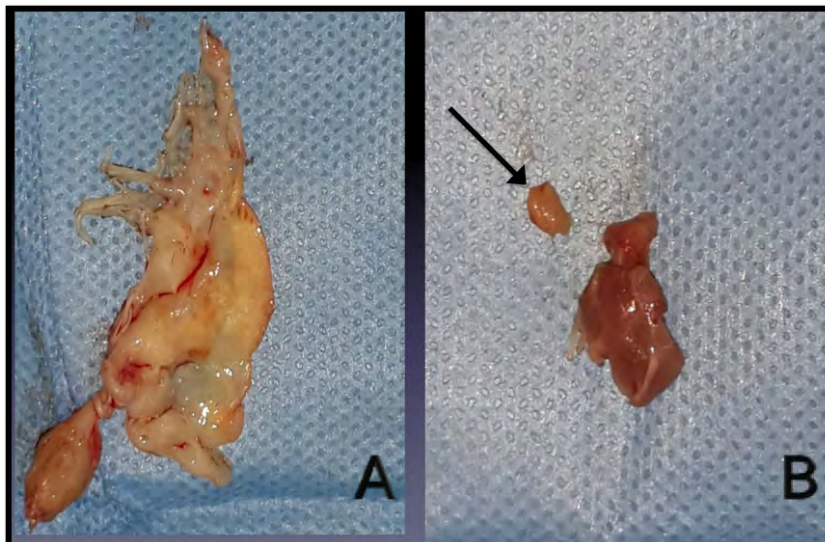


Figura 1. A: Velo anterior de la válvula mitral sin presencia de vegetaciones o perforaciones (normal). **B:** Cabeza de músculo papilar antero-lateral con vegetación de 5 mm en su superficie (flecha).

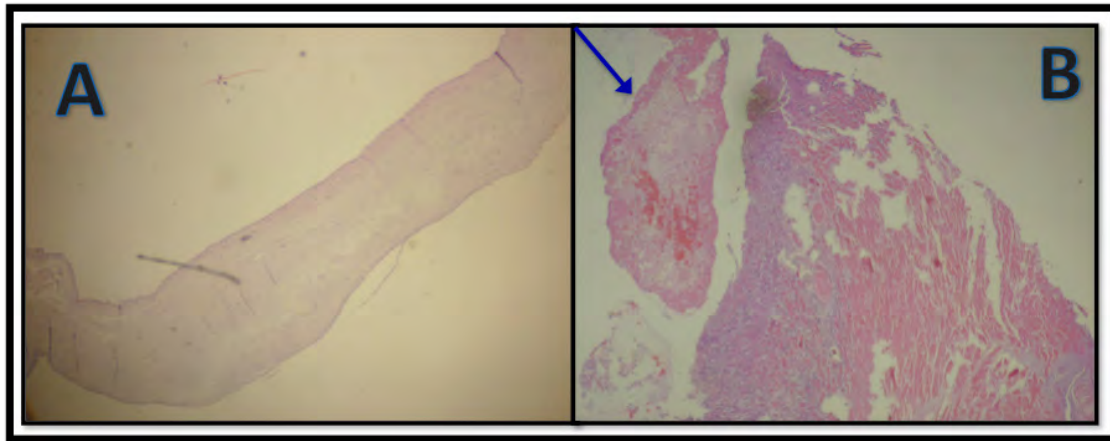


Figura 2. A: Histología del velo anterior de la válvula mitral el cual es normal. **B:** Corte histológico del músculo papilar antero-lateral, se muestra el infiltrado inflamatorio agudo en la superficie del endocardio el cual invade el tejido miocárdico provocando trombosis de los vasos subyacentes. La flecha muestra el corte de una vegetación en la superficie del músculo papilar, se ve infiltrado inflamatorio agudo acompañado de tejido fibrinoide.

media y con canulación de la aorta ascendente y del atrio derecho, se ingresó a circulación extracorpórea. Al evaluar la válvula mitral a través de atriotomía izquierda, se encontró que los velos y las cuerdas eran normales, sin embargo la cabeza del musculo papilar antero-lateral se encontraba edematosa, rota, sin signos de necrosis, presentaba pequeñas vegetaciones de 2 a 5 mm en su superficie. Se resecó el musculo papilar mencionado y el velo anterior de la válvula mitral (Figura 1) y se implantó una prótesis mecánica de 29 mm de diámetro con preservación parcial del aparato subvalvular y dos *bypass* coronarios con vena safena a las arterias descendente anterior y marginal, respectivamente; la cirugía curso sin complicaciones.

En el postoperatorio inmediato el paciente requirió de soporte con drogas inotrópicas y ventilación mecánica por dos días y de diálisis durante dos semanas. El cultivo de parte del tejido del velo anterior de la válvula mitral fue negativo, pero el cultivo de la cabeza del músculo papilar fue positivo a *Klebsiella pneumoniae*, sensible a meropenem, por lo que el paciente recibió seis semanas de terapia con dicho antibiótico. El estudio histológico mostró infiltrado inflamatorio agudo del endocardio y miocardio del musculo papilar, presencia de vegetación fibrinosa en la superficie endocárdica con infiltrado polimorfonuclear. La histopatología del velo anterior no mostró infiltrado inflamatorio y la tinción Gram fue negativa (Figura 2). El paciente fue dado de alta a los 45 días del ingreso en buen estado general y en clase funcional I.

DISCUSIÓN

La ruptura de músculo papilar es frecuente como complicación mecánica del infarto del miocardio (2). Si bien es cierto nuestro paciente tenía lesiones coronarias severas en las arterias descendente anterior y circunfleja, no había antecedente de angina, los niveles de enzimas cardíacas eran normales, no habían cambios isquémicos en el electrocardiograma ni alteraciones en la motilidad segmentaria del ventrículo izquierdo; además en el estudio histopatológico no se encontró evidencia de necrosis isquémica en la cabeza del músculo papilar, con esto se descartó al infarto de miocardio como causa de ruptura del musculo papilar.

La ruptura del músculo papilar en la endocarditis de válvula nativa es muy rara y generalmente se acompaña de daño en las cuerdas o velos de la válvula. Se han reportado varios casos de ruptura de músculo papilar por embolismos sépticos en el contexto de endocarditis (3,4,5). Sin embargo, en la búsqueda bibliográfica sólo hemos encontrado dos casos en los que se describe endocarditis aislada del músculo papilar sin lesión de los velos. Uno de ellos describe un paciente con hemocultivo positivo a *S. aureus*, cuadro clínico de embolización sistémica y una vegetación de 1 cm de diámetro en el músculo papilar postero-medial con velos mitrales normales y sin insuficiencia mitral; el paciente respondió adecuadamente a la terapia antibiótica con vancomicina y rifampicina y no requirió cirugía, de tal manera que no hay evidencia histológica del cuadro (5). Otro reporte

REPORTE DE CASO / CASE REPORT

menciona un paciente de 30 años con diagnóstico clínico de endocarditis (hemocultivos negativos), que fue sometido a cirugía por insuficiencia mitral severa debido a ruptura de músculo papilar, los hallazgos quirúrgicos mostraron vegetaciones de 2 a 3 mm en el músculo papilar antero-lateral con velos normales y la histopatología confirmó la presencia de fibrina y células inflamatorias en ausencia de necrosis isquémica (6).

En conclusión, la infección directa de los músculos papilares en ausencia de daño de los velos valvulares es muy rara; nuestro caso es el primero publicado con patología y cultivo positivos. Es por esto la importancia de este caso.

Declaración de financiamiento y conflicto de intereses:

Los autores no declaran financiamiento alguno ni conflictos de intereses.

Correspondencia:

Josías Ríos
Jr. Coronel Zegarra 700, Jesús Maria, Lima, Perú.
e-mail: jcrioso40@hotmail.com

REFERENCIAS BIBLIOGRÁFICAS

1. Baddour L, Wilson W, Bayer A, et al. Infective Endocarditis: Diagnosis, Antimicrobial Therapy, and Management of Complications. *Circulation*. 2005; 111: e394-e433.
2. Barbour D, Roberts W. Rupture of a Left Ventricular Papillary Muscle During Acute Myocardial Infarction: Analysis of 22 Necropsy Patients. *J Am Coll Cardiol*. 1986; 8:558-65
3. Najib M, Lee H, DeValeria P, Vinales K, Surapaneni P, Chaliki H. Anterolateral papillary muscle rupture: an unusual complication of septic coronary embolism. *Eur J Echocardiogr*. 2011; 12(2): E10.
4. Sugimoto T, Shimanuki T, Minowa T, et al: Nakamura C. A case report of infective endocarditis with total rupture of the posterior papillary muscle after aortic valve replacement. *Kyobu Geka*. 1998; 51:1120-1122.
5. Amono H, Kanazawa H, Nakazawa S, et al: Acute myocardial infarction with left ventricular free wall rupture and papillary muscle rupture caused by infectious endocarditis. *Kyobu Geka*. 2006; 59:193-196.
6. Badri M, Rizwan M, Khitri A, Gnall E, Bradley J. Isolated posteromedial papillary muscle endocarditis. *Eur Heart J*. 2012; 13(7): 630.
7. Nurkalem Z, Gorgulu S, Orhan A, Demirci D, Sargin M, Gumrukcu G. Papillary Muscle Rupture Secondary to Infective Endocarditis. *Echocardiography*. 2008; 25(8): 901-903.

Recibido: 20/12/2014
Aceptado: 30/03/2015