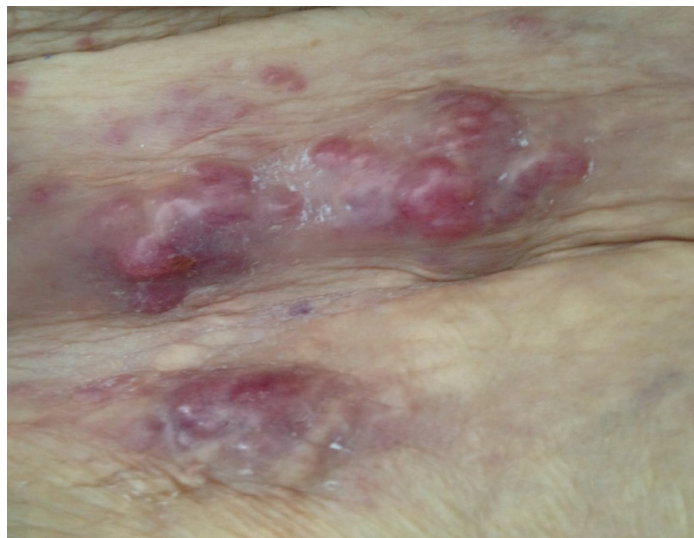


## Nódulos violáceos en abdomen

### Violet nodules in abdomen

Rebeca Fernández Regueiro <sup>1,a</sup>



Mujer de 80 años con antecedente de carcinoma de ovario con múltiples líneas de tratamiento quimioterápico suspendido por toxicidad hematológica y digestiva, actualmente en tratamiento paliativo. Remitida por deterioro general y por presentar lesiones cutáneas, nodulares violáceas de consistencia pétrea y adherida a planos profundos de reciente aparición. Se realizó biopsia de las lesiones que resultó compatible con metástasis cutáneas de carcinoma seroso de ovario. Las metástasis cutáneas de origen ovárico son infrecuentes y de mal pronóstico. Ocurren en 0,7-0,9% de los pacientes con cáncer. Se considera como un hallazgo raro y en fase evolucionada de la enfermedad aunque en algunos casos pueden constituir su forma de presentación, sobre todo en neoplasias de origen pulmonar, renal u ovárico. Pueden adoptar diferentes formas clínicas de presentación que obligan al diagnóstico diferencial con gran variedad de dermatosis.

A 80 years-old woman with an ovarian carcinoma. She had received many chemotherapy drugs, with haematological and digestive toxic effects, so she is in palliative treatment now. She consults a new skin disease: purple petreous nodules with adherence to deep tissues. A biopsy shows many serous ovarian carcinoma metastases. Skin metastasis in serous ovarian carcinoma is unusual; 0.7-0.9% of oncology patients have skin metastasis, as a sign of a poor prognostic. Sometimes they show an advance cancer but in many times they could be the first symptom of a neoplasm in lung, kidney or ovary. They had a lot of different clinical features, so the differential diagnosis with many dermatologic diseases is very important.

### Correspondencia:

Rebeca Fernandez

Correo electrónico: rfernandezregueiro@yahoo.es

<sup>1</sup> Hospital de Cabueñes de Gijón. Asturias, España.

<sup>a</sup> Doctora internista