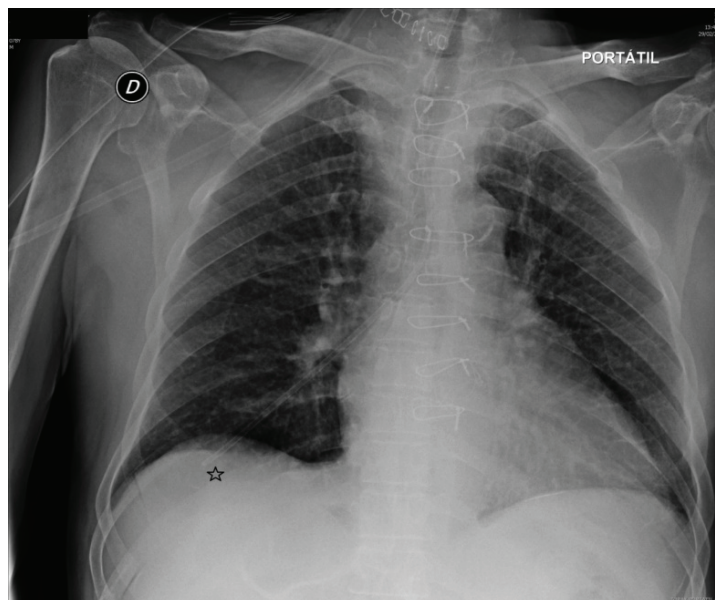


Sonda nasogástrica en árbol bronquial derecho

A nasogastric tube into the right bronchial tree

María Estrada Martínez^{1,a}



El sondaje nasogástrico es una técnica invasiva sencilla de realizar pero no exenta de complicaciones por lo que debe comprobarse siempre su situación real antes de su utilización. Con frecuencia, en situaciones de colocación incorrecta, tras realizar el control radiológico se comprueba que la sonda se encuentra bien en esófago o bien en duodeno siendo necesario únicamente retirar o introducirla unos centímetros. Se presenta el caso de un sondaje nasogástrico en paciente sedado donde se comprobó posteriormente la instalación errónea en árbol bronquial derecho.

A nasogastric tube insertion is an easy invasive technique but it is not exempt of complications, so we always must verificate its real placement before a use. The X-ray often shows the tube is into the esophagus or duodenum, so it is necessary to extract or introduce it only a few centimeters. We report the case of a nasogastric tube insertion in a patient under deep sedation, the X-ray verification shows us a wrong placement of the tube into the right bronchial tree.

Correspondencia:

María Estrada Martínez
C/Avelino González Mallada, 46-3ºIzq. CP: 33204
Gijón, Asturias. España
Correo electrónico: estradi_varius@hotmail.com

¹ Servicio de Anestesiología y Reanimación, Hospital Universitario Central de Asturias. Oviedo, España
^a Licenciada en Medicina, Médico Especialista en Medicina Familiar y Comunitaria