

# *Lutzomya verrucarum* un residente en la “quebrada verruga” aún presente

*Lutzomya verrucarum* a resident in the “quebrada verruga” still present

Sr. Editor:

La “quebrada verruga” localizada en el departamento de Lima, provincia de Huarochirí, distrito de Surco, caracterizada por su geografía accidentada, fue donde hace 145 años ocurrió el brote de la “Fiebre de la Oroya” la que provocó miles de muertes <sup>(1)</sup>. El agente etiológico causal de la enfermedad fue descubierto entre las escenas más ilustres de la investigación peruana y se le atribuye al médico investigador Alberto Barton y en honor a este fue nombrada *Bartonella bacilliformis* <sup>(2)</sup>. La enfermedad Bartonellosis, presenta tres fases: la aguda anemizante, la intercalar como asintomática y la eruptiva o crónica en la que se presentan verrugas <sup>(3)</sup>.

El agente causal de la bartonellosis es transmitido principalmente por la *Lutzomya verrucarum* que sale de su guarida entre 1 a 2 horas después de ocultarse el sol con la mayor tasa de picadura entre 8pm a 12pm <sup>(4)</sup>.

Esta carta tiene como objetivo reportar la captura ocasional e identificación de un ejemplar hembra de *L. verrucarum* en la “quebrada verruga” el día 1 de septiembre del año 2021 a las 8 pm aproximadamente en el patio de una vivienda del poblado de Arapampa, con ubicación UTM (norte):8685241 - (este):0337683, a una altura de 1818 msnm, siendo la temporada de captura una estación seca sin presencia de lluvias.

La captura del ejemplar se realizó en las condiciones climatológicas idóneas y horarias para la presencia y picadura de *L. verrucarum*, según un estudio previo <sup>(4)</sup>. La especie se clasificó por el entomólogo Edwin

Requena Zúñiga a través de la microdissección y el uso de las claves taxonómicas usando las espermateca de la *Lutzomyia*.

Aunque el hallazgo fue ocasional es de importancia académica y de salud Pública ya que, al presente, en la “quebrada verruga” no se reporta casos de “Fiebre de la Oroya” aunque si casos de leishmaniasis cutánea en los pobladores, en especial de Arapampa, contrastando con las colectas anteriores entre los años 2017 y 2018 que no se logró capturar ejemplares de *L. verrucarum* (figura 1) en la “quebrada verruga” a pesar de haber utilizado trampas de luz tipo CDC <sup>(5)</sup>.

El caso más reciente fue en el 2018 clasificado como leishmaniasis mucosa a nivel de la laringe en una mujer de 16 años residente del poblado de Arapampa que consta de 50 habitantes cuyos fundadores llegaron del anexo de San Antonio de Chinchina, distrito de San Andrés de Tupicocha de la provincia de Huarochirí, ubicado a 3606 msnm hace más de 62 años, donde no se ha reportado previamente casos de bartonellosis.

Aunque en el 2021 en la semana epidemiológica 11 se reportaron once casos confirmados de bartonellosis en la provincia de Huarochirí, donde pertenece el poblado, ningún caso se ha reportado en el poblado como tal <sup>(6)</sup>.

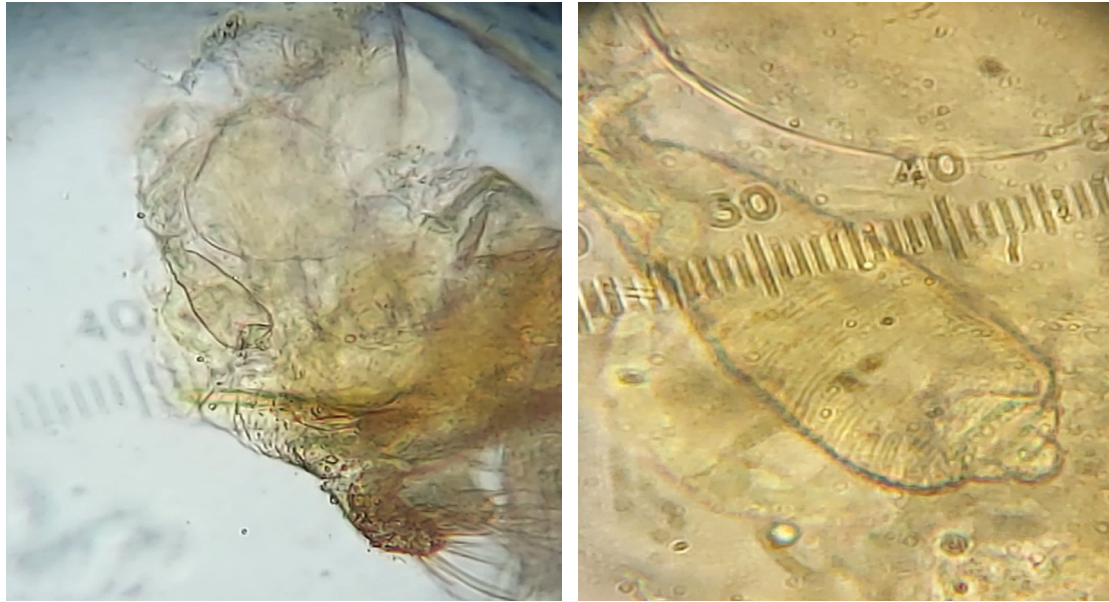
Por lo tanto, se concluye que la “quebrada verruga” sigue siendo una zona de riesgo para la adquisición de la bartonellosis por estar presente el vector, aunque en la actualidad no se reportan casos.

Jesús Rojas-Jaimes<sup>1,2,a</sup> 

<sup>1</sup> Facultad de Ciencias de la Salud, Universidad Privada del Norte. Lima-Perú

<sup>2</sup> Escuela de Medicina Humana, Universidad Científica del Sur. Lima-Perú

<sup>a</sup> Maestro en Ciencias Biológicas.



**Figura 1.** De izquierda a derecha se muestra la genitalia y la espermateca de una hembra de *Lutzomya verrucarum* identificada en nuestro caso.

### Correspondencia:

Jesus Rojas Jaimes

Correo electrónico: [jesus.rojas.jaimes@gmail.com](mailto:jesus.rojas.jaimes@gmail.com)

### REFERENCIAS BIBLIOGRÁFICAS

- Schultz M. A History of Bartonellosis (Carrión's Disease). *Am J Trop Med Hyg.* 1968; 17(4): 503-15. DOI: 10.4269/ajtmh.1968.17.503
- Ellis BA, Rotz LD, Leake JA, Samalvides F, Bernable J, Ventura G, et al. An outbreak of acute bartonellosis (Oroya fever) in the Urubamba región of Peru, 1998. *Am J Trop Med Hyg.* 1999; 61(2): 344-349. DOI: 10.4269/ajtmh.1999.61.344
- Maguiña C, Gotuzzo E. Bartonellosis: new and old. *Infect Dis Clin North Am.* 2000; 14: 1-22.
- Maldonado A. El escenario de la enfermedad de Carrión en el valle de Santa Eulalia y algunos datos sobre los Plebotomus que la transmiten. Lima: Academia Nacional de Medicina; 1932.
- Rojas-Jaimes J, Diaz-Tello A. La “quebrada verruga” después de 143 años del brote de bartonellosis en 1875. *An Fac med.* 2019; 80(2): 268-9. DOI: 10.15381/anales.802.1642
- Centro Nacional de Epidemiología. Casos de Leishmaniasis Cutánea SE.11. Lima: Centro Nacional de Epidemiología; 2021. (Citado el 09 de diciembre de 2021). Disponible en: <https://www.dge.gob.pe/portal/docs/vigilancia/cdistritos/2021/27/LEISHMANIASIS%20CUTANEA.pdf>

Recibido: 14/01/2022

Aceptado: 27/01/2022