



Invaginación Apendicular en preescolar: Reporte de un caso y revisión de la literatura

Appendicular invagination in a pre-school child; a case-report and literature review

Dyane De la Rosa-Campos^{1; 2,a} , Dimelsa Porras-Serna^{2,b} , Daniel Quispe-Gutierrez^{2,b} ,
Javier García-Siabala^{2,b} 

RESUMEN

La invaginación intestinal sucede cuando un segmento del intestino se introduce en otro. La presentación apendicular es menos común, afectando principalmente a lactantes. Frecuentemente, se comprueba durante el intraoperatorio. El tratamiento es la desinvaginación, seguido de la exéresis del apéndice. De no lograrse, se prefiere la resección amplia o una hemicolectomía derecha. Se presenta en caso de una niña de 4 años que acudió por dolor abdominal, hiporexia, vómitos y sensación de alza térmica; la ecografía mostró conglomeración de asas intestinales e imagen redondeada. En cirugía se encontró invaginación apendicular que compromete el ciego, se resecó la masa hasta el inicio del colon ascendente. Se realizó una ileostomía sin fístula mucosa; el estudio anatómico-patológico informó necrosis del apéndice cecal. Tres meses después se restituyó el tránsito intestinal. La Intususcepción apendicular tiene síntomas inespecíficos. En Perú, puede llegar a ser mortal. Una historia clínica detallada con evaluación minuciosa ofrece un acertado diagnóstico y un tratamiento oportuno.

PALABRAS CLAVE: Apéndice cecal, intususcepción, ileostomía.

SUMMARY

Intestinal invagination occurs when an intestinal segment is introduced into another segment. The appendicular presentation is less common and affects predominantly infants. The diagnosis is corroborated during the surgical intervention which consists of de-invagination followed by surgical removal of the appendix, if the latter is not possible then a wide resection or right hemicolectomy is indicated. We present the case of a 4-year-old girl who attended with a history of abdominal pain, anorexia, vomiting and fever; an abdominal ultrasound showed intestinal agglomeration and a rounded mass. The surgical findings included appendicular invagination that affected the cecum, the lesion was resected until the ascending colon. An ileostomy was performed, the anatomopathological findings indicated necrosis of the appendix. Three months later the normal intestinal transit was restored. Appendicular intussusception has non-specific symptoms and could be mortal in Peru. A detailed clinical history may help in diagnosing and offering proper treatment.

KEYWORDS: Cecal appendix, intussusception, ileostomy.

¹ Universidad San Martín de Porres, Lima - Perú.

² Departamento de Cirugía Pediátrica. Hospital Nacional Sergio E. Bernales. Lima, Perú.

^a Médico residente de Cirugía Pediátrica

^b Médico Cirujano Pediatra

REPORTE DE CASO / CASE REPORT

INTRODUCCIÓN

La invaginación es inusual, se define como el deslizamiento de un asa intestinal con pliegue mesentérico en la luz de una porción adyacente. Puede ser íleo-ileal, íleo-cólica, íleo-cecal, cólico-cólica y en menor frecuencia la íleo-apendicular. Esta última es muy poco frecuente apenas por encima del 0.1%. Según la clasificación de Mc Swain, existen cinco tipos: I: sólo compromiso de la punta apendicular, II: afecta la parte proximal del apéndice, III: empieza en la base apendicular, IV: es de forma retrógrada, V: invaginación completa en el ciego. La más frecuente es el tipo III. ⁽¹⁾

La sintomatología es variable, suele ser confundida con otras patologías quirúrgicas abdominales. La presencia de sangre en las heces es el signo más frecuente, tiene un bajo índice de sospecha, por lo que en la mayoría de las veces su diagnóstico es intraoperatorio. ⁽²⁾

El tratamiento más empleado es la desinvaginación, seguido de la exéresis del apéndice. De no lograrse, se prefiere la resección de la base apendicular con rafia de ciego. En caso de sospecha de tumor apendicular, será necesaria una extracción amplia o una hemicolectomía derecha. ⁽³⁾

La justificación del estudio recae en que, al ser poco frecuente, tener síntomas inespecíficos y muchas de las veces ser diagnosticada durante el acto quirúrgico. Su presencia podría generar injuria, necrosis, perforación intestinal y sepsis generalizada, si no es tratada a tiempo. En países como Perú, donde hay zonas con insumos y recursos limitados, puede llegar a severo e incluso mortal.

El objetivo fue presentar el caso de una paciente preescolar con invaginación apendicular.

PRESENTACIÓN DEL CASO

Mujer de 4 años. Preescolar. Con hospitalizaciones previas por bronconeumonía e infección de tracto urinario. Cuatro días antes de su ingreso presentó dolor abdominal, hiporexia, vómitos de contenido alimentario y sensación distérmica. En su domicilio recibió simeticona.

A su llegada a emergencia fue evaluada por el servicio de Pediatría, siendo tratada como un cuadro de constipación recibiendo enema evacuante en dos oportunidades, por la persistencia e incremento del dolor fue evaluada por Cirugía Pediátrica.

Al examen físico la paciente se mostró poco colaboradora, el abdomen; era globuloso, los ruidos hidroaéreos estaban disminuidos, había dolor y resistencia a la palpación de cuadrante inferior derecho, e impresionaba palparse una masa de aproximadamente 6cm en fosa iliaca derecha.

El hemograma reveló leucocitos 12 900/mm³, neutrófilos 73,5 %, hemoglobina de 11,5 g/dl, hematocrito 33,9%, plaquetas 425 000/mm³.

Ante la sospecha de un plastrón apendicular se realizó una ecografía abdominal la que mostró, conglomeración de asas intestinales e imagen redondeada, con rodete externo hipoecogénico y centro hiperecogénico (figura 1). La radiografía de abdomen mostró imágenes en vidrio esmerilado en asas intestinales, velamiento en el cuadrante inferior derecho, no niveles hidroaéreos, ni neumoperitoneo (figura 2).

El abordaje quirúrgico fue por laparotomía exploratoria, encontrando los siguientes hallazgos: Apéndice cecal necrosado, hacia la base se observó una invaginación del segmento proximal apendicular con apariencia de masa, secreción purulenta franca aproximadamente 250 ml en fondo de saco de Douglas y coprolito libre en cavidad. Debido al hallazgo, se decidió realizar resección de la masa cecal desde 1 cm del íleon terminal a nivel de la válvula ileocecal hasta el inicio del colon ascendente, se realizó ileostomía sin fistula mucosa. El informe de anatomía patológica de la pieza operatoria fue: *“Base de ciego que mide 7 x 6cm, cubierta por fibrina. Estructura apendicular necrótica que mide 4 x 1.6cm, rodeado y envuelto por mesoapendicular”* (figura 3). *A la microscopía: “Infiltrado inflamatorio polimorfonuclear, necrosis de mucosa y depósitos de fibrina, que va desde base del ciego hasta segmento distal apendicular”*.

Luego de 3 meses se hizo la restitución de tránsito intestinal con anastomosis latero lateral ileo-colónica, sin ninguna complicación postquirúrgica.

REPORTE DE CASO / CASE REPORT

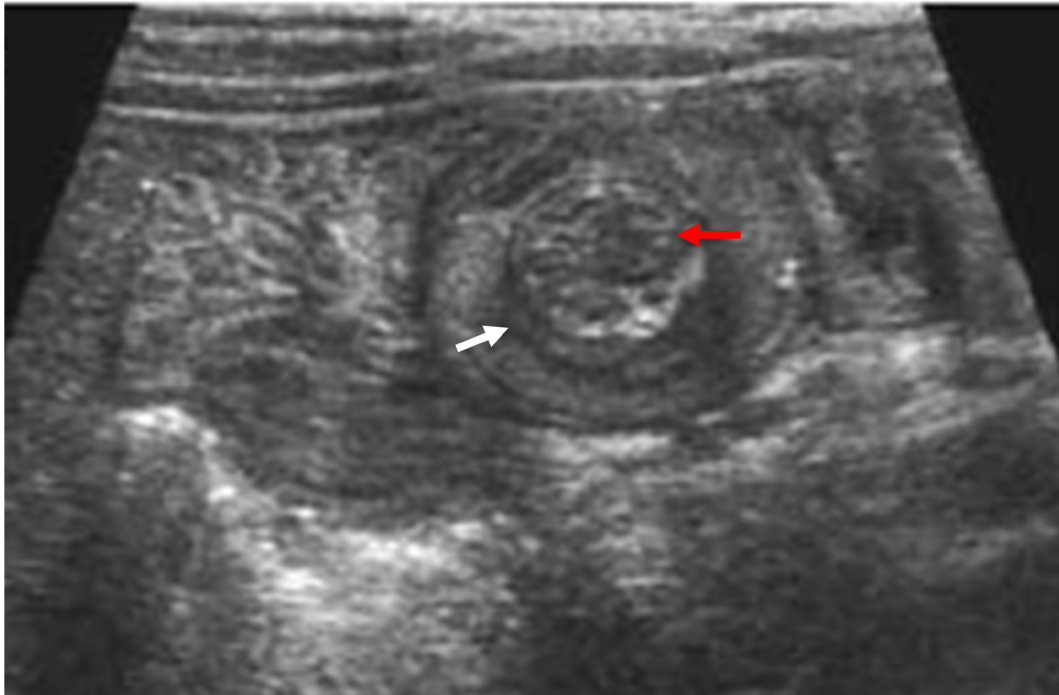


Figura 1. Ecografía de abdomen. Muestra conglomeración de asas intestinales e imagen redondeada, con rodete externo hipocogénico (flecha blanca) y centro hiperecogénico (flecha roja).

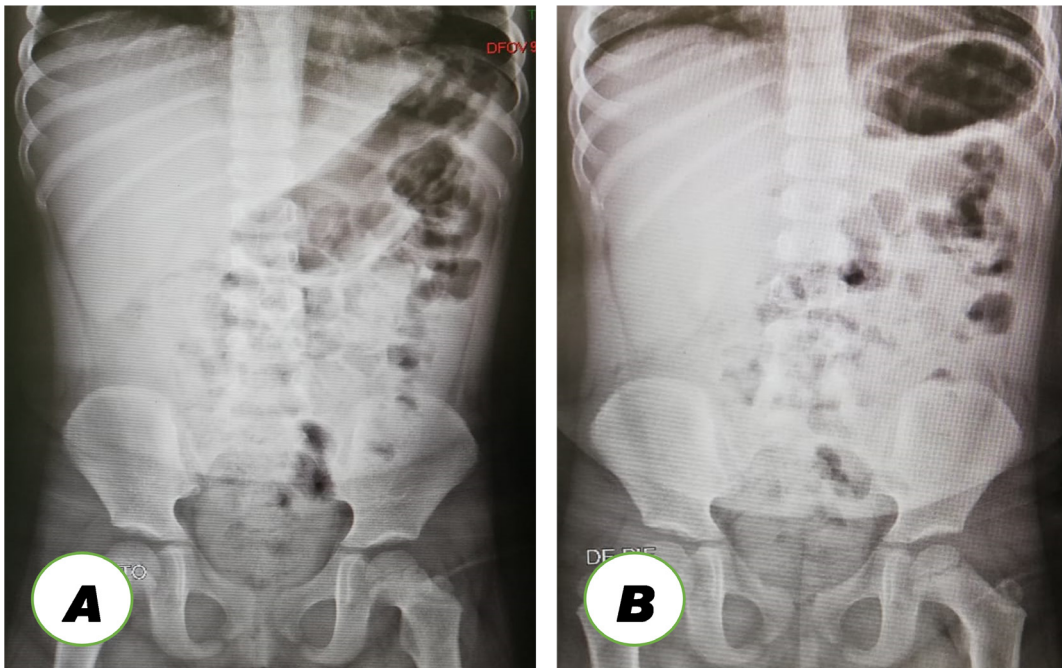


Figura 2. Radiografía de Abdomen. (A) Incidencia decúbito supino (B) Incidencia de Pie. Se evidencia imágenes en vidrio esmerilado en asas intestinales, velamiento del cuadrante inferior derecho, no niveles hidroaéreos, ni neumoperitoneo.

REPORTE DE CASO / CASE REPORT

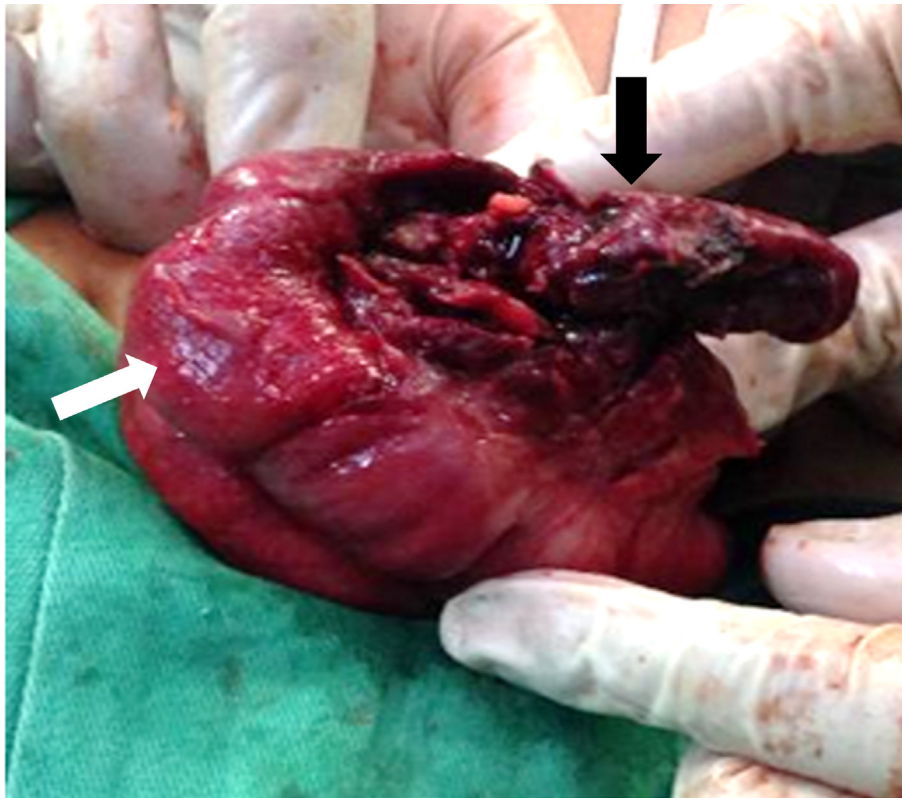


Figura 3. Pieza Operatoria. Base de ciego (flecha blanca) que mide 7 x 6 cm. estructura apendicular necrótica (flecha negra) que mide 4 x 1,6 cm, rodeado y envuelto por mesoapendicular.

DISCUSIÓN

La invaginación intestinal se produce cuando un segmento de intestino se introduce en otro. Dentro de las invaginaciones intestinales, la apendicular es una de las menos frecuentes, y que es observado principalmente en lactantes. Se reporta una baja incidencia, por lo general se relaciona con apendicitis aguda. Existe reportes donde se asocia a malformaciones como duplicación apendicular. La presentación clínica, es muy variable. La hematoquecia o melena puede estar presente y tener mayor mortalidad si no se indica un manejo oportuno. ⁽³⁾

El diagnóstico no siempre está en los estudios de imágenes, muchas veces no se logra evidenciar hallazgos significativos ⁽⁴⁾. En la ecografía efectuada la imagen en rodete generó que se pensara en esta posibilidad diagnóstica. Sin embargo, el diagnóstico suele ser intraoperatorio. El estudio histopatológico revela en la mayoría de los casos un proceso inflamatorio apendicular, que va desde un engrosamiento de la base hasta la perforación. ⁽⁵⁾

El tratamiento más empleado es la desinvaginación, seguido de la exéresis del apéndice, en ocasiones se puede encontrar una masa apendicular. Si la masa es cecal, se prefiere la erradicación de la base apendicular con cierre del defecto del ciego. De no lograrse, se puede realizar una ileostomía con posterior anastomosis a colon. Si hay sospecha de tumor apendicular, será necesaria una extracción amplia o una hemicolectomía derecha ⁽⁶⁾. En el caso presentado se realizó la ileostomía sin fístula mucosa, con una evolución post operatoria sin intercurencia y posteriormente anastomosis ileo-colónica sin mayor complicación.

En conclusión, el diagnóstico precoz y tratamiento oportuno permitieron disminuir la morbimortalidad. Es por ello por lo que esta patología apendicular debe ser considerada dentro del diagnóstico diferencial en el síndrome de fosa iliaca derecha por los cirujanos pediatras.

REPORTE DE CASO / CASE REPORT

Agradecimientos:

A todo el personal del Servicio de cirugía pediátrica del Hospital Nacional Sergio Bernales.

Declaración de financiamiento y conflictos de intereses:

El reporte fue financiado por los autores. Todos los autores declaran no tener conflicto de interés.

Contribución de autoría:

DRC: Concepción y diseño del artículo, análisis e interpretación de datos, redacción del artículo y aprobación de la versión final. **DPS:** Recolección de resultado, redacción del artículo y aprobación de la versión final. **DQG, JGS:** Redacción del artículo, revisión crítica del artículo y aprobación de la versión final.

Correspondencia:

Dyanne Nellybeth De la Rosa Campos
Dirección: Mz. F Lot. 8 Chacra Cerro - Comas. Lima-Perú.
Teléfono celular: (+51) 1 9729 – 77658
Correo electrónico: delarosa.dyanne27@gmail.com

REFERENCIAS BIBLIOGRÁFICAS

1. Iqbal C, Kamath A, Zietlow S. Appendiceal Intussusception Masquerading as an Ileocolic Intussusception. *J Gastrointest Surg.* 2012; 16: 1076–1077.
2. Sagarra Cebolla E, et al. Intususcepción ileocólica por mucocele apendicular. *Cir Esp.* 2017. <http://dx.doi.org/10.1016/j.ciresp.2017.07.00>
3. Marshall A, Issar N, Blakely M. Appendiceal duplication in children presenting as an appendiceal tumor and as recurrent intussusception. *J Pediatr Surg.* 2013; 48: 9-12.
4. Edwards E, Pigg N, Courtier J, et al. Intussusception: past, present and future. *Pediatr Radiol.* 2017; 47(9):1101-1108.
5. Chaar C, Waxelman B, Zuckerman K, and cold. Intussusception of the appendix: A comprehensive review of the literature. *Am J Surg.* 2009; 198:122-128.
6. Kegelaers B, Storms P, Eyckens A, and cold. Intussusception of vermiform appendix. A case report and review of the literature. *Acta Chir Belg.* 1996; 96(6):287-90.

Recibido: 09/11/22

Aceptado: 09/03/23