

Enfermedad de Moyamoya: reporte de un caso.

Moyamoya disease: A case report.

Jorge A. Ramírez-Quiñones^{1,a}, Danny M. Barrientos-Imán^{1,a}, Pilar Calle-La Rosa^{1,a}, Rosa L. Ecos-Quispe^{1,a}, María E. Novoa-Mosquera^{1,a}, Ana M. Valencia-Chávez^{1,a}, Carlos Abanto-Argomedo^{1,a}.

RESUMEN

La enfermedad de Moyamoya es una patología caracterizada por la estenosis progresiva de la arteria carótida interna y sus ramas principales. Es de etiología desconocida, tiene como forma de presentación a la enfermedad cerebrovascular isquémica o hemorrágica, siendo la primera más frecuente, y afecta en mayor proporción a niños y adultos jóvenes constituyendo un reto diagnóstico. Su presencia se confirma mediante la angiografía por sustracción digital (ASD) y el manejo es médico y/o quirúrgico, siendo el último el que se asocia a un mejor pronóstico. Comunicamos el caso de un paciente peruano de ascendencia japonesa, sin factores de riesgo, con una hemorragia intracraneal cuyo diagnóstico final fue enfermedad de Moyamoya.

PALABRAS CLAVE: Enfermedad de Moyamoya, enfermedades arteriales cerebrales, hemorragia cerebral (fuente: DeCS BIREME).

SUMMARY

Moyamoya disease is characterized by progressive stenosis of the internal carotid artery and its main branches. The cause of the disease is unknown, ischemic or hemorrhagic stroke are the main manifestations (the former is more common) that disproportionately affect children and young adults, and is consider a diagnostic challenge. Its presence is confirmed by digital subtraction angiography (DSA) and the management may be medical or surgical, being the latter associated with a better prognosis. We report the case of a Peruvian male of Japanese ancestry without risk factors, with an intracranial hemorrhage who was finally diagnosed with Moyamoya disease.

KEYWORDS: Moyamoya disease, cerebral arterial diseases, cerebral hemorrhage (Source MESH NLM).

INTRODUCCIÓN

La enfermedad de Moyamoya (EMM) es una enfermedad de etiología desconocida, que afecta con mayor frecuencia a niños y adultos menores de 50 años y que, de forma común, se presenta como una enfermedad cerebrovascular isquémica o hemorrágica (1). Se caracteriza por la estenosis progresiva de la porción terminal de la arteria carótida interna y sus ramas proximales de forma bilateral (2). El diagnóstico se confirma mediante la angiografía por sustracción digital (ASD) y en el tratamiento puede ser médico y/o quirúrgico, siendo el último el que se

asocia a un mejor pronóstico(3). Comunicamos el caso de un paciente peruano de ascendencia japonesa con una hemorragia intracraneal cuyo diagnóstico final fue EMM.

Reporte de caso

Paciente varón de 25 años de edad, natural y procedente de Lima, de ascendencia japonesa, sin enfermedades previas ni antecedente familiar de enfermedad neurológica. Familiar refirió que 6 días antes del ingreso acudió a reunión social donde consumió licor y permaneció incomunicado durante

¹ Departamento de Investigación, Docencia y Atención Especializada en Enfermedades Neurovasculares y Metabólicas, Instituto Nacional de Ciencias Neurológicas. Lima, Perú.

^a Médico Neurólogo.

los dos días posteriores momento en el que fue encontrado desorientado, confuso, con respuestas incoherentes, irritable, con dificultad para la marcha y limitación para dirigir la mirada hacia arriba. Fue llevado a centro hospitalario y diagnosticado de una probable intoxicación farmacológica y, 2 días después tras persistencia de sintomatología, fue evaluado por neurología donde se recomendó consulta por psiquiatría por cuadro psicótico. Dos días después y tras el empeoramiento de los síntomas se decidió hospitalización. Al examen físico general no se encontraron hallazgos contributarios. En el examen neurológico: paciente despierto, orientado en persona, desorientado en tiempo y espacio, irritable,

con hemiparesia izquierda 4/5 directa proporcional, hipotónica y normorrefléxica, signo de Babinski presente en el lado izquierdo, hipoestesia superficial izquierda, parálisis de la mirada conjugada vertical, no ataxia, no signos cerebelosos, no alteración de nervios craneales, no signos meníngeos, lenguaje conservado. Puntaje NIHSS al ingreso: 4.

El hematocrito, la hemoglobina, la fórmula leucocitaria, el recuento plaquetario, el perfil de coagulación, la glucosa, la función hepática y renal, el perfil lipídico, los electrolitos y el perfil tiroideo fueron normales. Las pruebas serológicas para sífilis y HIV fueron negativas. Perfil de trombofilias

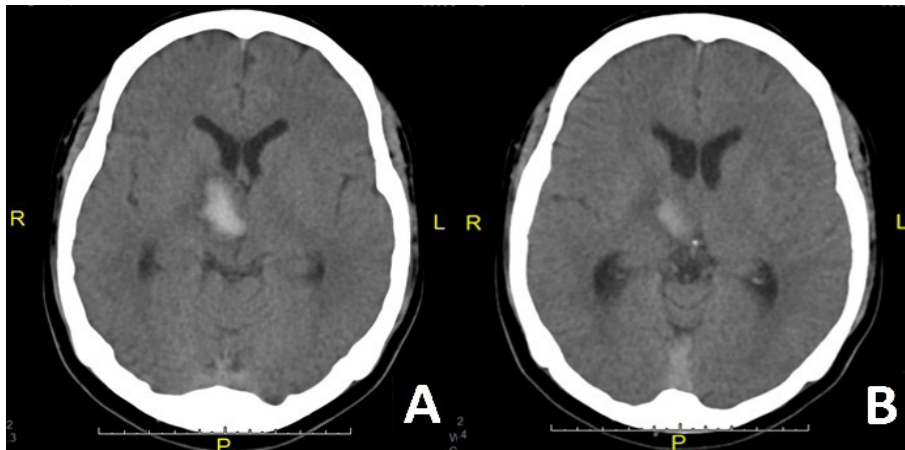


Figura 1. (A) TEM cerebral sin contraste en corte axial que muestra área hiperdensa en región talámica derecha con extensión hacia la región mesencefálica rostral, la cápsula interna y el núcleo lenticular del mismo lado. (B) Corte superior del mismo estudio que muestra compromiso talámico derecho.

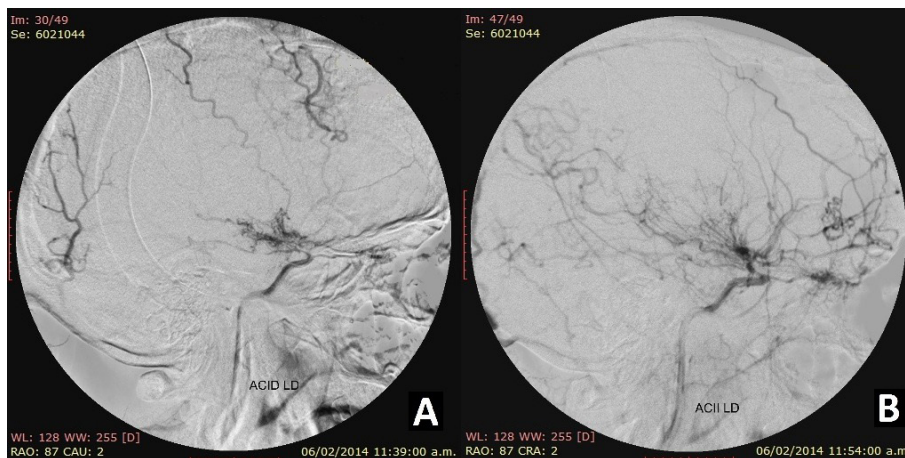


Figura 2. (A) ASD en vista lateral de la ACI derecha que muestra marcada estenosis de la ACI, ausencia de ACA y ACM ipsilateral y un escaso patrón Moyamoya de las colaterales (estadio 5 de la clasificación de Suzuki y Takaku). (B) ASD en vista lateral de la ACI izquierda con estenosis moderada de ACI, ACA y ACM ipsilaterales, prominencia de la arteria oftálmica y formación de colaterales hacia el territorio de la ACA (estadio 4 de la clasificación de Suzuki y Takaku).

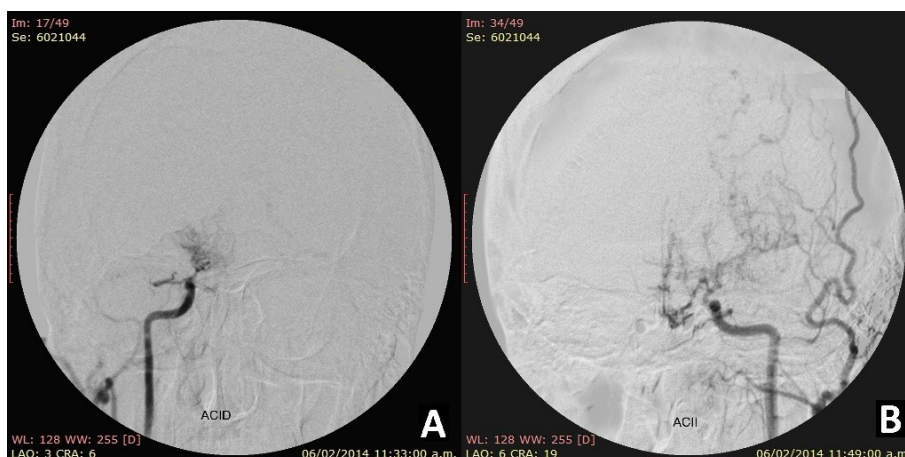


Figura 3. (A) ASD en vista frontal de la ACI derecha que muestra estenosis severa de la porción terminal de la ACI, ausencia de ACA y ACM ipsilaterales y escaso patrón Moyamoya de colaterales. (B) ASD en vista frontal de la ACI izquierda con estenosis severa de ACI, ACA y ACM ipsilaterales y prominencia de ACE y sus ramas.

negativo. Radiografía de tórax sin anomalías. La tomografía espiral multicorte (TEM) cerebral sin contraste mostró un área hiperdensa compatible con hemorragia en la región correspondiente al tálamo derecho con extensión hacia el brazo posterior de la cápsula interna y la región rostral del mesencéfalo del mismo lado (Figura 1). El estudio de doppler transcraneal (DTC) evidenció ausencia de flujo en arteria cerebral media (ACM) y en la arteria cerebral anterior (ACA) del lado derecho e inversión de flujo en la ACM izquierda con velocidad de flujo normal en la ACA del mismo lado. La ASD mostró marcada estenosis de la porción terminal de la arteria carótida interna (ACI), de la ACM y la ACA de forma bilateral a predominio derecho con la formación de numerosas ramas colaterales y una prominencia de las arterias oftálmicas, arterias carótidas externas (ACE) y sus ramas (Figuras 2 y 3). El territorio vertebro-basilar no mostró alteraciones. Se diagnosticó Enfermedad de Moyamoya. Durante el seguimiento el paciente presentó una evolución clínica y radiológica favorable, obteniendo a los tres meses un puntaje de NIHSS de 1, un puntaje en la escala modificada de Rankin (mRS) de 1 y una desaparición de la hemorragia por TEM. Hasta el año de seguimiento no hubo recurrencia de enfermedad cerebrovascular ni se realizó terapia de revascularización.

DISCUSIÓN

La EMM es una enfermedad caracterizada por una estenosis progresiva bilateral de la porción terminal de la ACI y sus ramas proximales con la

consiguiente formación de una red arterial anormal de las arterias que forman el polígono de Willis(1,2,4). El término proviene de la apariencia similar al “humo de cigarro en el aire” (Moyamoya en japonés) de las arterias colaterales observadas por angiografía que se forman de forma progresiva en el transcurso de la enfermedad(2). Cuando se encuentra asociada a otra condición patológica se denomina Síndrome de Moyamoya.

Aunque fue descrita inicialmente en pacientes asiáticos, la EMM es una enfermedad infrecuente que afecta a personas de cualquier etnia. Estudios han mostrado en Asia una incidencia anual de 2 casos/10⁵ habitantes(5), y en Norteamérica una incidencia anual de 0,086 casos/10⁵ habitantes(6). Afecta más a mujeres que a hombres en una proporción de 2:1(7), y se han reportado dos picos de incidencia: niños a los 5 años y adultos entre 40 y 50 años. Además, la enfermedad es mucho menos frecuente en hispanos comparado con otras razas(6). Según nuestra búsqueda bibliográfica, este es el tercer reporte peruano de pacientes con EMM (el primero compuesto por tres casos y el segundo por un caso)(8,9).

La EMM es una enfermedad de etiología desconocida, aunque se considera que es producto de la compleja interacción de factores genéticos y ambientales. Se han identificado locus específicos relacionados con la enfermedad como el 3p24-p26, 6q25, 8q23, y el 17q25 e inclusive se ha descrito un patrón de herencia autosómica dominante de penetrancia incompleta en familias japonesas(10).

Recientemente se ha identificado el gen *RNF213* como un gen de susceptibilidad que está presente en el 95% de pacientes con EMM familiar y en el 79% de casos esporádicos (11). Por otra parte, diversos reportes de pacientes con EMM han mostrado niveles elevados en suero y/o líquido cefalorraquídeo de factores de crecimiento como el factor de crecimiento de fibroblastos, el factor de crecimiento transformante beta (TGF- β 1), el factor de crecimiento de hepatocitos, etc.; y otros péptidos como las metaloproteinasas de la matriz (MMP-9), las moléculas de adhesión intracelular y el factor inducible por hipoxia 1 α (12,13), los cuales contribuirían con el desarrollo de las alteraciones histológicas propias de la enfermedad (14). En nuestro paciente no se realizó ni el análisis genético ni la detección de los biomarcadores debido a que en su mayoría no están disponibles en el país.

Existen una serie de condiciones patológicas asociadas al síndrome de Moyamoya, entre las más frecuentes destacan la radioterapia previa en cabeza y cuello, desórdenes genéticos como la trisomía 21 y la neurofibromatosis tipo 1, hemangiomas faciales grandes, hemoglobinopatías como la anemia de células falciformes, desórdenes autoinmunes como la enfermedad de Graves y otras menos frecuentes(3). En nuestro caso luego de la historia clínica, el examen físico y las pruebas de apoyo al diagnóstico no se identificó ninguna condición patológica asociada, por lo que fue catalogado como EMM.

En la EMM, el compromiso inicialmente se produce en la parte distal de la ACI y con frecuencia afecta las porciones proximales de la ACM y la ACA. Histológicamente en la pared arterial se produce una hiperplasia de la íntima, adelgazamiento de la media y trombosis intraluminal; sin cambios arterioescleróticos. La íntima engrosada incluye células musculares lisas que han migrado desde la capa media y en dicha capa predomina la pérdida de las células musculares lisas con ondulación de la lámina elástica interna (15). Las colaterales son arterias perforantes dilatadas (que pueden ser las pre-existentes o nuevas arterias) que, debido al daño producido por el flujo incrementado, presentan cambios en su pared como una fragmentación de la lámina elástica interna, una capa media adelgazada o la presencia de microaneurismas; cambios que contribuyen a su fragilidad y posibilidad de ruptura con la producción de hemorragias. Además, otras alteraciones como la trombosis intraluminal contribuyen a la aparición de fenómenos isquémicos (1).

Los pacientes con EMM presentan signos y síntomas secundarios a la alteración del flujo sanguíneo en las ACI y sus ramas. Las formas de presentación de la EMM pueden ser clasificadas en dos grupos: 1) Daño isquémico que abarca a los accidentes isquémicos transitorios (AIT), al infarto cerebral y las crisis epilépticas y 2) Alteraciones producidas por los mecanismos compensatorios que incluyen a la hemorragia por ruptura de las arterias colaterales frágiles, aneurismas relacionados al flujo o cefalea crónica producida por las colaterales transdurales dilatadas(3). Existen formas de presentación menos frecuentes como movimientos involuntarios (corea) y deterioro cognitivo (16).

A nivel mundial la forma de presentación más común (50-75% de casos) es como un accidente cerebrovascular isquémico (AIT o infarto cerebral) tanto en niños como en adultos(1). La presentación hemorrágica tiene variaciones geográficas, siendo más frecuente en adultos asiáticos comparado con otras etnias. En nuestro caso la EMM se presentó como una hemorragia intraparenquimal de localización talámica derecha con extensión hacia la cápsula interna y la región rostral del mesencéfalo detectada por TEM cerebral, hallazgo que corresponde con la literatura, la cual menciona que la hemorragia intraparenquimal es más común que sus formas intraventricular o subaracnoidea en pacientes con EMM y que las localizaciones intraparenquimales más frecuentes son los núcleos de la base, el lóbulo temporal medial y el tálamo(1,3). Entre las causas posibles de la hemorragia en pacientes con EMM destacan la ruptura de alguna de las colaterales frágiles y/o de algún aneurisma formado por las alteraciones en el flujo cerebral (zonas de altas y bajas presiones que se forman durante la enfermedad). Los sitios más comunes de formación de estos aneurismas son en la parte terminal de la arteria basilar y en la arteria comunicante posterior. La ubicación de la hemorragia en nuestro caso planteó el diagnóstico diferencial con la hemorragia hipertensiva y la asociada a una malformación arterio-venosa, la primera descartada por ausencia de antecedente de hipertensión arterial y por ausencia de hallazgos compatibles en el electrocardiograma y el ecocardiograma transtorácico.

Los datos obtenidos en la anamnesis y los hallazgos en el examen físico en nuestro caso corresponden con la afectación de las regiones paramediana y anterior (polar) del tálamo con afectación de otras estructuras cercanas (cápsula interna). El compromiso leve de

la fuerza y la sensibilidad superficial con rápida recuperación, el compromiso del estado de conciencia, la desorientación y las alteraciones de la conducta (incluidos periodos cíclicos de psicosis) han sido descritos en lesiones paramedianas talámicas tanto isquémicas como hemorrágicas (17). La extensión hacia la región rostral del mesencéfalo explica la parálisis de la mirada conjugada vertical por afectación de estructuras como el núcleo intersticial rostral del fascículo longitudinal medial, el núcleo intersticial de Cajal, la comisura posterior y las conexiones existentes entre ellas.

Para el diagnóstico se han utilizado diversas pruebas que evalúan la vasculatura cerebral como la angiotomografía y la angiorresonancia con buenos resultados. Sin embargo, la ASD es el “gold standard” en el diagnóstico de la EMM. Esta detecta la estenosis de la porción terminal de la ACI y sus ramas proximales así como también la formación de la red de colaterales (3). La ASD en nuestro caso fue solicitada como parte del estudio de hemorragia intracraneal en un paciente joven y evidenció una marcada disminución del calibre de dichas arterias de forma bilateral, la formación de una red de numerosas colaterales y la prominencia de ambas ACE y sus ramas. Según Susuki y Takaku, la progresión de la EMM se clasifica en seis estadios (del 1 al 6) tomando como parámetros la estenosis de la ACI, la dilatación o estrechez de la ACM y la ACA, el grado de colateralización y la participación de la ACE y sus ramas (2,18). En nuestro caso según dicha clasificación, los hallazgos en la ACI derecha correspondieron a un estadio 5 y aquellos en la ACI izquierda correspondieron a un estadio 4.

Existen otros estudios que evalúan de forma directa o indirecta el flujo sanguíneo cerebral como el DTC, la tomografía por emisión de positrones (PET) o la tomografía por emisión de fotón simple (SPECT) (3). Estos pueden formar parte del protocolo diagnóstico de EMM y contribuyen en la decisión terapéutica. En nuestro paciente, la ausencia de flujo por DTC en ACM y ACA derecha se justificó por la oclusión de la porción terminal de la ACI derecha en la ASD y la consiguiente ausencia de estas arterias. En la ACM izquierda el flujo retrógrado se interpretó como el flujo proveniente de las ramas colaterales.

No existe una terapia capaz de detener la progresión o revertir los cambios arteriales producidos en los pacientes con EMM. El tratamiento está destinado a aliviar la sintomatología y a prevenir la recurrencia de accidentes cerebrovasculares y limitar

el deterioro cognitivo (16). Existen medidas médicas y quirúrgicas. Entre las primeras se recomienda el uso de agentes antiplaquetarios excepto en aquellos pacientes que se presentan con una hemorragia intracraneal. También se deben evitar periodos de deshidratación, la hiperventilación, y en aquellos pacientes cuya presentación sea con migraña se deben usar fármacos como el topiramato y no se recomienda el uso de anti inflamatorios no esteroideos (19). La medida quirúrgica más importante en estos pacientes es la revascularización (ya sea directa, indirecta o combinada) cuyo objetivo general es mejorar el flujo sanguíneo cerebral (20). Diversos estudios han mostrado que la revascularización en los pacientes con EMM produce una disminución en la tasa de recurrencia de accidentes cerebrovasculares (isquémicos y hemorrágicos), reducción de la sintomatología (por ejemplo: cefalea), mejoría del estado clínico funcional e incluso una mejoría de las alteraciones cognitivas, con un adecuado perfil de seguridad (21-24) motivo por el cual es una medida recomendada por la Academia Americana del Corazón (AHA por sus siglas en inglés) (25). Además Liuet al reportaron que la terapia de revascularización tiene un impacto positivo en la prevención de resangrado en aquellos pacientes con presentación hemorrágica (26). Nuestro caso tiene indicación de terapia de revascularización la cual no ha sido realizada al momento por problemas logísticos y económicos. No ha habido recurrencia de enfermedad cerebrovascular (isquémica ni hemorrágica) hasta el año de seguimiento.

Se recomienda sospechar la EMM en niños o adultos menores de 50 años con enfermedad cerebrovascular (AIT, infarto cerebral o hemorragia intracraneal) sin factores de riesgo y con historia previa de episodios de déficit neurológico focal. Es importante establecer de forma rápida el diagnóstico debido a que las medidas terapéuticas tanto médicas como quirúrgicas se asocian a un mejor pronóstico.

Correspondencia

Jorge Alonso Ramírez Quiñones.
Instituto Nacional de Ciencias Neurológicas.
Jr. Ancash 1271 Lima 1, Perú.
Teléfono: 5114117700 – Anexo 365
Correo electrónico: alonsor45@hotmail.com

REFERENCIAS BIBLIOGRÁFICAS

1. Scott RM, Smith ER. Moyamoya disease and moyamoya syndrome. *N Engl J Med.* 2009; 360(12):1226-37.

2. Suzuki J, Takaku A. Cerebrovascular «moyamoya» disease. Disease showing abnormal net-like vessels in base of brain. *Arch Neurol*. 1969;20(3):288-99.
3. Smith ER, Scott RM. Moyamoya: epidemiology, presentation, and diagnosis. *Neurosurg Clin N Am*. 2010;21(3):543-51.
4. Research Committee on the Pathology and Treatment of Spontaneous Occlusion of the Circle of Willis, Health Labour Sciences Research Grant for Research on Measures for Intractable Diseases. Guidelines for diagnosis and treatment of moyamoya disease (spontaneous occlusion of the circle of Willis). *Neurol Med Chir (Tokyo)*. 2012; 52(5): 245-66.
5. Ahn IM, Park D-H, Hann HJ, Kim KH, Kim HJ, Ahn HS. Incidence, prevalence, and survival of moyamoya disease in Korea: a nationwide, population-based study. *Stroke*. 2014; 45(4):1090-5.
6. Uchino K, Johnston SC, Becker KJ, Tirschwell DL. Moyamoya disease in Washington State and California. *Neurology*. 2005;65(6):956-8.
7. Baba T, Houkin K, Kuroda S. Novel epidemiological features of moyamoya disease. *J NeurolNeurosurgPsychiatry*. 2008;79(8):900-4.
8. Rosell A, Rocca F. U, Giraldo Q. E. Enfermedad de moyamoya en el Perú. *Rev Cuerpo Méd*. 1994;14(2):38-43.
9. Villafuerte M, Vélez M, Flores M, Torres L. Un caso de enfermedad de Moya Moya con movimientos coreicos. *RevPeruNeurol*. 2012;12(1):21-5.
10. Mineharu Y, Takenaka K, Yamakawa H, Inoue K, Ikeda H, Kikuta K-I, et al. Inheritance pattern of familial moyamoya disease: autosomal dominant mode and genomic imprinting. *J NeurolNeurosurg Psychiatry*. 2006;77(9):1025-9.
11. Liu W, Morito D, Takashima S, Mineharu Y, Kobayashi H, Hitomi T, et al. Identification of RNF213 as a susceptibility gene for moyamoya disease and its possible role in vascular development. *PloSOne*. 2011; 6(7):e22542.
12. Takagi Y, Kikuta K-I, Nozaki K, Fujimoto M, Hayashi J, Imamura H, et al. Expression of hypoxia-inducing factor-1 alpha and endoglin in intimal hyperplasia of the middle cerebral artery of patients with Moyamoya disease. *Neurosurgery*. 2007;60(2):338-45.
13. Nanba R, Kuroda S, Ishikawa T, Houkin K, Iwasaki Y. Increased expression of hepatocyte growth factor in cerebrospinal fluid and intracranial artery in moyamoya disease. *Stroke*. 2004; 35(12):2837-42.
14. Fujimura M, Sonobe S, Nishijima Y, Niizuma K, Sakata H, Kure S, et al. Genetics and Biomarkers of Moyamoya Disease: Significance of RNF213 as a Susceptibility Gene. *J Stroke*. 2014;16(2):65-72.
15. Yamashita M, Oka K, Tanaka K. Histopathology of the brain vascular network in moyamoya disease. *Stroke*. 1983;14(1):50-8.
16. Kronenburg A, Braun KPJ, van der Zwan A, Klijn CJM. Recent advances in moyamoya disease: pathophysiology and treatment. *Curr Neurol Neurosci Rep*. 2014;14(1):423.
17. Carrera E, Bogousslavsky J. The thalamus and behavior: effects of anatomically distinct strokes. *Neurology*. 2006;66(12):1817-23.
18. Suzuki J, Kodama N. Moyamoya disease-a review. *Stroke*. 1983; 14(1):104-9.
19. Smith ER. Moyamoya arteriopathy. *Curr Treat Options Neurol*. 2012;14(6):549-56.
20. Pandey P, Steinberg GK. Neurosurgical advances in the treatment of moyamoya disease. *Stroke*. 2011;42(11): 3304-10.
21. Guzman R, Lee M, Achrol A, Bell-Stephens T, Kelly M, Do HM, et al. Clinical outcome after 450 revascularization procedures for moyamoya disease. *J Neurosurg*. 2009;111(5):927-35.
22. Lee JY, Phi JH, Wang K-C, Cho B-K, Shin M-S, Kim S-K. Neurocognitive profiles of children with moyamoya disease before and after surgical intervention. *Cerebrovasc Dis*. 2011;31(3):230-7.
23. Bao X-Y, Duan L, Li D-S, Yang W-Z, Sun W-J, Zhang Z-S, et al. Clinical features, surgical treatment and long-term outcome in adult patients with Moyamoya disease in China. *Cerebrovasc Dis*. 2012;34(4):305-13.
24. Duan L, Bao X-Y, Yang W-Z, Shi W-C, Li D-S, Zhang Z-S, et al. Moyamoya disease in China: its clinical features and outcomes. *Stroke*. 2012;43(1):56-60.
25. Roach ES, Golomb MR, Adams R, Biller J, Daniels S, deVeber G, et al. Management of Stroke in Infants and Children A Scientific Statement From a Special Writing Group of the American Heart Association Stroke Council and the Council on Cardiovascular Disease in the Young. *Stroke*. 2008;39(9):2644-91.
26. Liu X, Zhang D, Wang S, Zhao Y, Teo M, Wang R, et al. Clinical features and long-term outcomes of moyamoya disease: a single-center experience with 528 cases in China. *J Neurosurg*. 2015;122(2):392-9.

Recibido: 25/07/2015 Aceptado: 09/09/2015
--