

Arteritis de Takayasu : Etiología inusual de infarto cerebral. Reporte de un caso.

Takayasu arteritis: An unusual etiology of ischemic stroke. A case report.

Kelly J. Meza-Capcha^{1,a}, Danny M. Barrientos-Imán^{2,b}, Ana M.Valencia-Chávez ^{2,b}, Jorge A. Ramírez-Quiñones^{2,b}, Carlos Abanto-Argomedo^{2,b}

RESUMEN

La arteritis de Takayasu (AT) es una vasculitis crónica de grandes vasos que afecta a la aorta y a sus principales ramas. La presentación clínica inicial generalmente se manifiesta con síntomas constitucionales inespecíficos, pero de forma ocasional puede debutar con isquemia de un órgano determinado. Presentamos el caso de una mujer de 31 años de edad sin ascendencia japonesa, sin factores de riesgo vasculares, que presentó de forma súbita déficit motor en hemicuerpo derecho y alteración del lenguaje. Al examen físico se encontró ausencia de pulso en una arteria distal y una diferencia en la presión arterial en los miembros superiores. La angiografía por sustracción digital mostró oclusión de la arteria subclavia y carótida común izquierda, así como estenosis severa de la arteria subclavia derecha en su parte media.

Se diagnosticó AT de acuerdo a los criterios diagnósticos del Colegio Americano de Reumatólogos de 1990 y los Criterios modificados de Ishikawa. La paciente recibió tratamiento médico y de la rehabilitación con buena respuesta. La AT debe considerarse como posibilidad etiológica en todos los pacientes jóvenes que presenten un infarto cerebral. Su diagnóstico precoz es crucial, ya que esta patología es sensible al tratamiento médico y se asocia con buenos resultados clínicos.

PALABRAS CLAVE: Arteritis de Takayasu, infarto cerebral, enfermedades arteriales cerebrales. (fuente: DeCS BIREME)

SUMMARY

Takayasu arteritis (TA) is a chronic large vessel vasculitis that affects the aorta and its main branches. The initial clinical presentation is generally with non-specific constitutional symptoms, but occasionally it may debut with a particular organ ischemia. We report the case of a 31-year-old woman, who presented suddenly a motor deficit in the right hemibody and language impairment. Physical examination revealed the lack of a pulse in a distal artery and the difference in blood pressure between upper limbs. Digital subtraction angiography showed occlusion of the left subclavian artery and left common carotid artery and severe stenosis of the right subclavian artery in the middle portion. AT was diagnosed according to the diagnostic criteria of the American College of Rheumatologists, 1990. The patient received medical treatment and rehabilitation with good response. AT as an etiologic possibility should be considered in all young patients who have a stroke. Early diagnosis is crucial because this pathology is sensitive to medical treatment and it is associated with good clinical results.

KEYWORDS: Takayasu arteritis, cerebral infarction, cerebral arterial diseases (Source MESH NLM).

¹ Facultad de Medicina, Universidad Nacional Mayor de San Marcos. Lima, Perú.

² Departamento de Enfermedades Neurovasculares y Metabólicas, Instituto Nacional de Ciencias Neurológicas. Lima, Perú.

^a Estudiante de Medicina Humana; ^b Médico Neurólogo.

INTRODUCCIÓN

La arteritis de Takayasu (AT) es un tipo de vasculitis de grandes vasos que afecta principalmente a la aorta y a sus ramas principales. Es considerada una enfermedad rara que afecta en su mayoría a mujeres jóvenes en la segunda y tercera década de la vida, principalmente asiáticas, donde la prevalencia es de 40 casos por millón, mientras que en África y Sudamérica se presentan 0,4-2,6 casos por millón(1). La presentación clínica inicial generalmente se manifiesta con síntomas constitucionales inespecíficos, pero de forma ocasional esta enfermedad puede debutar con isquemia de un órgano determinado incluido el infarto cerebral. Aunque es importante resaltar que un 10% a 20% de los pacientes con AT tendrán compromiso cerebrovascular durante el curso de la enfermedad (2). En el Perú no existen datos de prevalencia y sólo se ha reportado un caso de ictus isquémico como presentación de AT (3).

El objetivo del presente reporte fue comunicar el caso de una paciente peruana sin ascendencia japonesa, sin factores de riesgo, que presenta un infarto cerebral como primera manifestación de AT.

Reporte de caso

Paciente mujer de 31 años de edad, natural y procedente de Junín, sin ascendencia asiática y sin enfermedades previas de importancia ni antecedente familiar de enfermedad cardíaca, cerebrovascular o autoinmune. Acudió a la emergencia por pérdida

de conciencia transitoria, pérdida súbita de fuerza en hemicuerpo derecho, dificultad para expresar palabras y alteración en el control de esfínteres de 2 horas de evolución, sin antecedente de sintomatología previa. A la admisión tuvo una presión arterial de 90/60 mmHg en el miembro superior izquierdo y 60/40 mmHg en el miembro superior derecho, soplo sistólico III/VI multifocal, soplo carotídeo bilateral y pulsos periféricos disminuidos en el miembro superior derecho.

Al examen neurológico se evidenció hemiparesia derecha espástica (4/5) y proporcional con hiperreflexia osteotendinosa, signo de Babinski presente en el lado derecho, hemihipoestesia derecha, afasia mixta a predominio de expresión y alteración en el control de esfínteres. No presentó ataxia, ni alteración de nervios craneales, ni signos meníngeos. Al ingreso, la paciente presentó una puntuación de 16 en la escala de NIHSS y de 15 en la escala de BARTHEL.

Los exámenes de laboratorio mostraron valores de Proteína C reactiva (32 mg/L) y velocidad de sedimentación glomerular (34 mm/hora) incrementados. El hematocrito, la hemoglobina, la fórmula leucocitaria, el recuento plaquetario, el perfil de coagulación, la glucosa, la función hepática y renal, el perfil lipídico y los electrolitos estuvieron dentro de rangos normales. Las pruebas serológicas para sífilis y de VIH fueron negativas. El ecocardiograma mostró regurgitación valvular aórtica severa con disfunción diastólica del ventrículo izquierdo con patrón de relajación lenta.

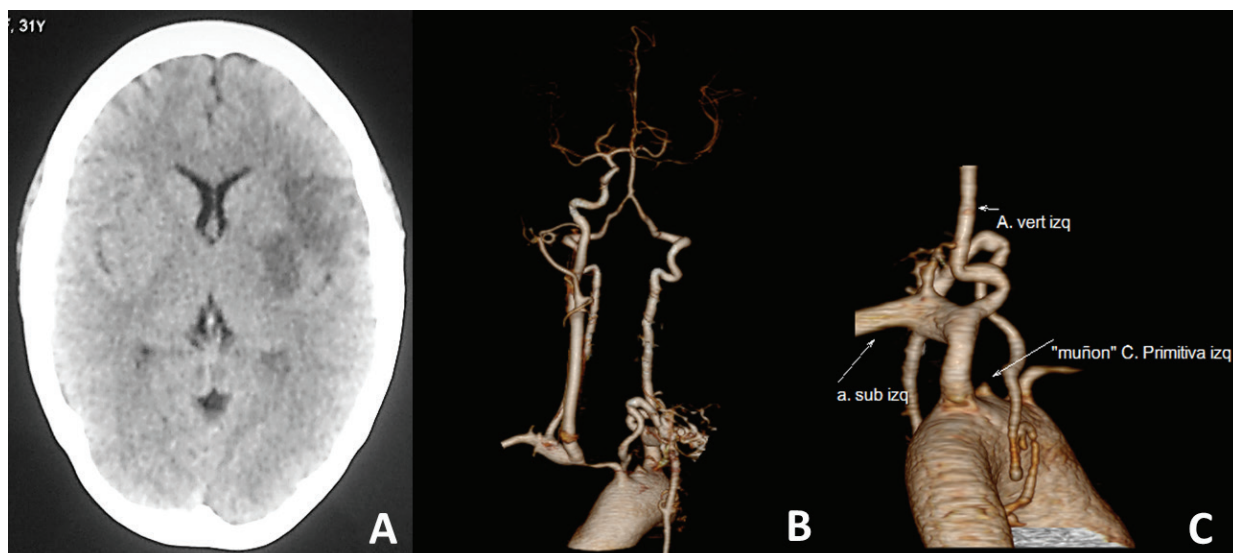


Figura 1. A: La tomografía cerebral mostró infarto en el territorio de la arteria cerebral media izquierda. B y C: La angiografía por tomografía computarizada demostró una estenosis del tronco braquiocéfálico derecho y oclusión ostial de la arteria carótida común izquierda.

La tomografía cerebral reveló hipodensidad focal con leve borramiento de surcos en la región parietal de hemisferio izquierdo correspondiente al territorio de la arteria cerebral media izquierda (Figura 1(A)). El estudio de doppler transcraneal (DTC) evidenció ausencia de espectro en arteria cerebral anterior (ACA) izquierda, estenosis de arteria cerebral media (ACM) izquierda y estenosis en ACA izquierda. El estudio de ecodoppler carotídeo y vertebral evidenció engrosamiento miointimal difuso en la arteria carótida común derecha, ausencia de flujo en arteria carótida común izquierda, y flujo incrementado y turbulento en la arteria vertebral izquierda.

En la angiografía por tomografía computarizada se evidenció estenosis del tronco braquiocefálico derecho y oclusión ostial de arteria carótida común izquierda (Figura 1 (B y C)).

En la arteriografía por sustracción digital de vasos supra aórticos evidenció oclusión de arteria carótida común izquierda ostial, oclusión de arteria subclavia izquierda luego de la bifurcación con arteria vertebral izquierda con estenosis del 60% en su origen, estenosis severa de la arteria subclavia derecha en su porción media y tronco braquiocefálico derecho tortuoso con estenosis antes de la bifurcación de 50% (Figura 2).

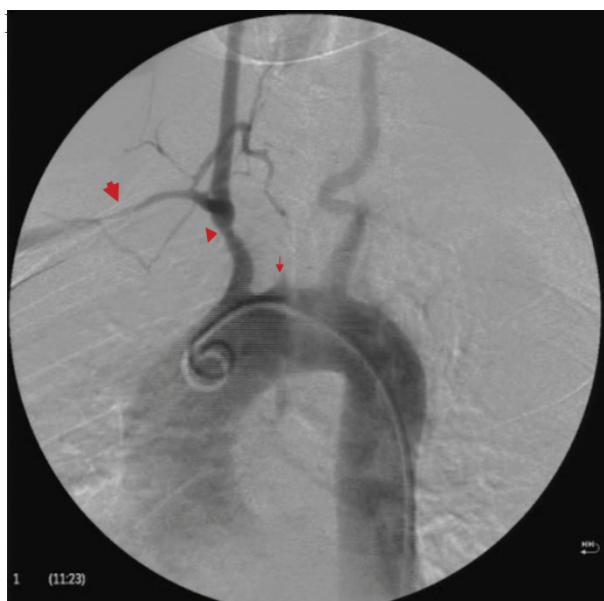


Figura 2. Arteriografía por sustracción digital de los vasos supra aórticos que muestra el tronco braquiocefálico derecho tortuoso con estenosis antes de la bifurcación de 50% (cabeza de flecha), arteria subclavia derecha con estenosis de su porción media de 70% (Flecha gruesa), oclusión de arteria subclavia izquierda luego de la bifurcación con arteria vertebral izquierda con estenosis del 60% en su origen y oclusión de arteria carótida común izquierda ostial (Flecha delgada).

El diagnóstico de AT se realizó de acuerdo a los criterios del Colegio Americano de Reumatología (4) y de los criterios modificados de Ishikawa (11) y se inició tratamiento con corticosteroides (Prednisona 40 mg/d VO); tras 18 días de hospitalización presentó mejoría clínica cuantificada con un puntaje en la escala de NIHSS de 7, en la escala de BARTHEL de 45 puntos.

En tres años de tratamiento con corticoesteroides (prednisona) e inmunosupresores (metotrexate) y neurorehabilitación no hubo recurrencia de enfermedad cerebrovascular y presentó recuperación clínica favorable, sin alteraciones cognitivas ni del lenguaje, no presenta alteraciones en la marcha, controla esfínteres y puede realizar sus actividades de la vida diaria de manera independiente, y actualmente presenta un puntaje en la escala de Rankin modificado de 1.

DISCUSIÓN

La AT es una vasculitis de grandes vasos, de mayor frecuencia en la población asiática. La presentación inicial es por lo general con síntomas constitucionales inespecíficos, como fiebre, sudoración nocturna, malestar general y artralgias. Histológicamente, esta fase se caracteriza por las características inflamatorias inespecíficas en las arterias afectadas, esto progresa a lesiones obstructivas dentro de la luz del vaso que dan lugar a síntomas de isquemia de órganos en el territorio de las arterias afectadas. Las características clínicas comunes durante esta fase incluyen la ausencia de pulsos periféricos, claudicación de extremidades, síntomas visuales secundarios a retinopatía isquémica, hipertensión renovascular, insuficiencia renal oligúrica, enfermedad de arterias coronarias, enfermedad cerebrovascular y fenómeno de Raynaud (5).

La afectación neurológica no es común en la AT (6) y los síndromes neurológicos como primera manifestación de la enfermedad son infrecuentes; sin embargo, la enfermedad cerebrovascular debido a la afectación de las principales ramas de la aorta y arterias intracraneales como primera manifestación de AT ha sido reportada en la literatura internacional (2,7-9). Además, se ha reportado que aproximadamente 10% a 20% de los pacientes con AT presentarán manifestaciones neurológicas (2) que incluyen mareos, cefalea, ataque isquémico transitorio o enfermedad cerebrovascular (8), estos pueden ocurrir debido a la estenosis intracraneal secundaria a vasculitis o a émbolos procedentes de las regiones inflamadas de las

arterias ya sea con o sin dilatación aneurismática (10). En la patogénesis se encuentra un infiltrado de CD4 y CD8, además la presencia de factor de crecimiento endotelial y factor de crecimiento derivado de las plaquetas resultan en un incremento de la neovascularización y proliferación de la íntima (3).

Entre los diagnósticos diferenciales se encuentra causas infecciosas (sífilis terciaria y endocarditis infecciosa), las medicamentosas y las vasculares (ateroesclerosis y otras vasculitis). En la paciente se descartó sífilis por la negatividad del VDRL y endocarditis bacteriana por la ausencia de hallazgos clínicos y ecocardiográficos compatibles. Se descartó arterosclerosis, por tratarse de una paciente joven sin factores de riesgo vasculares (tabaquismo significativo e hipertensión de larga evolución); además los hallazgos del ecodoppler carotídeo no mostraron presencia de placas ateroscleróticas y los hallazgos radiológicos mostraron estenosis localizadas y muy severas. Por otro lado también se descartó el consumo de drogas.

El diagnóstico definitivo se corroboró con los criterios de clasificación del Colegio Americano de Reumatología (Tabla 1); de los 6 criterios se necesita cumplir 3 para ser clasificado con 90,5% de sensibilidad y 97,8% de especificidad como diagnóstico definitivo de AT. Nuestra paciente cumplió con 4 de ellos: edad menor de 40 años, asimetría de presión arterial braquial, disminución de pulsos periféricos en miembro superior derecho justificado por la estenosis severa de la arteria subclavia y tronco braquiocefálico derecho; y las anomalías angiográficas.

En 1988, Ishikawa propuso sus criterios diagnósticos basados en la edad de presentación y parámetros clínicos, de laboratorio y angiográficos, agrupados en criterios mayores y menores, con una sensibilidad del 84% y especificidad mayor al 95%, y en 1995 Sharma modificó los criterios de Ishikawa

al retirar la edad < 40 años, la exclusión de lesiones aortoiliacas y la incorporación de lesiones de arterias coronarias y se considera una alta probabilidad de AT cuando hay 2 criterios mayores o un criterio mayor y 2 menores o 4 criterios menores, con una sensibilidad del 92,5% y la misma especificidad (Tabla 2) (11). En el caso de nuestra paciente se cumplió 2 criterios mayores correspondientes a los angiográficos y 3 criterios menores.

En cuanto a los exámenes de laboratorio, no hay hallazgos característicos, lo usual es encontrar estudios de autoinmunidad negativos, anemia de enfermedad crónica, elevación de la proteína C reactiva y de la velocidad de sedimentación globular. Sin embargo, hasta un 11% de los pacientes tienen reactantes de fase aguda normales en el momento del diagnóstico, en el caso de nuestra paciente, sí se encontraron valores elevados los reactantes de fase aguda. Es necesario destacar que los reactantes de fase aguda no sirven para el seguimiento del tratamiento debido a que hasta el 25% de los pacientes estarán normales a pesar de tener la enfermedad activa (12).

Teniendo presente que la biopsia de grandes arterias no puede ser realizada fácilmente, las imágenes son esenciales para el diagnóstico. La angiografía por sustracción digital ha sido, tradicionalmente, el gold standard, no obstante solo detecta anomalías del lumen, dilatación y estenosis, lo cual está ausente en las fases tempranas de la enfermedad por lo que otras técnicas como la angiotomografía y la angiorrisonancia están emergiendo como técnicas útiles al no ser invasivas y capaces de detectar alteraciones lumenales y murales (13).

La clasificación angiográfica del Consenso de AT de 1994 define los siguientes tipos de lesiones: tipo I, compromete los vasos que se originan del arco aórtico, tipo IIa involucra aorta ascendente, arco aórtico y sus ramas. En el tipo IIb, además de lo anterior, se agrega

Tabla 1. Criterios clasificatorios del Colegio Americano de Reumatología para arteritis de Takayasu

Edad de inicio	Signos o síntomas de artritis de Takayasu antes de 40 años
Claudicación	Fatiga de extremidades superiores o inferiores con ejercicio
Disminución de pulsos braquial	Disminución de pulso braquial uni o bilateral
Asimetría de presión arterial braquial	>10 mmHg de diferencia entre presión arterial sistólica braquial
Soplo	Audible sobre la aorta o la subclavia
Anormalidades angiográficas	Oclusión o estenosis de la aorta, o de sus ramas o de arterias de gran calibre en extremidades superiores, de forma localizada o segmentaria. No explicada por aterosclerosis, displasia fibromuscular u otras causas

Fuente: (4)

Tabla 2. Criterios diagnósticos de Ishikawa para arteritis de Takayasu modificados por Sharma

Tres criterios mayores	Diez criterios menores
Lesión de la porción media de la arteria subclavia izquierda	Elevación de la velocidad de sedimentación
Lesión de la porción media de la arteria subclavia derecha	Pulso carotídeo débil
Signos y síntomas característicos de al menos un mes de duración	Hipertensión
	Regurgitación aórtica o ectasia anuloaórtica
	Lesión en arteria pulmonar
	Lesión de la porción media de la arteria carótida común izquierda
	Lesión distal del tronco braquiocefálico
	Lesión de la aorta torácica descendente
	Lesión de la aorta abdominal
	Lesión de las arterias coronarias

Fuentes: (4,11).

la aorta torácica descendente; el tipo III comprende aorta torácica descendente, abdominal o arterias renales; el tipo IV afecta aorta abdominal o arterias renales; finalmente el tipo V combina la tipo IIB y la IV (14). La afección de la arteria cerebral media, carótida común izquierda, subclavia izquierda y derecha y tronco braquiocefálico, sin compromiso de la aorta torácica, de nuestra paciente, la clasifica como tipo I.

Con respecto al tratamiento, sus objetivos incluyen el control de la progresión de la enfermedad con un mínimo de efectos secundarios de los medicamentos a largo plazo y la terapia de primera línea son los esteroides a altas dosis, sin embargo, la mayoría de los pacientes recaen al suspenderlos (14). Según algunos estudios, remisiones persistentes sólo pueden alcanzarse en menos del 30% de los pacientes después de reducir la dosis de prednisona de 10 mg o menos. En los que la suspensión de los esteroides es difícil, se emplea la terapia combinada con agentes inmunosupresores, tales como la azatioprina, metotrexate, tacrolimus y ciclosporina. En el caso de nuestra paciente se optó por la terapia combinada con prednisona y metotrexate, con lo cual presentó una evolución favorable. En pacientes que no responden a terapia de segunda línea se recomienda el uso de infliximab (6).

El pronóstico de estos pacientes es variable, se han propuesto como factores determinantes en él, la presencia de insuficiencia aórtica, hipertensión y falla cardíaca (6). Los datos de mortalidad son limitados, se reportan tasas de mortalidad de 3-15% en diferentes series con distintos manejos y de diferentes causas como falla cardíaca, falla renal, ECV, infarto de miocardio y rotura de aneurisma. En países del oriente el pronóstico ha mejorado, en la última década, gracias al diagnóstico temprano favorecido por la implementación de métodos de ayudas no invasivos y el advenimiento de nuevas alternativas terapéuticas (15,16).

La AT debe considerarse como una posibilidad etiológica en los pacientes jóvenes que presenten un infarto cerebral asociado a la presencia de síntomas sistémicos, VSG elevada, disminución progresiva de la presión arterial, y claudicación de las extremidades superiores, pues el diagnóstico oportuno se asocia con buenos resultados clínicos al ser una patología sensible al tratamiento médico.

Correspondencia:

Carlos Abanto Argomede
 Jefe del Centro de Investigación en Enfermedad Cerebrovascular - Departamento de Enfermedades Neurovasculares - Instituto Nacional de Ciencias Neurológicas. Lima, Perú.
 Dirección: Jr. Ancash 1271, Barrios Altos, Lima - Perú.
 Teléfono: 998543158
 Correo electrónico: carlosabantoa@yahoo.com

REFERENCIAS BIBLIOGRÁFICAS

1. Soto ME, Espinola N, Flores-Suarez LF, Reyes PA. Takayasu arteritis: clinical features in 110 Mexican Mestizo patients and cardiovascular impact on survival and prognosis. *Clin Exp Rheumatol*. 2008;26(S49):S9-15.
2. Ringleb PA, Strittmatter EI, Loewer M, Hartmann M, Fiebach JB, Lichy C, et al. Cerebrovascular manifestations of Takayasu arteritis in Europe. *Rheumatol Oxf Engl*. 2005;44(8):1012-5.
3. Valencia A, Cam J, Abanto C, et al. Enfermedad de Takayasu: Reporte de un caso *Rev Per Neuro*. 207; 10: 46. (Citado el 12 de diciembre del 2016) Disponible en: http://sisbib.unmsm.edu.pe/bvrevistas/neurologia/v10_n1/pdf/a07.pdf
4. Arend WP, Michel BA, Bloch DA, Hunder GG, Calabrese LH, Edworthy SM, et al. The American College of Rheumatology 1990 criteria for the classification of Takayasu arteritis. *Arthritis Rheum*. 1990;33(8):1129-34.

5. Panja M, Sarkar C, Kar AK, Kumar S, Mazumder B, Roy S, et al. Coronary artery lesions in Takayasu's arteritis--clinical and angiographic study. *J Assoc Physicians India*. 1998;46(8):678-81.
6. Clifford A, Hoffman GS. Recent advances in the medical management of Takayasu arteritis: an update on use of biologic therapies. *Curr Opin Rheumatol*. 2014;26(1):7-15.
7. Klos K, Flemming KD, Petty GW, Luthra HS. Takayasu's arteritis;60(9):1550-1.
8. Cantú C, Pineda C, Barinagarrementeria F, Salgado P, Gurza A, de Pablo P, et al. Noninvasive cerebrovascular assessment of Takayasu arteritis. *Stroke* 2000;31(9):2197-202.
9. Hoffmann M, Corr P, Robbs J. Cerebrovascular findings in Takayasu disease. *J Neuroimaging Off J Am Soc Neuroimaging*. 2000;10(2):84-90.
10. Kumral E, Evyapan D, Aksu K, Keser G, Kabasakal Y, Balkir K. Microembolus detection in patients with Takayasu's arteritis. *Stroke J Cereb Circ*. 2002;33(3):712-6.
11. Serra R, Butrico L, Fugetto F, Chibireva MD, Malva A, De Caridi G, et al. Updates in pathophysiology, diagnosis and management of Takayasu arteritis. *Ann Vasc Surg*. 2016;35:210-25.
12. Maksimowicz-McKinnon K, Clark TM, Hoffman GS. Limitations of therapy and a guarded prognosis in an American cohort of Takayasu arteritis patients. *Arthritis Rheum*. 2007;56(3):1000-9.
13. Khandelwal N, Kalra N, Garg MK, Kang M, Lal A, Jain S, et al. Multidetector CT angiography in Takayasu arteritis. *Eur J Radiol*. 2011;77(2):369-74.
14. Hata A, Noda M, Moriwaki R, Numano F. Angiographic findings of Takayasu arteritis: New classification. *Int J Cardiol*. 1996;54:S155-63.
15. Hoffman GS. Treatment of resistant Takayasu's arteritis. *Rheum Dis Clin North Am*. 1995;21(1):73-80.
16. Ohigashi H, Haraguchi G, Konishi M, Tezuka D, Kamiishi T, Ishihara T, et al. Improved prognosis of Takayasu arteritis over the past decade--comprehensive analysis of 106 patients. *Circ J Off J Jpn Circ Soc*. 2012;76(4):1004-11.

Recibido: 11/07/2016

Aceptado: 05/12/2016