



Discectomía endoscópica interlaminar de tercera generación: experiencia inicial en el Perú

Third generation endoscopic interlaminar discectomy: first Peruvian experience

José L. León-Palacios^{1,2,a} , Rómulo C. Rodríguez Casas^{1,2,a} , Wesley Alaba García^{1,2,a} 

RESUMEN

El dolor lumbar discogénico es una entidad cuyo manejo médico inicial se da con terapia física, con un alto porcentaje de pacientes que experimentan disminución de sus molestias; sin embargo, a aquellos que muestran persistencia de síntomas se les indica cirugía. Tradicionalmente, se opta por la cirugía abierta o microdiscectomía para el manejo de hernia del núcleo pulposo; sin embargo, actualmente, la discectomía mediante endoscopia es una técnica con múltiples ventajas. En la presente revisión de la discectomía endoscópica de tercera generación, se describen sus indicaciones, una breve historia de la endoscopia espinal a nivel internacional y nacional, así como la técnica propiamente como tal, además de un caso conducido en nuestra institución.

Palabras clave: columna vertebral, endoscopia, dolor de la región lumbar.

ABSTRACT

Discogenic low back pain is a condition whose typical initial medical management is that of physical therapy. A significant percentage of patients experience a reduction of their discomfort, but for those with persistent symptoms, surgery is recommended. Traditionally, open surgery or microdiscectomy has been the preferred choice for the treatment of herniated discs. Nevertheless, endoscopic discectomy is a technique with several advantages; in this review of third-generation endoscopic discectomy, its indications, a brief history of international and national spinal endoscopy, the technique and its application in our context are described, and a case handled in our institution is presented.

Key words: spine, discectomy, endoscopic surgery, review.

INTRODUCCIÓN

La frecuencia del dolor en la región lumbar baja es alta; cerca del 70 % de la población lo experimenta en alguna etapa de su vida. La hernia de núcleo pulposo (HNP) es una de las causas más frecuentes de este dolor. El manejo conservador usualmente es el manejo inicial para tratarlo; sin embargo, una

parte de la población necesita de cirugía (1, 2). El tratamiento clásico de esta lesión es la discectomía abierta, en la cual se puede o no añadir la artrodesis; sin embargo, la aparición de novedosas técnicas mínimamente invasivas con resultados similares y con menos complicaciones propias del procedimiento ha generado una evolución en el manejo de la patología discal (3).

¹ Hospital Nacional Cayetano Heredia, Departamento de Cirugía, Servicio de Neurocirugía. Lima, Perú.

² Universidad Peruana Cayetano Heredia. Lima, Perú.

^a Neurocirujano.

La discectomía endoscópica lumbar percutánea (PELD, por sus siglas en inglés) es la técnica de mínima invasión más empleada para esta patología. Son dos los principales abordajes de esta técnica: el transforaminal (a través del triángulo de Kambin) y el interlaminar (2). La discectomía endoscópica interlaminar percutánea (PEILD, por sus siglas en inglés) es un abordaje que se da a través de la ventana interlaminar de los segmentos lumbares más bajos (L4-L5 y L5-S1), ello debido a que en los segmentos más caudales de la columna lumbar existe mayor amplitud de este espacio (4,5). A través del tiempo, las generaciones de endoscopia espinal han tenido cada vez más indicaciones: el abordaje endoscópico transforaminal es el resumen de la primera generación; la discectomía endoscópica interlaminar inició el desarrollo de la segunda generación; la endoscopia espinal para descompresión por estenosis de canal, receso o foraminal marcó la tercera generación; actualmente, se viene discutiendo la nomenclatura de cuarta generación a la fusión lumbar intersomática endoscópica (6,7).

En Latinoamérica, Brasil y Colombia reportan pequeñas series de casos de este tipo de abordaje de mínima invasión. En nuestro país, aún no se ha reportado en la literatura el tratamiento de la HNP con el abordaje de la PEILD. El objetivo del presente estudio es hacer una revisión de la PEILD para hernia discal lumbar, así como sus indicaciones y técnica quirúrgica; además, se realiza una breve historia de la discectomía endoscópica espinal en el Hospital Nacional Cayetano Heredia, Hospital

Docente de la Universidad Peruana Cayetano Heredia, y la presentación de un caso representativo, previo consentimiento informado del paciente.

BREVE HISTORIA DE LA EVOLUCIÓN DE LA ENDOSCOPIA ESPINAL

A partir del concepto desarrollado por el neurocirujano japonés Hijikata (nucleotomía percutánea), así como por los aportes de Parviz Kambin y su triángulo o «corredor de seguridad», la discectomía percutánea transforaminal (más adelante llamada endoscópica) ganó visibilidad en la comunidad internacional en la década de los 80. A finales de la década de los 90, se dio por primera vez la cirugía endoscópica transforaminal bajo irrigación continua desarrollada por Anthony Yeung. Esta técnica mejoraba la visibilidad anatómica endoscópica y reducía las tasas de sangrado e infecciones intra y postoperatorios; posteriormente, en la década del 2000, el neurocirujano alemán Sebastian Rutten introdujo el abordaje interlaminar endoscópico para patología espinal lumbar, ampliando de esta manera la indicación de la técnica endoscópica para la patología espinal (6, 7). En el Perú, el desarrollo de la neuroendoscopia espinal inició con el neurocirujano Wesley Alaba, quien realizó la primera cirugía endoscópica espinal para el tratamiento de un quiste sinovial lumbar en el año 2011 en el Hospital Nacional Cayetano Heredia; y al año siguiente realizó la primera cirugía endoscópica para el tratamiento de las hernias de disco lumbares mediante el abordaje transforaminal y posteriormente la vía interlaminar (figura 1).

Figura 1. Evolución de la neuroendoscopia espinal.



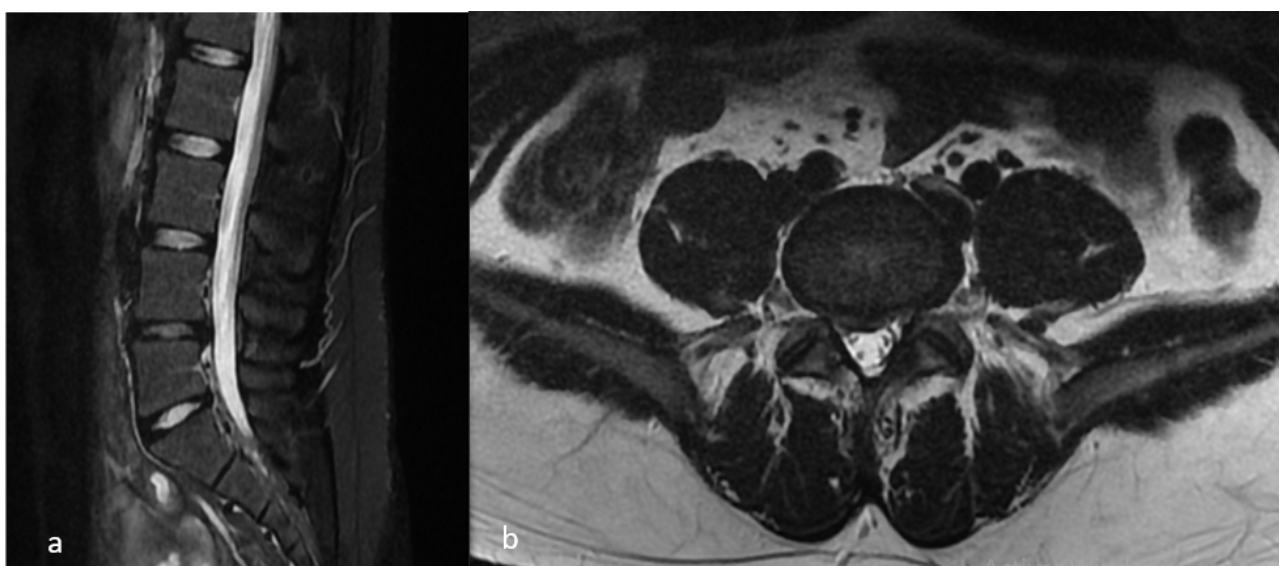
(a) P. Kambin desarrolló la discectomía percutánea. (b) A. Yeung y el desarrollo de la discectomía endoscópica transforaminal (1999). (c) Wesley Alaba en 2011 inició la era de la neuroendoscopia espinal en el Perú.

PRESENTACIÓN DEL CASO

Paciente varón de 21 años de edad sin antecedentes, con tiempo de enfermedad de 1 año. Acudió presentando dolor lumbociático irradiado hacia el miembro inferior del lado derecho. Ante el examen físico, presentó un VAS 7/10, Oswestry moderado, hipoestesia en dermatoma L5 derecho, Lassegue derecho 35°, Bragard bilateral con predominio derecho, monoparesia de primer dedo de pie derecho (4+/5), reflejos osteotendinosos conservados. En la

imagen por resonancia magnética se evidenció HNP posterolateral derecha con compresión radicular y estenosis moderada de receso (figura 2). Posterior al fallo de manejo conservador mediante terapia física y farmacológica, se decidió realizar cirugía de mínima invasión mediante abordaje endoscópico interlaminar de tercera generación. En el postoperatorio inmediato, el paciente presentó mejora de sus síntomas (VAS 2/10), por lo que fue dado de alta a las 8 horas de su procedimiento. Durante el seguimiento de seis meses no volvió a presentar dolor del dermatoma afectado.

Figura 2. Imagen preoperatoria del caso, secuencia T2.



(a) Corte sagital: se aprecia protrusión discal con deshidratación discal. (b) Vista axial de la hernia núcleo pulposo posterolateral derecha con estenosis del receso.

DESCRIPCIÓN DE LA TÉCNICA

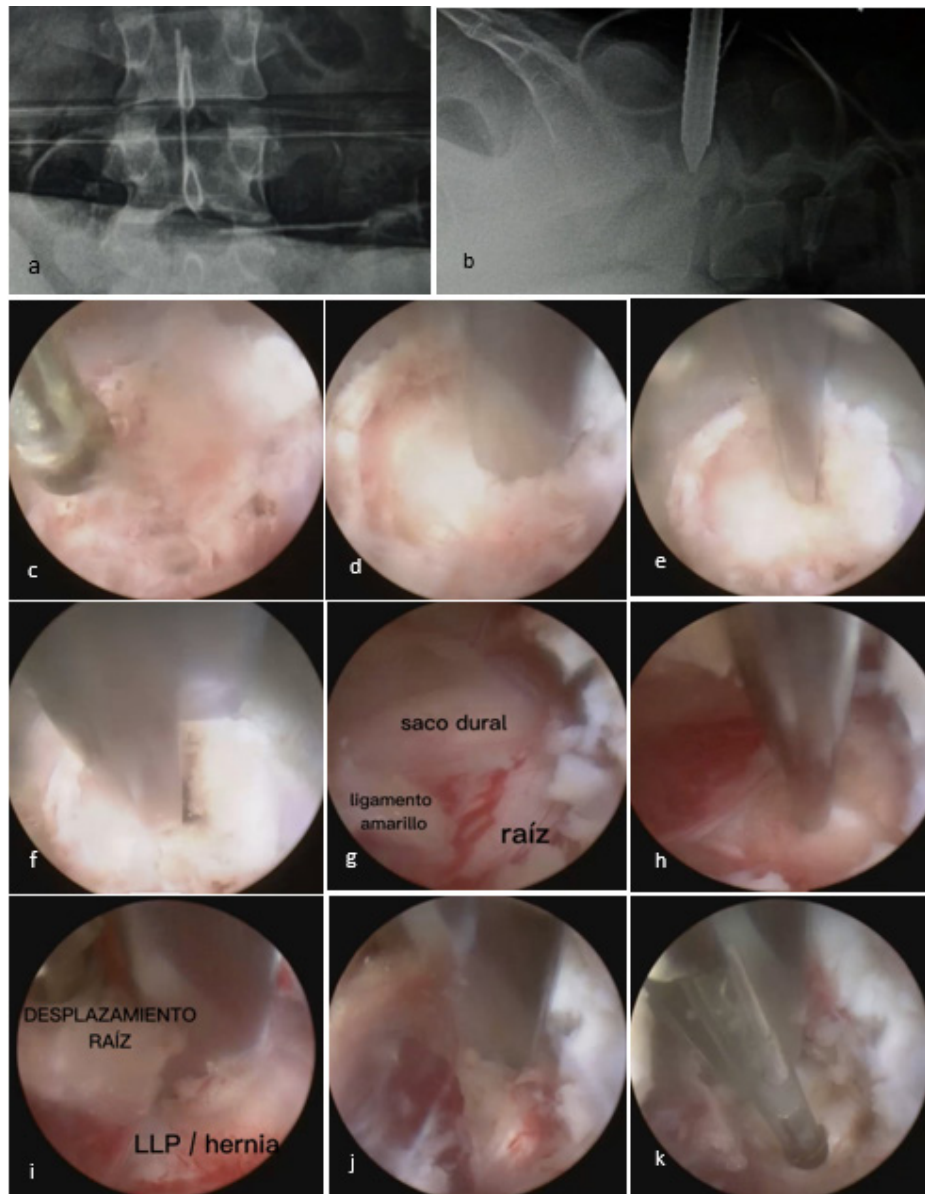
Posterior a la colocación del paciente en posición supina bajo anestesia general y colocación de los campos estériles, se localiza bajo fluoroscopia en vista frontal y lateral el espacio interlaminar L4-L5, y se realiza una incisión de 10 mm con bisturí n.º 21 de 0,5 a 1 cm de la línea media. Se coloca el dilatador tubular en dirección a la ventana interlaminar a trabajar (5). La disección de los planos musculares hasta este punto es manual sin visualización; se ubica la punta del dilatador a nivel de la faceta articular por encima del músculo multifidus. Se coloca el canal de trabajo a este nivel y se inserta el endoscopio rígido de 30°, con irrigación continua. De aquí en adelante el trabajo es bajo visualización endoscópica. Se inicia la disección muscular con disector endoscópico, coagulación y corte con tijera endoscópica, disecando el multifidus

hasta palpar los bordes de la lámina superior e inferior. Se ubica el ligamento amarillo. Se realiza la resección, comenzando en el borde inferior de la lámina superior de la ventana interlaminar y se retira con pinza Kerrison de la misma manera en el borde superior de la lámina inferior para posteriormente iniciar la apertura ósea laminar, foraminotomía con Kerrison endoscópica n.º 3. Se aprecia el espacio epidural, grasa epidural con las estructuras neurales en este momento (saco dural y raíz). En este punto, dependerá del abordaje del cirujano para ingresar por el hombro o por la axila de la raíz nerviosa, dependiendo de la arquitectura de la HNP. El abordaje fue realizado por el hombro. Con un disector se ingresa desde el borde interno de la faceta articular y se desplaza el saco y la raíz hacia medial para proteger de posibles injurias; asimismo, se palpa el ligamento longitudinal posterior, apreciándose el abombamiento discal.

Mediante radiofrecuencia se coagula el punto de abombamiento discal, aperturándose con disector y se inicia la discectomía con pinza de biopsia endoscópica. Se puede realizar giros de 180° con el disector protector a nivel del disco para ampliar la ventana de disección. No se debe manipular con mucha fuerza la separación de las estructuras con el

disector por el riesgo de daño neural y fistula de líquido cefalorraquídeo (LCR) descrita para esta técnica. Una vez finalizada la resección herniaria, se procede a coagular con radiofrecuencia la zona de discectomía. Se ha descrito que esta técnica podría evitar la recidiva del disco herniado (figura 3).

Figura 3. Técnica quirúrgica.



(a) Imagen bajo fluoroscopia de la ventana interlaminar a nivel L4-L5. (b) Dilatador endoscópico que muestra la ubicación a nivel de la lámina inferior para la colocación del canal de trabajo. (c) Disección del músculo multifidus. (d) Disección con disector endoscópico a nivel del borde inferior de la lámina superior para iniciar la laminectomía. (e) Inicio de la remoción del ligamento amarillo superior (f) e inferior bajo palpación previa con disector. (g) Vista endoscópica del espacio epidural que muestra el saco dural (medial), el ligamento amarillo (inferior) y la raíz nerviosa (superolateral). (h) Identificación de la protrusión discal (i) y desplazamiento con disector curvo de las estructuras nerviosas (raíz y saco) hacia medial (abordaje por el hombro de la raíz). (j) Sección y (k) coagulación de disco herniario para iniciar la discectomía.

DISCUSIÓN

La discectomía abierta históricamente ha sido el tratamiento quirúrgico de elección para la discopatía lumbar (1, 6, 7). Con el paso de los años, en la década del 70, se abrió paso a la técnica bajo microscopía denominada microdiscectomía (8-10). Se han llevado a cabo diversas revisiones sistemáticas sobre la técnica endoscópica mínima invasiva versus la cirugía microquirúrgica convencional. Ruan *et al.* (11), en su revisión sistemática, evaluaron los resultados clínicos de la discectomía microquirúrgica versus la endoscópica para el manejo de las hernias lumbares, y no hallaron diferencia significativa en cuanto al resultado funcional, el porcentaje de reoperación y de complicación; sin embargo, encontraron que la discectomía endoscópica podía lograr tiempo operatorios y de estancia hospitalarias más cortos ($p = 0,04$). Asimismo, en su estudio, Cong *et al.* (12) revisaron sistemáticamente nueve ensayos clínicos controlados aleatorizados para evaluar la efectividad y la seguridad de la discectomía endoscópica versus la cirugía abierta, sin hallar significancia estadística entre ambos grupos en cuanto al resultado funcional y las tasas de complicación; sin embargo, en el grupo endoscópico encontraron un mayor estado de satisfacción del paciente en cada procedimiento ($p = 0,03$), menor volumen de pérdida sanguínea intraoperatoria ($p = 0,0001$), y una significativa menor estancia hospitalaria ($p = 0,003$). En su metaanálisis, Li *et al.* (9) evaluaron 1301 casos de cuatro ensayos clínicos randomizados y tres estudios retrospectivos; estudiaron las ventajas y desventajas de la discectomía endoscópica versus la discectomía abierta, evidenciando que el tiempo operatorio, la cantidad de sangrado, la escala de dolor postquirúrgico y la estancia hospitalaria fueron significativamente menor en el grupo endoscópico.

El avance de la cirugía endoscópica a través de sus generaciones ha permitido ampliar el rango de abordaje de la patología discal lumbar. Anatómicamente, al descender la región lumbar, el espacio foraminal se va estenosando; y, con relación a la ventana interlaminar, en ubicaciones más basales la ventana aumenta. La inaccesibilidad del abordaje transforaminal lumbar endoscópico a nivel de L5-S1 se da por el nivel de la altura de la cresta ilíaca que se ubica por detrás del pedículo de L5 (3, 13, 14). El abordaje endoscópico transforaminal es adecuado para los espacios L3-L4 o los niveles lumbares altos; el abordaje endoscópico interlaminar es preferido para niveles lumbares bajos, L4-L5, L5-S1 (15-17).

Una de las principales complicaciones de la endoscopia espinal interlaminar es la laceración dural. Ahn *et al.* (18) en su estudio indican que la mayor lesión dural ocurre durante la remoción del disco afectado, por lo que la tracción excesiva debería evitarse para no dañar la raíz nerviosa y el saco dural. Algunos autores mencionan la sutura endoscópica dural como método de reparación de la fístula por daño del saco (17, 18). Asimismo, Zhou *et al.* (4), en su estudio realizado a 426 pacientes sometidos a cirugía espinal endoscópica (transforaminal e interlaminar) por HNP, hallaron complicaciones en relación con la remoción incompleta (1,4 %), recurrencia (2,8 %), lesión de raíz nerviosa (1,2 %), desgarro dural (0,9 %), e hiperalgesia postoperatoria por daño radicular (2,3 %). Para el manejo de la disestesia postquirúrgica, Cho *et al.* (19) recomiendan la técnica de retracción flotante para su prevención; estos autores señalan en su estudio que ninguno de los 154 pacientes presentó disestesia postquirúrgica.

CONCLUSIÓN

La discectomía endoscópica interlaminar de tercera generación es una adecuada vía de acceso para el tratamiento de la hernia lumbar baja. Tiempos intraoperatorios y de estancia hospitalaria cortos asociados a menor tasa de dolor postquirúrgico y menor sangrado intraoperatorio hacen que la mínima invasión gane terreno en la patología discal espinal. En nuestro medio, la técnica endoscópica para patología espinal va en aumento con experiencias iniciales con adecuados resultados.

Financiamiento: Autofinanciado.

Conflicto de interés: Los autores declaran no tener conflicto de interés.

Correspondencia:

José Luis León Palacios
Av. Honorio Delgado 210 San Martín de Porres- Lima,
ZIP code 27
Correo electrónico: jose.leon.p@upch.pe

REFERENCIAS BIBLIOGRÁFICAS

1. Benzakour T, Igoumenou V, Mavrogenis AF, Benzakour A. Current concepts for lumbar disc herniation. *Int Orthop* [Internet]. 2019; 43(4): 841-851. Disponible en: <https://link.springer.com/article/10.1007/s00264-018-4247-6>
2. Chen J, Jing X, Li C, Jiang Y, Cheng S, Ma J. Percutaneous endoscopic lumbar discectomy for L5S1 lumbar disc herniation using a transforaminal

- approach versus an interlaminar approach: a systematic review and meta-analysis. *World Neurosurg* [Internet]. 2018; 116: 412-420.e2. Disponible en: <https://www.sciencedirect.com/science/article/abs/pii/S1878875018310283?via%3Dihub>
3. Ahn Y. Endoscopic spine discectomy: indications and outcomes. *Int Orthop* [Internet]. 2019; 43(4): 909-916. Disponible en: <https://link.springer.com/article/10.1007/s00264-018-04283-w>
 4. Zhou C, Zhang G, Panchal RR, Ren X, Xiang H, Xuexiao M, et al. Unique complications of percutaneous endoscopic lumbar discectomy and percutaneous endoscopic interlaminar discectomy. *Pain Physician* [Internet]. 2018; 21(2): E105-E112. Disponible en: <https://www.painphysicianjournal.com/current/pdf?article=NTEsMQ%3D%3D&journal=110>
 5. Won YI, Yuh WT, Kwon SW, Kim CH, Yang SH, Kim KT, et al. Interlaminar endoscopic lumbar discectomy: a narrative review. *Int J Spine Surg* [Internet]. 2021; 15(suppl 3): S47-S53. Disponible en: https://www.ijssurgery.com/content/15/suppl_3/S47
 6. Mayer HM. A history of endoscopic lumbar spine surgery: what have we learnt? *BioMed Res Int* [Internet]. 2019; 2019:4583943. Disponible en: <https://www.hindawi.com/journals/bmri/2019/4583943/>
 7. Kim M, Kim HS, Oh SW, Adsul NM, Singh R, Kashlan ON, et al. Evolution of spinal endoscopic surgery. *Neurospine* [Internet]. 2019; 16(1): 6-14. Disponible en: <https://e-neurospine.org/journal/view.php?doi=10.14245/ns.1836322.161>
 8. Alvi MA, Kerezoudis P, Wahood W, Goyal A, Bydon M. Operative approaches for lumbar disc herniation: a systematic review and multiple treatment meta-analysis of conventional and minimally invasive surgeries. *World Neurosurg* [Internet]. 2018; 114: 391-407.e2. Disponible en: <https://www.sciencedirect.com/science/article/abs/pii/S1878875018304297?via%3Dihub>
 9. Li X, Han Y, Di Z, Cui J, Pan J, Yang M, et al. Percutaneous endoscopic lumbar discectomy for lumbar disc herniation. *J Clin Neurosci* [Internet]. 2016; 33: 19-27. Disponible en: [https://www.jocn-journal.com/article/S0967-5868\(16\)30350-2/fulltext](https://www.jocn-journal.com/article/S0967-5868(16)30350-2/fulltext)
 10. Zhang B, Liu S, Liu J, Yu B, Guo W, Li Y, et al. Transforaminal endoscopic discectomy versus conventional microdiscectomy for lumbar disc herniation: a systematic review and meta-analysis. *J Orthop Surg* [Internet]. 2018; 13: 169. Disponible en: <https://josr-online.biomedcentral.com/articles/10.1186/s13018-018-0868-0>
 11. Ruan W, Feng F, Liu Z, Xie J, Cai L, Ping A. Comparison of percutaneous endoscopic lumbar discectomy versus open lumbar microdiscectomy for lumbar disc herniation: a meta-analysis. *Int J Surg* [Internet]. 2016; 31: 86-92. Disponible en: <https://www.sciencedirect.com/science/article/pii/S1743919116301479?via%3Dihub>
 12. Cong L, Zhu Y, Tu G. A meta-analysis of endoscopic discectomy versus open discectomy for symptomatic lumbar disk herniation. *Eur Spine J* [Internet]. 2016; 25(1): 134-143. Disponible en: <https://link.springer.com/article/10.1007/s00586-015-3776-6>
 13. Ruetten S, Komp M, Godolias G. A new full-endoscopic technique for the interlaminar operation of lumbar disc herniations using 6-mm endoscopes: prospective 2-year results of 331 patients. *Minim Invasive Neurosurg* [Internet]. 2006; 49(2): 80-87. Disponible en: <https://www.thieme-connect.de/products/ejournals/abstract/10.1055/s-2006-932172>
 14. Ruetten S, Komp M, Merk H, Godolias G. Recurrent lumbar disc herniation after conventional discectomy: a prospective, randomized study comparing full-endoscopic interlaminar and transforaminal versus microsurgical revision. *J Spinal Disord Tech* [Internet]. 2009; 22(2): 122-129. Disponible en: https://journals.lww.com/jspinaldisorders/abstract/2009/04000/recurrent_lumbar_disc_herniation_after.8.aspx
 15. Pan M, Li Q, Li S, Mao H, Meng B, Zhou F, et al. Percutaneous endoscopic lumbar discectomy: indications and complications. *Pain Physician* [Internet]. 2020; 23(1): 49-56. Disponible en: <https://www.painphysicianjournal.com/current/pdf?article=NzAwNQ%3D%3D&journal=124>
 16. Xu T, Tian R, Qiao P, Han Z, Shen Q, Jia Y. Application of continuous epidural anesthesia in transforaminal lumbar endoscopic surgery: a prospective randomized controlled trial. *J Int Med Res* [Internet]. 2019; 47(3): 1146-1153. Disponible en: <https://journals.sagepub.com/doi/10.1177/0300060518817218>
 17. Choi G, Lee SH, Raiturker PP, Lee S, Chae YS. Percutaneous endoscopic interlaminar discectomy for intracanalicular disc herniations at L5-S1 using a rigid working channel endoscope. *Neurosurgery* [Internet]. 2006; 58(Suppl 1): ONS59-ONS68. Disponible en: <https://pubmed.ncbi.nlm.nih.gov/16479630/>
 18. Ahn Y, Lee HY, Lee SH, Lee JH. Dural tears in percutaneous endoscopic lumbar discectomy. *Eur Spine J* [Internet]. 2011; 20(1): 58-64. Disponible en: <https://link.springer.com/article/10.1007/s00586-010-1493-8>
 19. Cho JY, Lee SH, Lee HY. Prevention of development of postoperative dysesthesia in transforaminal percutaneous endoscopic lumbar discectomy for intracanalicular lumbar disc herniation: floating retraction technique. *Minim Invasive Neurosurg* [Internet]. 2011; 54(5-6): 214-218. Disponible en: <https://www.thieme-connect.de/products/ejournals/abstract/10.1055/s-0031-1287774>

Recibido: 09/08/2023
Aceptado: 04/12/2023